

투고일 : 2014. 4. 18

심사일 : 2014. 4. 18

게재확정일 : 2014. 4. 25

# 소아 청소년에서 발생한 치아의 매복 및 외 과적 노출술에 의한 매복치의 맹출유도

경북대학교 치의학전문대학원 소아치과학교실

남 순 현

## ABSTRACT

### Teeth impaction, and eruption guidance of impacted teeth by surgical exposure in child and adolescent

Department of Pediatric Dentistry, School of Dentistry, Kyungpook National University  
Soon-Hyeun Nam D.D.S., M.S.D., Ph.D.

Tooth eruption disturbance is seen commonly in mixed dentition or early permanent dentition. During this period of time, children experience the growth and development of craniofacial skeleton and dentition, so the impaction and eruption disturbance of permanent teeth make many problems in oral and maxillofacial areas.

Eruption guidance of impacted tooth is not simple because many factors related to impaction are considered. Several factors such as etiology, tooth development stage, location of impacted teeth or eruption pathway, patient cooperation, etc. need to be taken into consideration in deciding the management of the impacted tooth.

In the present study, it was assessed the etiology and impaction status of impacted tooth through various cases, and try to explain the treatment method to guide eruption by surgical exposure.

Key words : impaction, eruption guidance, surgical exposure

Corresponding author

Soon-Hyeun Nam D.D.S., M.S.D., Ph.D.

Department of Pediatric Dentistry, School of Dentistry, Kyungpook National University, Dalgubul Daero 2177,  
Jung Gu, Daegu, 700-421, Korea.

Tel : +82-53-600-7222, E-mail : shnam@knu.ac.kr

## I. 서론

혼합치열기 및 초기영구치열기는 치아의 비정상적인 맹출을 조기에 관찰하여 적절한 치료를 통해 정상적인 맹출로 유도할 수 있는 중요한 시기이다. 따라서 치과의사는 맹출지연 및 매복된 치아의 발생원인에 대

한 정확한 진단 및 적절한 치료방법을 숙지하여 정상적인 교합유도를 할 수 있어야 한다.

일반적으로 치아 맹출은 치조골 내의 발생부위에서부터 구강내의 기능적 부위로 이동하는 과정을 의미하며, 협의의 의미에서는 구강내에 치아가 출현하는 것을 의미한다. 치아 이동은 치아의 발육과 밀접한 관계

가 있다. 치조골 내에서 치아의 이동은 초기 치배 발생 단계에서는 치관이 형성될 단계까지 거의 이동이 없으나, 치근이 형성됨에 따라 급격하게 교합면 방향으로 이동하게 되며, 치아에 따라 다소의 차이는 있으나 치근의 1/2~3/4 정도가 완성되면 구강내에 출현하게 된다. 일단 구강내로 맹출한 치아는 초기에는 빠른 맹출속도를 나타내지만, 교합평면에 근접하면 맹출의 속도는 급격히 감소한다<sup>2)</sup>. 치아는 치근발육이 완성되기 전에 교합상태에 이르게 된다. 그러나 치근형성이 완료되어도 맹출력이 완전히 소실되는 것은 아니다.

## II. 본론

### 1. 맹출장애, 원인, 발생빈도..?

치아의 정상적인 맹출시기가 지났음에도 불구하고 맹출되지 않고 구강 점막하 또는 악골내에 묻혀 있는 것을 매복치이라고 한다. 그러나 광의의 의미로서는 치아가 형성단계로 미루어 아직 맹출시기를 지나지 않은 것으로 판단될 지라도 치아의 형태나 위치, 악궁내의 맹출 공간부족, 과잉치와 같은 장애물 존재 등에 의하여 정상적인 맹출시기에 이르러서도 맹출하지 않을 것으로 예상되는 치아도 매복치의 범주에 포함된다.

맹출장애는 크게 impaction, primary retention, secondary retention으로 대변될 수 있다<sup>3)</sup>. 이들은 흔히 동의어로 사용되고 있지만, 그러나 이들의 병인은 구별되며 치료방법도 달라져야 한다.

Impaction이란 임상적 또는 방사선 사진상, 치아의 맹출 경로상에 물리적인 장애물이 발견되는 경우나 또는 비정상적인 맹출경로(이소맹출)에 의해 치아의 맹출이 중단된 경우를 의미한다.

Primary retention이란 치아의 맹출 전 맹출 경로상에 특별한 물리적인 장애물이 없으며, 맹출 경로도 대부분 정상적인 경우이다. 원인으로서 치아 맹출과 관련된 치조골 흡수가 잘 되지 않아 발생하는 것으로 생각

된다. 정상 맹출 보다 최소 2년 정도 늦다면 primary retention을 의심할 수 있다. 이들은 두개쇄골 이형성증과 같이 치낭(dental follicle)에 문제가 있거나, 맹출 과정에서 골흡수와 관련되는 대사장애로 인하여 치조골흡수가 개시되지 않는 것으로 생각된다.

Secondary retention이란 치아가 구강내 출현한 후, 아무런 물리적 장애물이 없음에도 불구하고 맹출이 중단되는 경우이다. Submerged, reimpaction, reinclusion, ankylosis등의 용어로 사용되기도 하며, 주로 치근막의 손상으로 인한 치조골과의 유착에 의해 야기된 것으로 생각된다. 맹출장애는 전신적<sup>4)</sup> 및 국소적 요인<sup>5-8)</sup>에 의해 발생한다.

치아의 매복을 야기하는 유전 및 전신적인 요인으로서 는 hypothyroidism, hypopituitarism, hypoparathyroidism등 내분비계 질환, 쇄골두개 이형성증, 구루병, 두개안면 이골증, 편측 안면비대 등이 있으며, 이 경우 다수 치아의 매복을 야기한다. 국소적 요인으로는 치아의 맹출 경로이상, 치아의 형태 이상, 과잉치 및 치아중, 낭종 및 종양에 의한 치배의 변위, 유치의 만기잔존 및 조기탈락, 치아 유착, 맹출 공간의 상실, 치은 섬유화, 구개열 및 원인이 분명치 않은 특발성 상태 등이 있으며, 이 경우 대부분 한 개 또는 수개의 치아에 한정되어 맹출장애가 발생한다.

매복 또는 맹출장애의 빈도는 제3대구치(특히 하악), 상악 견치, 상악 중절치, 상악 및 하악 소구치의 순으로 발생한다<sup>9)</sup>.

### 2. 맹출장애의 진단

치아매복 및 맹출지연의 진단을 위해서는 어린이의 연령, 신체적 발육정도, 치아 발육 단계 등 개인차를 고려해야 하므로 임상적 검사 및 방사선학적 검사 방법이 모두 사용되어야 한다.

임상 검사는 왼쪽과 오른쪽 사이의 맹출시기의 차이 뿐만 아니라 맹출된 영구치의 수와 맹출 순서, 상악 전치의 위치와 경사 등을 포함하여야 한다.

동일악궁의 동명치가 한쪽은 맹출 되었으나 한쪽이 오래 동안 맹출 되지 않은 경우, 유치가 정상적 탈락시기를 지나 오래동안 유지된 경우, 상악 영구 중절치에 앞서 상악 영구 측절치가 먼저 맹출하는 것 같이 맹출 순서가 비정상적인 경우에 매복을 의심할 수 있으며, 방사선 사진 촬영이 필요하다. 육안적 검사와 더불어 치조골에 대한 측진을 포함시켜야 하는데, 이는 순측으로 변위된 전치의 절단면은 치조 점막을 통해 흔히 촉진되기 때문이다.

특히 달력상 연령 단독으로서는 정상적 맹출을 평가하기 위한 기준으로 적절하지 못하며, 궁극적으로 신체적 발육과 치아발육상태, 맹출양상에 대한 개인적 평가가 이루어지는 것이 중요하다(Fig. 1).

방사선학적 검사는 파노라마 사진촬영과 더불어 2~3장의 구내 표준형 방사선사진을 촬영한다. 미맹출 견치와 전치가 겹친 경우, 혹은 측방의 치조골의 치조백선이 명확하지 않거나 혹은 치근 형태가 불규칙한 경우 단층촬영법의 적응증이 된다.

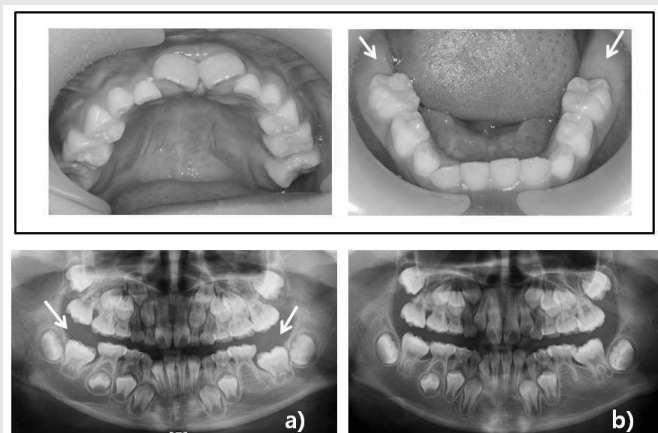


Fig. 1. a) 9세 남아의 임상 및 방사선사진으로 상악 제1대구치는 맹출 되었으나 하악 제1대구치는 맹출 되지 않았다. 그러나 방사선상 제1대구치의 치근발육이 1/2정도 형성된 치아로서 치근형성에 따른 맹출 가능성이 있다. b) 1년 경과된 10세에 하악 제1대구치의 맹출이 관찰된다.

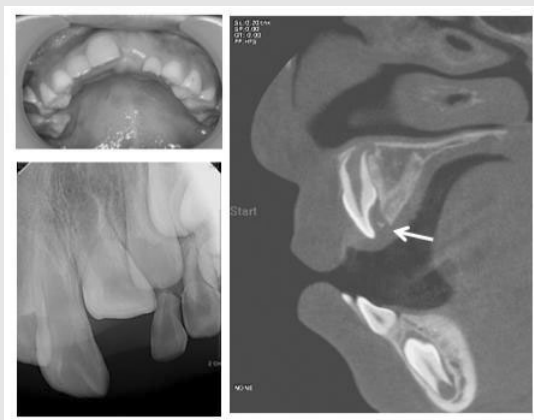


Fig. 2. 7세 6개월된 아동에서 상악 우측 중절치 및 측절치는 맹출 되었으나, 좌측 중절치는 맹출되지 않고 있다. 표준형 방사선 사진상에 맹출에 장애를 주는 특별한 물리적 장애물을 관찰 할 수 없으나, CT 사진상에서 중절치 설면에 완전 석회화되지 않은 작은 치아종이 관찰되며, 이로 인하여 맹출장애가 발생한 것으로 생각된다.



#### 4. 외과적 노출(Surgical exposure)

외과적 노출이란 매복치의 맹출을 지연시키거나 방해하는 매복치 상부의 치은점막, 골조직 및 치낭을 제거하여 맹출을 유도하는 방법이다. 즉 매복치 맹출을 방해할 수 있는 상방의 주변 조직을 제거함으로써 맹출에 대한 저항을 감소시킬 수 있으며, 이는 매복치의 맹출을 촉진할 수 있을 뿐 아니라, 그 맹출 방향을 골질이 제거된 방향으로 유도할 수 있다(Fig. 3).

외과적인 노출술의 적응증으로는 1) 맹출공간 확보, 만기잔존 유치의 발거, 맹출에 장애를 주는 국소적 원인요인을 제거한 후에도 치아의 맹출이 이루어지지 않는 경우 2) 매복치가 치조정 부근에서 얇은 치조골이나 치은의 비후, 치조점막 등에 의해 맹출장애를 받는 경우 3) 맹출장애 요인이 분명하지 않은 매복치 등이 있다.

특히 매복치의 치근이 만곡되지 않고 형성이 완료되지 않은 경우에서 예후가 좋다. 매복치의 치축경사가 정상에 비해 45°로 이내로 변위된 경우가 성공 가능성이 높지만, 축경사가 90° 정도로 벗어난 경우 노출의 결과를 예측할 수 없다.

외과적인 노출술은 매복치의 치관을 노출시킴으로써 자발적인 맹출을 기대할 수 있지만, 맹출을 더욱 촉진시키기 위해 외과적으로 매복치의 치관을 노출시킨 후 교정적인 견인을 동시에 시행하는 경우도 많다.

#### 5. 치아의 외과적 노출술 술식

##### A. 개창술 (Window opening)

혼합 치열기의 전치부 교환시에 상악 전치의 맹출부에 심한 팽윤부는 관찰되지만 좀처럼 치아가 맹출되지 못하고 있는 경우를 관찰할 수 있다. 이와 같은 경우는 선행유치를 조기에 발거한 경우에 상방 치은의 심한 섬유화에 의해 잘 나타나며, 방사선 사진상 매복치아의 치관침 상방에 치조골이 거의 존재하지 않고 단지 연조직에 의해 덮여있는 경우가 많다. 이러한 경우에 간단한 개창술로 쉽게 치아맹출을 유도할 수 있다.

국소마취 후에 치은을 절제하는데, 치은점막 직하방에 매복치가 위치한 경우에는 치아 절단면만 구강내에 노출될 정도의 치은절제면 충분하다. 너무 많은 치은을 제거하면 부착치은 폭경을 감소시킬 수 있으므로, 최소 2~3mm 이상의 부착 치은이 존재할 수 있도록 개창부를 형성하여야 한다(Fig. 4).

##### B. 치조골 순측에 매복된 경우 (근단변위판막술)

치조골의 순측에 매복되는 치아는 주로 전치이며, 대부분 경우에서 얇은 치조골이 치관을 덮고 있거나 또는 단순히 치조점막으로 치아가 피개되어 있는 경우가 많다. 치조골 순측에 존재하는 매복치를 외과적 노출술을 사용하여 맹출 유도하고자 할 때에는 노출된 치아가 각화된 치은 즉 부착치은에 위치하도록 하여야 한다. 외과적으로 노출시킨 치관 부위가 비각화된 치

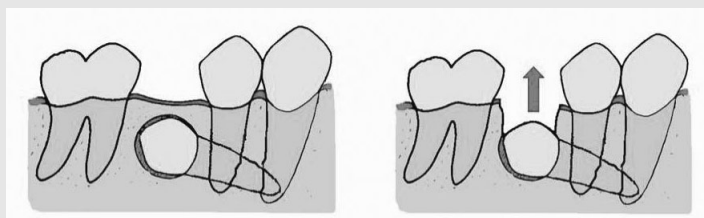


Fig. 3. 특별한 물리적 장애물이 없음에도 치아가 맹출되지 않을 경우, 매복치 상부의 치은점막, 골조직 및 치낭을 제거하면, 치아의 맹출을 촉진시킬 뿐 아니라 치아맹출 방향을 변화시킬 수도 있다.

조점막에 위치한다면 치은 퇴축, 부착치은 폭경의 감소를 초래하여 치아가 맹출 된 후 치주질환 등에 이환되기 쉽다.

따라서 만일 매복치가 치조점막 하방에 존재한다면 부착치은의 상부에서부터 vestibule까지 절개하여 판막을 제작하고, 골조직을 제거하여 치아를 노출시킨 후, 판막을 하방으로 재위치 시키는 근단변위판막술(apically repositioned flap)<sup>13-15)</sup>을 사용하여 부착치은의 폭경을 유지시켜야 한다. 일반적으로 치아의 노출은 치관의 1/2~2/3을 초과되지 않게 하며, 노출된 치아 하방에 최소 2-3mm의 부착치은이 존재하여야 한다(Fig. 5, Fig 6). 치관을 노출시킨 후 정기적인 검사를 통해 치아의 자발적인 맹출 유무를 관찰하고, 필요시에는 교정적 견인(open technique)으로서 맹출을 유도하는 방법을 동시에 사용할

수 있다.

C. 치조골 내부 또는 구개측에 매복된 경우

우선 매복치가 구개측에 존재하거나, 치조골에 의해 완전히 싸여 있는 경우에서의 외과적 노출술은 다음과 같다. 국소마취 후 충분한 크기의 판막(full thickness flap)을 형성한다. 후 매복치 주위의 골을 제거하는데 가능하면 치관부 주변골을 1mm 정도 제거하여 치관이 충분히 노출되게 한다. 외과적 노출 중 치근막의 완전한 치경부 부착을 위해 백악질의 노출을 피해야 하고, 외과적 노출 후에 나타나는 치아의 병리, 생리학적 이상의 발현 정도는 술식 당시의 손상과 직접적인 상관관계가 있으므로 과도한 외상이 가해지지 않도록 주의해야 한다. 매복치의 위치를 고려하여 판막 상에 개창부를 만들고 판막을 원위치 시킨 후 봉합한

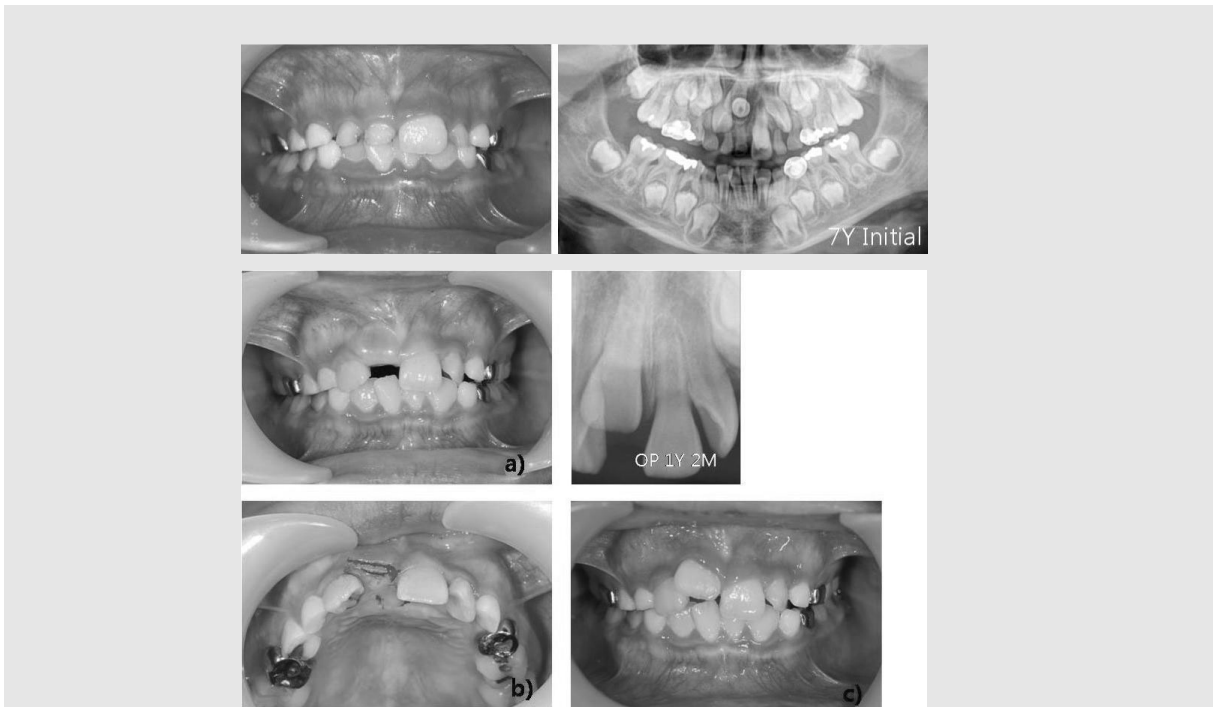

Fig. 4. 초진 임상사진 및 파노라마 사진에서 과잉치에 의해 상악 우측 영구 중절치의 맹출이 방해받고 있는 양상이 관찰되어 과잉치를 제거하였다. a) 과잉치 제거 후 1년 3개월 경과 후 임상사진 및 방사선 사진으로 상악 우측 중절치는 맹출되어 있고 중절치는 치은하방에 용기되어 있다. b) 치아 맹출을 촉진시키기 위해 단순히 치아절단면 부위의 치은을 조금 절제해 주었으며 c) 개창 후 1개월 경과된 소견으로 치아의 맹출 촉진된 것을 알 수 있다.

다. 매복치의 치낭을 제거한 경우 치아가 맹출될 때까지 형성한 맹출로의 지속적인 개방성을 유지시켜야 한다<sup>16)</sup>(Fig. 7).

매복치의 치관이 점막 직하방에 위치한 경우에는

맹출로의 개방성 유지를 위한 특별한 처치가 필요하지 않지만 그러나 매복치가 치조골 깊이 위치한 경우, 형성한 맹출로의 개방성을 유지하기 위해 surgical cement 등을 형성한 맹출로 내에 위치시킨다. 최소

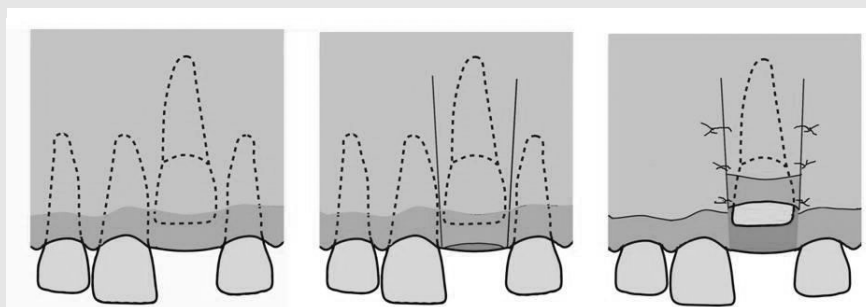


Fig. 5. 근단변위 판막술의 모식도

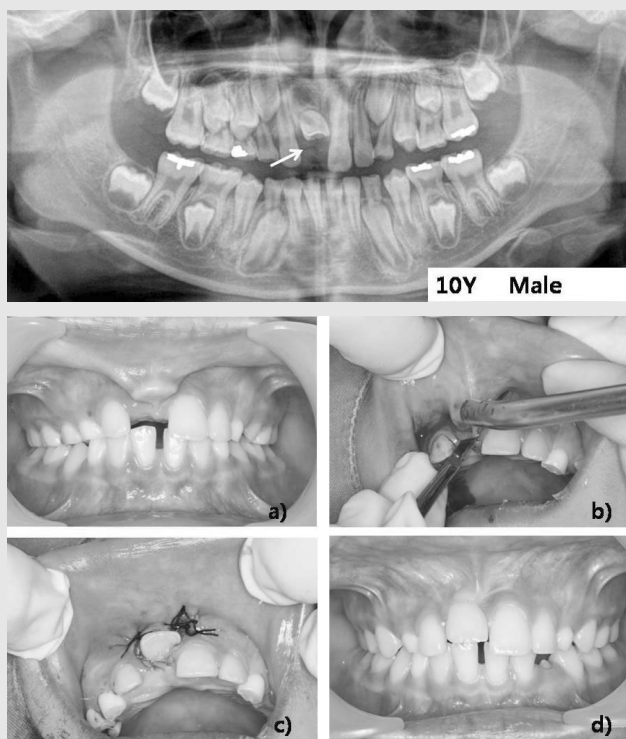


Fig. 6. a) 10세 남아의 상악 우측 중절치가 치조점막 상부에서 매복되어 있다. b) c) 매복치아를 노출시키고 부착치은의 폭경을 확보하기 위해, 치조골 정상에서 절개하여 판막을 형성하고 근단쪽으로 재위치시켰다. d) 치관노출 2개월 후 양상으로, 치아가 정상위치로 자발적인 이동을 하고 있으며, 부착치은의 폭경도 거의 정상을 유지하고 있다.

임상가를 위한 특집 3

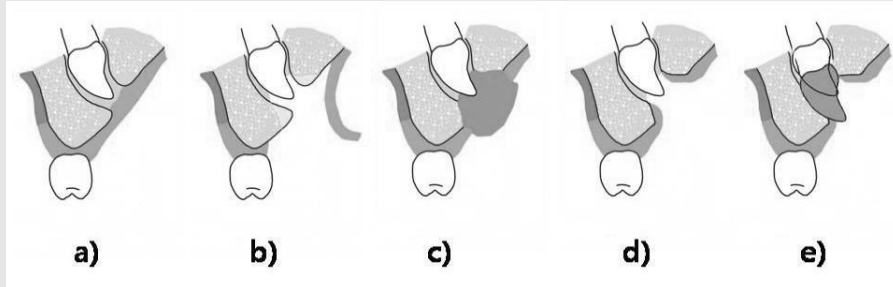


Fig. 7. 외과적 노출술의 모식도  
형성한 맹출로가 다시 폐쇄되는 것을 방지하기 위하여, 이들이 구강상피로 치유될 동안 즉 최소 2~3주간 외과적 시멘트등을 이용하여 폐쇄하여 주어야 한다.

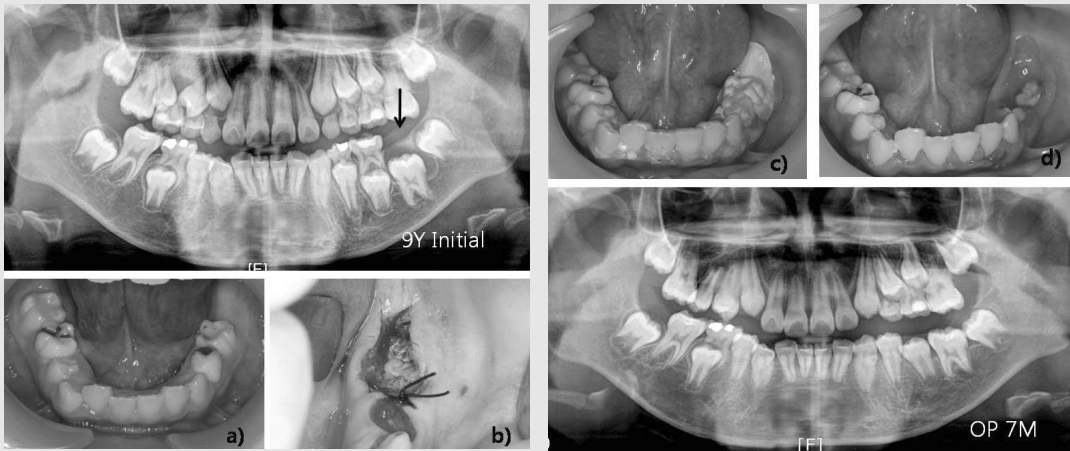


Fig. 8. 9세 여아의 파노라마 사진 및 a) 임상사진으로 하악 좌측 제1대구치가 매복되어 있으며 치근도 거의 완료된 상태이다. 이와 같이 특별한 물리적 장애물이 관찰되지 않지만 매복된 경우, 외과적 노출술을 시행 할 수 있는데 b) 우선 매복치 상방의 치은, 치조 골을 모두 제거한 후 c) 형성한 맹출로에 외과적 시멘트를 넣은 후 2~3주 경과하면 d) 형성한 맹출로가 구강상피로 치유되어 다시 폐쇄되는 것을 최소로 할 수 있다. 하방 파노라마사진에서 하악 좌측 제1대구치가 자발적으로 맹출된 것을 관찰할 수 있다.

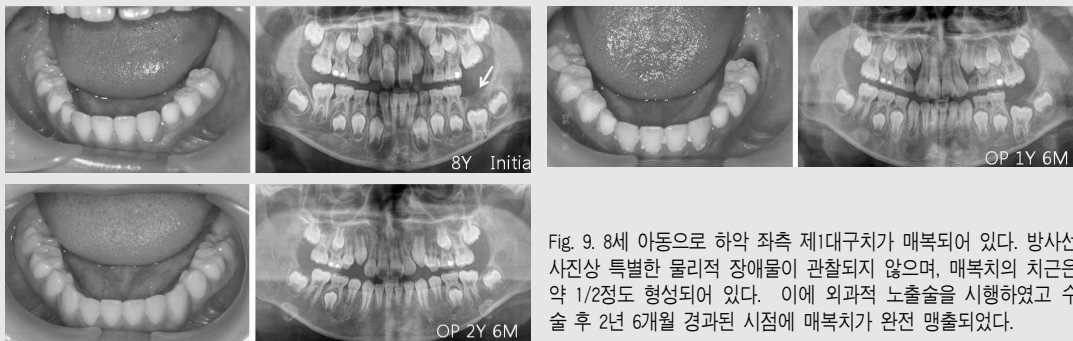


Fig. 9. 8세 아동으로 하악 좌측 제1대구치가 매복되어 있다. 방사선 사진상 특별한 물리적 장애물이 관찰되지 않으며, 매복치의 치근은 약 1/2정도 형성되어 있다. 이에 외과적 노출술을 시행하였고 수술 후 2년 6개월 경과된 시점에 매복치가 완전 맹출되었다.

2~3주 유지시켜 형성한 맹출로 주변조직이 상피로 치유되게 하면, 맹출로가 다시 폐쇄되는 것을 최소로 할 수 있다. 창상부위 내에 충전한 surgical

cement의 유지가 잘 되지 않을 때에는 plate형태의 splint를 사용하여 고정하면 유지력을 증가 시킬 수 있다(Fig. 8). 치조골 깊은 곳에 위치한 매복치인 경

우, 형성한 맹출로가 매복치의 맹출 이전에 다시 폐쇄되는 경우가 흔히 발생한다. 이 경우 매복치의 외과적인 노출을 다시 시행하여야 한다. 이와 같이 치아 노출이 완료된 치아는 후 정기적인 관찰을 통하여 자발적인 맹출 여부를 검사하는데, 6개월 정도의 관찰 기간 동안 치아의 이동이 관찰되지 않으면 교정적 견인이 필요하다.

### III. 결론

혼합치열기 초기에 영구치가 매복된 상태로 방치되면 여러 가지 합병증과 더불어 결국 치아를 제거할 수밖에 없는 경우가 초래된다. 따라서 매복으로 진단되면 즉각적이고 적극적인 맹출유도를 계획하여야 한다.

일반적으로 맹출을 방해하는 분명한 원인이 있다면 우선적으로 원인을 제거하여야 한다. 그러나 원인 제거 후에도 매복치의 맹출이 되지 않거나, 매복 원인이 분명하지 않다면 외과적인 노출술을 시행하는 것이 효과적이다. 매복위치가 너무 깊거나 외과적인 노출 후 6개월 정도 경과 시에도 치아 이동양상을 관찰할 수 없다면 교정적인 견인도 고려하여야 한다. 외과적인 노출술에 의한 치아맹출로서 모든 매복치아를 맹출유도를 할 수 있는 것은 아니며, 필요시에는 교정적 견인술을 병용할 수도 있다. 외과적 노출술에 의한 맹출유도를 위해 장기간의 관찰이 필요하기 때문에 환자의 협조가 절대적으로 필요하다. 분명 소아 청소년기는 매복치의 맹출을 유도할 수 있는 좋은 기회이며, 따라서 매복치가 관찰되면 초기에 적극적인 처치가 필요하리라 사료된다.

### 참 고 문 헌

1. 김현미, 양성덕, 김현정 등. 하악 영구치아의 발육과 연령과의 관계 및 치아 발육에 따른 치아의 위치변화. 대한소아치과학회지. 2002; 29: 607-616.
2. Marks SC, Schroeder HE. Tooth eruption : theories and facts. Anatomical Record. 1996 ; 245: 374-393.
3. Raghoobar GM, Boering G, Vissink A, Stegenga B. Eruption disturbances of permanent molars: a reviews J Oral Pathol Med 1991; 20:159-66
4. Suri L, Gagari E, Vastaris H. Delayed tooth eruption : Pathogenesis, diagnosis, and treatment. A literature review. Am J Orthod Dentofacial Orthop. 2004; 126: 432-445.
5. Ashkenazi M, Greenberg BP, Rakocz M. Postoperative prognosis of unerupted teeth after removal of supernumerary teeth or odontomas. Am J Orthod Dentofacial Orthop 2007; 131:614-619.
6. Rajab LD, Hamdan MAM. Spernumerary teeth : review of the literature and a survey of 152 cases. Int J Pediatric Dentistry 2002; 12: 244-254.
7. Yaguchi Y, Kuroi J, Kobayashi H, Noda T. Eruption disturbances of mandibular permanent canines in Japanese children. Int J Paediat Dent. 2001; 11: 98-102.

## 참 고 문 헌

8. Betts A, Camilleri GE. A review of 47 cases of unerupted maxillary incisors. *Int J Paediat Dent.* 1999; 9:285-292.
9. Grover PS, Lorton L. The incidence of unerupted permanent teeth and related clinical cases. *Oral Surg Oral Med Oral Pathol.* 1985 ; 59: 420- 425.
10. Frank CA. Treatment options for impacted teeth. *J Am Dent Assoc.* 2000: 131: 623-632.
11. Tsai TP. Surgical repositioning of an impacted dilacerated incisor in mixed dentition. *J Am Dent Assoc.* 2002; 133: 61-66.
12. Kokich VG. Surgical and orthodontic management of impacted maxillary canines. *Am J Orthod Dentofacial Orthop* 2004; 126:278-283
13. Vermette ME, Kokich VG, Kennedy DB. Uncovering labially impacted teeth : apically positioned flap and closed-eruption techniques. *Angle Orthod;* 1995: 65:23-34.
14. Chausbu S, Becker A, Zeltser R, Branski S, Vasker N, Cbausbu G. Patients' perception of recovery after exposure of impacted teeth : A comparision of closed- versus open-eruption techniques. *J Oral Maxillofac Surg* 2005; 63:323-329.
15. Cbausbu S, Dykstein N, Ben-Bassat Y, Becker A. Periodontal status of impacted maxillary incisors uncovered by 2 different surgical techniques. *J Oral Macillofac Surg* 2009; 67: 120-124.
16. Becker A, Casap N, Chaushu S. Conventional wisdom and the surgical exposure of impacted teeth. *Orthod Craniofac Res.* 2009; 12:82-93.