

투고일 : 2014. 9. 3

심사일 : 2014. 9. 3

게재확정일 : 2014. 9. 30

컴퓨터 기반 악골 종양의 절제 및 재건술

조선대학교 치의학전문대학원 구강악안면과학교실

문성용, 임성훈

ABSTRACT

Computer-aided Maxillofacial ablation and reconstruction Surgery

¹Department of Oral and Maxillofacial Surgery, School of Dentistry, Chosun University²Department of Orthodontics, School of Dentistry, Chosun University¹Seong-Yong Moon, D.D.S., M.S.D., Ph.D., ²Sung-Hoon Lim, D.D.S., M.S.D., Ph.D.

Computer-aided surgery is popular and useful in the field of oral and maxillofacial surgery, because of the possibility of simulation with a high accuracy. In all aspects of surgery, proper planning facilitates more predictable operative results, however before the use of virtual planning, much of this relied on 2-dimensional (2-D) imaging for treatment planning on a 3-dimensional (3-D) object and surgical trial and error. With real-time instrument positioning and clear anatomic identification, a computer-assisted navigation system (CANS) is exceptionally helpful in maxillofacial surgery. These techniques enable performing precise bony ablation and reconstruction, and also decrease surgical time and donor site defect.

Key words : Computer-aided surgery, Navigation surgery, Maxillofacial ablation, Reconstruction surgery

Corresponding Author

Sung-Hoon Lim, DDS, MSD, PhD

Department of Orthodontics, School of Dentistry, Chosun University

309, Pilmun-daero, Dong-gu, Gwangju, 501-759, Korea

Tel : +82-62-220-3817, Fax : +82-62-224-9172, E-mail : shlim@chosun.ac.kr

I. 서론

최근 컴퓨터 기반 수술이 구강악안면 영역의 수술에 자주 이용되고 있으며, 고도의 정확성을 바탕으로 시물레이션이 가능하기에 매우 유용하고 효과적으로 적용할 수 있다¹. 수술의 모든 과정에서 술전에 정확한 계

획을 하는 것은 술중 수술시간을 단축시킬 수 있으며, 술후 좋은 결과를 가져오는 방법이라 할 수 있다. 3차원의 이미지를 이용하는 virtual plainning을 사용하기 이전에 2차원의 이미지를 이용했던 과거의 경우에 많은 수술적 오차를 발생시켰다². 최근 악안면 영역에서 특히 임프란트 수술의 경우 다양한 시물레이션 소

소프트웨어를 이용하여 실제적 가상의 임프란트를 식립하여 수술용 가이드를 제작하여 실제 수술에 응용하는 방법은 많은 임상가들이 이용하고 있으며, 또한 술전 계획과 실제 수술과의 오차를 줄이기 위해 다양한 방법들이 시도되고 있다. 이와 더불어 컴퓨터 기반의 네비게이션 시스템의 활용은 악안면 영역의 수술에서 실시간으로 기구의 움직임을 시각적으로 볼 수 있기에, 최근 더더욱 각광을 받는 수술방법이라 할 수 있다³⁾.

컴퓨터 기반의 가상 수술 시뮬레이션을 통한 술전 계획 그리고 이러한 술전 계획을 구체화 해주는 수술용 가이드의 제작과 더불어 술중 정확한 해부학적 위치를 표시해주는 네비게이션 시스템의 활용을 통해 악골에 발생한 종양의 절제 및 재건술에 이용할 수 있으며, 매우 정확하게 골 절제 및 악골 재건술을 시행할 수 있을 뿐만 아니라 수술 시간 감소와 더불어 재건술에 필요한 공여부 결손부위의 감소 효과를 갖게 된다.

II. 증례 보고

31세 여자 환자가 “우측 뺨 부위가 부었어요”라는 주소로 내원하였다. 구강내 임상 검사상 우측 하악골의 팽윤이 관찰되었으며, 파노라마 방사선 사진 검사에서 경계가 불명확한 방사선 투과성이 하악 우측 견

치부터 우측 제2소구치 부위에 관찰되었다(Fig. 1A). 전기 치수 검사상 이환된 치아의 생활력은 정상적이었다. 컴퓨터 기반의 술전 병소의 평가, 시뮬레이션 수술, 그리고 수술용 가이드의 제작을 위해 안면 부위의 cone-beam CT 촬영을, 재건수술의 공여부 가상 수술을 위한 골반부위의 spiral CT 촬영을 시행하였다. 촬영된 안면부의 CT 이미지에서 혈, 설측의 피질골의 비박 및 천공이 관찰되었다(Fig. 1B). 법랑아세포종 진단하에 술전 조직검사를 시행하였으며, follicular 형의 ameloblastoma로 진단되었다. 술전 병소 경계부위의 평가를 위해 3차원 이미지를 제작하였고, 3차원 이미지와 더불어 2차원 이미지를 토대로 경계부위를 설정하였다. 하악골 절제를 위해 3차원 모델상에서 병소의 경계부위에서 1cm의 안전역을 설정하여 골절단면을 설정하여 가상 하악골 절제술을 시행하였다. 삼차원 시뮬레이션 프로그램인 GeoMagic Design X(3D systems, RockHill, SC, USA)를 이용하여 시뮬레이션 수술을 시행하였다. 하악골을 우측 장골 부위로 이동하여(Fig. 2A), 하악골의 형태와 유사한 장골 부위에 위치시킨 후 병소의 제거를 위해 설정된 골절단면과 같은 형태로 장골 부위에 골절단면을 설정하여 하악골 절제술을 위한 수술용 가이드와 장골 절제를 위한 수술용 가이드를 각각 제작하였다(Fig. 2B). 이러한 방법은 하악골의

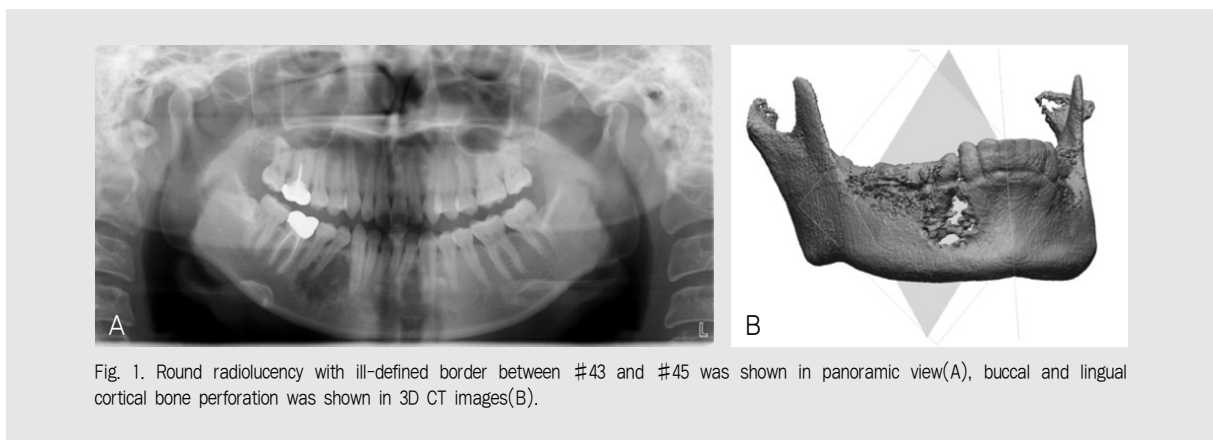


Fig. 1. Round radiolucency with ill-defined border between #43 and #45 was shown in panoramic view(A), buccal and lingual cortical bone perforation was shown in 3D CT images(B).

임상가를 위한 특집1

골절단면을 장골과 정확하게 일치시킬 수 있어 골 재건술시에 오차를 줄일 수 있게 하며, 이는 추후 상하악 골의 악간관계를 보다 정확하게 정립할 수 있게 된다. 또한 골절제시에 필요한 모든 정보는 컴퓨터 기반의 가상수술계획을 통해 설정이 되며, 골절단면의 위치, 각도, 부피 정보가 포함된 수술용 가이드를 통해 표현이 되게 된다. 이러한 방법으로 제작된 수술용 가이드는 수술시에 통상적으로 구외접근을 통해 이루어지는 하악골 절제술을 구내 접근을 통해서도 충분히 가능하

게 해준다. 구내 절개를 통해 미리 제작된 가이드를 위치시키고 골절제술을 시행한 후, 하치조 신경은 이신경과 분리하여 보존한 후 재건술시에 신경문합술을 시행하였다. 장골의 골절제 또한 가이드를 이용하여 시행하게 되며, 절제된 장골은 하악골 결손부의 재건을 위하여 2.0mm 소금속판(Osteomed, Dallas Texas, USA)을 통해 고정하였다. 또한 술중 네비게이션을 통해 가이드와 더불어 골절단시의 위치를 재확인하여 수술의 정확도를 향상시킬 수 있었으며, 악골

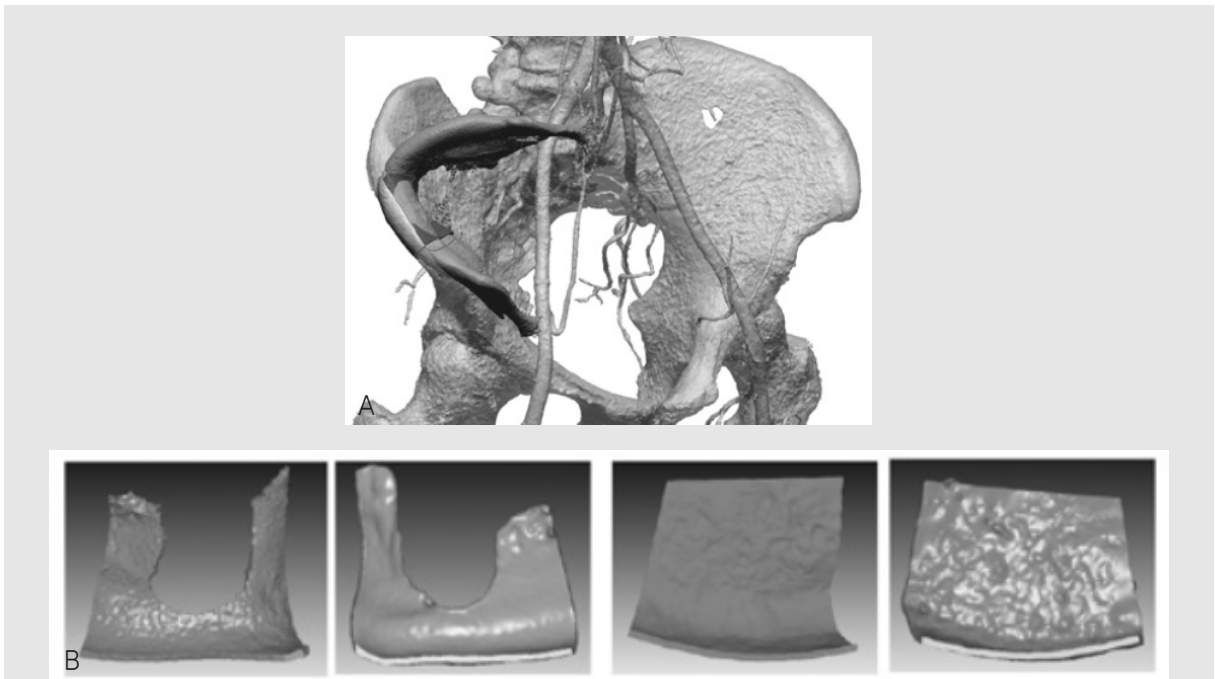


Fig. 2. Segmental mandibulectomy and necessitated bone graft reconstruction were outlined appropriately on the 3D models and mandible was moved to guide contouring of the iliac crest(A), fabricate surgical guide for ablation and reconstruction(B)

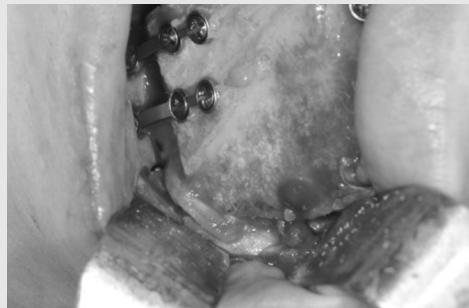


Fig. 3. The harvested iliac crest segment was reconstructed and stabilized using 2.0-mm titanium plates and screws

의 재건술후에도 네비게이션을 통해 상하악골의 위치 관계를 술전과 동일하게 위치시킴으로서 하악과두의 변위를 최소화할 수 있었다 (In2Vision, Cybermed, Seoul, Korea) (Fig. 4). 술후 평가를 위해, 술후 안면에 대한 Cone-beam CT를 촬영하여, 술전 CT와 정합을 통해 모든 평면에서 실제적 변위의 양을 평가하였다. 삼차원으로 재형성한 정합된 두 CT 이미지에서 기존의 하악골의 형태와 매우 유사하게 재건된 하악골을 확인할 수 있었으며, 하악과두의 변위 또한 최소로 관찰되었다(Fig. 5).

III. 고찰

구강악안면 영역의 수술은 고도의 정확성, 적절한 기능과 심미적 결과가 동시에 요구되는 분야이다²⁾. 또한 해부학적으로 복잡한 두경부 영역에 컴퓨터 기반의 수술방법은 더 정확한 수술을 더 넓은 범위에 이용할 수 있게 해주었다. 삼차원 이미지의 활용, 가상 시뮬레이션 수술을 통한 수술의 재현 및 검증, 그리고 수술의 정확성 향상을 위한 네비게이션의 활용은 기존의 2D 이미지의 활용을 통한 수술과는 비교가 되지 않을

만큼 많은 발전을 이루어 낸 결과로 볼수 있다.

컴퓨터 기반의 악골 종양의 절제 및 재건 수술은 술전 계획, 모델링, 수술, 술후 평가의 네 단계로 구분할 수 있다⁴⁾. 첫 번째, 술전 계획 단계에서는 3D 이미지를 바탕으로 병소의 경계부를 평가하고, 이에 대한 적절한 골절단면을 설정하게 된다. 또한 재건술에 필요한 공여부를 선택하고, 선택된 공여부위에 가상의 골 절제를 시행하여 악골의 재건에 적절한 형태로 디자인하게 된다. 두 번째, 모델링 단계에서는 컴퓨터 기반의 가상의 수술계획을 실제 수술에 이용하기 위한 수술용 가이드의 제작단계 이다. 다음은 실제적 수술에의 응용이며, 이때 제작된 수술용 가이드, 그리고 네비게이션 시스템을 이용하여 정확한 골절단면을 설정 및 절제하게 되고, 재건에 필요한 공여부에서 골절단을 통한 재건용 골을 채취 및 이식하게 된다. 이식된 골의 고정엔 환자의 정상적인 상하악골의 관계를 재현하기 위해 네비게이션 시스템을 이용하여 술전 단계의 상하악골의 관계, 과두의 위치 등을 확인하여 재건을 마무리 하게 된다. 마지막 단계인 술후 평가의 단계에서 술전 계획된 이미지와 술후 촬영된 이미지와의 각 평면, 그리고 3차원적 병합을 통해 수술의 오차를 검증하게 된다. 이러한 방법을 통해 시행된 컴퓨터 기반

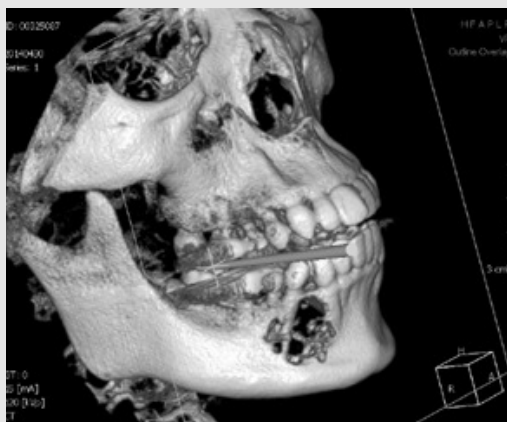

Fig. 4. Intraoperative navigation was used to assess the accuracy of the maxillary and mandibular relationship

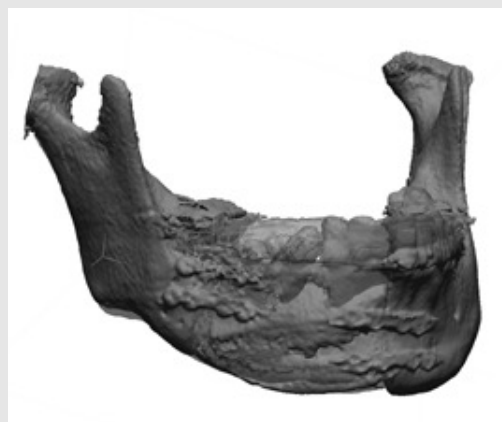

Fig. 5. The reconstructed mandible was shown maximal similarity with original mandibular shape and also minimal deviation of condyle

의 악골 절제 및 재건술시에 수술용 가이드의 활용은 수술시간의 절약 및 수술 정확성의 향상을 기대할 수 있게 된다. 또한 재건술시에 기존의 방법보다 공여부의 허혈시간을 줄일 수 있으며, 수혜부에서 형태를 수정하는 시간을 단축시킬 수 있게 된다. 이와 더불어 정확한 골 채취를 통해 더 적은 공여부의 결손부를 남기게 되어 술후 공여부의 합병증을 최소화할 수 있으며, 재건된 하악골의 형태와 상악 관계의 재현에 더 나은 결과를 가져올 수 있다⁵⁾.

하악골 절제술은 저작, 연하, 발음 등에 장애를 가져올 수 있으며, 이러한 결손부에 대한 재건술은 외과적으로 많은 어려움을 갖게 된다⁶⁾. 성공적인 하악골 재건을 위해 미세혈관 문합을 통한 재건술은 하악골의 기능적인 면과 환자의 심미적인 면에 만족할만한 결과를 보여줄 수 있어 선호되는 술식이다⁷⁾. 하악골을 절제하고 재건하는데 기존에 악하부 피부 절개를 통한 수술방법에 비해 안면부에 흉터를 최소화하기 위해 최근 구강내 접근을 통한 방법을 사용하고 있다⁸⁾. 하지만 이러한 구강내 접근을 통한 수술방법은 기존의 방법보다 정확한 골절단을 시행하는데 어려움이 있게 된다. 그러나 이러한 수술방법을 시행하려는 외과의의 노력은 환자에게는 최고의 치료 방법이 될 수 있다.

본 증례의 컴퓨터 기반 수술은, 수술 계획단계에서

장골의 절단과 채취 방법이 기존에 발표된 방법과는 하악골을 장골로 이동시킨 후 골절단면을 설정하였다는 점에서 다르다고 말할 수 있다. 즉 기존에 유리 혈관화 비골 피판의 이용시에 비골을 하악골로 이동시켜 형태를 디자인하는 방법과는 다르다고 말할 수 있다. 하악골을 장골에 이동시킴으로서 하악골의 정상적인 형태와 적합한 공여부위를 찾을 수 있게 되고, 또한 공여부위에서 향후 임플란트 매식을 위한 적절한 골 높이를 위한 골절단도 가능하게 된다. 수술의 정확성을 향상시키기 위해 수술용 가이드와 더불어 사용된 네비게이션 시스템의 활용은 실제 수술시에 기구의 위치를 해부학적으로 확인함으로써 병소의 경계 및 골 절단면의 확인, 치아의 위치 확인을 통해 구강내 접근으로도 충분히 정확한 골 절제가 가능함을 보여주었다. 또한 술 중 네비게이션의 활용은 상악악골의 교합관계 확인에 매우 유용하게 사용할 수 있으며 술후 과두 변화를 최소화하는데 도움을 주게 된다.

결론적으로, 컴퓨터 기반의 수술방법은 악안면 영역에 광범위하게 사용되고 있으며, 또한 사용을 해야 하는 방법이라고 할 수 있다. 컴퓨터를 기반으로 하는 수술방법은 실제적으로 수술의 실패와 오차를 줄일 수 있는 가장 효과적인 방법일 뿐만 아니라 가장 냉정하게 수술의 결과를 평가할 수 있는 방법이기도 하다.

참 고 문 헌

1. Foley BD, Thayer WP, Honeybrook A, et al. Mandibular reconstruction using computer-aided design and computer-aided manufacturing: an analysis of surgical results. *J Oral Maxillofac Surg* 2013;71:e111-9.
2. Bell RB. Computer planning and intraoperative navigation in cranio-maxillofacial surgery. *Oral and Maxillofacial Surgery Clinics of North America* 2010;22:135-56.
3. Markiewicz MR, Dierks EJ, Bell RB. Does intraoperative navigation restore orbital dimensions in traumatic and post-ablative defects? *Journal of Cranio-Maxillofacial ...* 2012.
4. Levine JP, Patel A, Saadeh PB, et al. Computer-Aided Design and Manufacturing in Craniomaxillofacial Surgery. *Journal of Craniofacial Surgery* 2012;23:288-93.
5. Ayoub N, Ghassemi A, Rana M, et al. Evaluation of computer-assisted mandibular reconstruction with vascularized iliac crest bone graft compared to conventional surgery: a randomized prospective clinical trial. *Trials* 2014;15:114.
6. Takushima A, Harii K, Asato H, et al. Choice of osseous and osteocutaneous flaps for mandibular reconstruction. *Int J Clin Oncol* 2005;10:234-42.
7. Vayvada H, Mola F, Menderes A, et al. ScienceDirect.com - Journal of Oral and Maxillofacial Surgery - Surgical Management of Ameloblastoma in the Mandible: Segmental Mandibulectomy and Immediate Reconstruction With Free Fibula or Deep Circumflex Iliac Artery Flap (Evaluation of the Long-Term Esthetic and Functional Results). *Journal of Oral and Maxillofacial Surgery* 2006;64:1532-9.
8. Nkenke E, Agaimy A, Wilmowsky von C, et al. Mandibular reconstruction using intraoral microvascular anastomosis following removal of an ameloblastoma. *J Oral Maxillofac Surg* 2013;71:1983-92.