

투고일 : 2014. 11. 10

심사일 : 2014. 11. 11

게재확정일 : 2014. 11. 25

잇몸의 전반적인 증식을 초래하는 질환

원광대학교 치과대학 대전치과병원 구강병리과
안 미 영, 윤 정 훈

ABSTRACT

Generalized Gingival Hyperplastic Lesions

Department of Oral & Maxillofacial Pathology, College of Dentistry, Daejeon Dental Hospital, Wonkwang Bone Regeneration Research Institute, Wonkwang University
Mee-Young Ahn, Jung-Hoon Yoon

Generalized gingival enlargement, also known as gingival hyperplasia or hypertrophy, is defined as an abnormal diffuse overgrowth of gingival tissues. There are several causes of generalized gingival enlargement and they can be grouped into four categories: hereditary gingival fibromatosis, medication-induced, inflammatory, and systemic or neoplastic causes of gingival enlargement. This paper reviews the clinical features, differential diagnosis and significance of generalized gingival enlargements.

Key words : Gingiva, generalized gingival hyperplasia, differential diagnosis

Corresponding author

Jung-Hoon Yoon DDS, PhD

Department of Oral & Maxillofacial Pathology, College of Dentistry, Daejeon Dental Hospital, Wonkwang Bone Regeneration Research Institute, Wonkwang University, 77, Doosan-ro, Seo-Gu, Daejeon, 302-120, Korea

I. 들어가는 말

잇몸의 전반적인 증식을 초래하는 질환은 원인에 따라 유전성, 약물유도형, 염증성, 면역 또는 종양성 전신질환에 의한 것 등, 크게 네 가지 유형으로 구분할 수 있다. 전반적인 잇몸 비대를 초래하는 질환의 원인

은 다양하나, 대부분은 과도한 결합조직 형성으로 인해 발생하므로 대개는 정상 잇몸 조직과 유사하게 보인다. 그러나 구강위생 불량으로 치태에 의해 이차적으로 염증반응이 동반하는 경우나 전신질환에 의해 발생하는 경우는 잇몸의 발적을 보이므로 감별진단을 할 때 주의를 요한다. 일반적으로 전반적인 잇몸 비대를

초래하는 질환으로는 치은 섬유종증, 약물에 의한 치은비대증, 증식성 치은염, 웨게너 육아종증, 백혈병에 의한 치은비대 등이다. 이중 웨게너 육아종증과 백혈병은 치명적인 질환이며 잇몸에 조기에 나타나는 질환으로 치과 의사가 조기에 발견할 수 있는 대표적 전신 질환이다. 이 글에서는 전반적인 잇몸 비대의 임상적 특징과 감별진단, 그리고 임상적 중요성에 대해 기술하여 일선 치과의사들에게 도움이 되고자 한다.

1. 치은 섬유종증 (Gingival fibromatosis)

상염색체 우성으로 유전되나, 특발성으로 나타나는 경우가 많다. 치은 섬유종증은 유치 맹출 직전이나 직후에 나타난다. 치은은 다발성 결절 또는 산재성으로 증대되는 양상을 보이며, 설측, 순측 치은조직도 증식할 수 있다. 조직은 단단하고 정상 치은과 유사한 색을 지닌다. 치은증식은 치아의 치관부 전체까지 덮을 수 있다(그림 1). 치은 섬유종증은 간혹 다모증, 두부안면 기형, 간질, 정신지체와 관련될 수 있으므로 이에 대한 평가가 필요하다.

치은절제술로 치료하는데, 치은이 덩어리져 커지고 임상치관을 덮는 환자에게 적응증이다. 구강위생 청결이 치은비대에 영향을 주지는 않는다.

2. 약물성 치은 증식증 (Medication-induced gingival hyperplasia)

가장 흔히 치은 섬유모세포 증식 효과가 있는 3가지 약물로는 Phenytoin(Dilantin), Cyclosporine과 칼슘 통로 차단제인 Nifedipine이다. 지속적인 치태 침착과 치은 자극이 치은과증식 형성의 심도를 증가시키는 것으로 보인다.

Dilantin과 Nifedipine에 의한 치은 비대는 임상적으로 유사하다. 약물 복용 1~3개월 후 치간유두 부위에서 시작하고 점차적으로 치관이 눈에 보이지 않을 때까지 커지는 경향이 있다. 대개 Dilantin 복용환자는 25세 이전에, Nifedipine 복용환자는 중년 이후에 발생한다. 임상적으로 치은비대는 산재성이며 단단하다. 염증 동반은 다양하나 치은비대는 구강위생이 좋지 않는 환자에게서 더욱 심하다(그림 2). Cyclosporine은 장기이식 환자의 면역억제 약물로 흔히 투여한다. 이 약과 관련된 치은비대는 Dilantin과 Nifedipine을 함께 사용할 때보다는 덜 심하게 나타난다. 치은은 다엽 혹은 유두상 외형을 나타낸다. 치은 비대가 진행되면, 위치주낭(pseudopocket)이 치아의 치관 주위에 형성된다. Dilantin과 Nifedipine에 의한 치은비대는 치은, 특히 협측이나 순측에서만 주로 나타난다. 그러나 Cyclosporine은

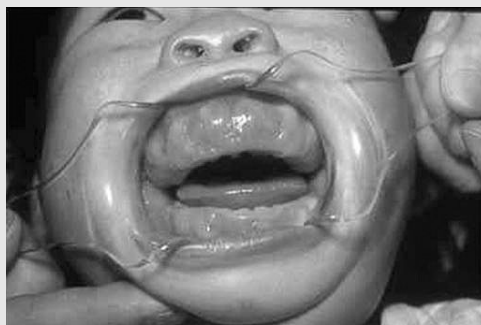

그림 1. 치은 섬유종증 (Gingival fibromatosis). 어린이에서 전반적인 치은증식증으로 유치의 맹출 장애를 보이고 있다. 치은은 섬유화되어 견고하다.

임상가를 위한 특집 2

협설측 치은 뿐 만 아니라 구강의 다른 부위, 즉 혀 외에도, 후복막강과 신장을 포함한 다른 기관에 섬유화를 유도하는 것으로 알려져 있다.

대부분 환자들은 약물 복용을 금할 수 없으므로 다른 유사 약물로 대체 처방해 줄 것을 주치의에게 권고하고, 국소 치료를 시행한다. 치은절제술과 치은성형술이 기능과 심미적 이유로 필요하다. 치은절제술 후에도 계속되는 약물복용에 의해 섬유성 증식이 일어나

재발할 수 있다. 재발은 치태와 치석의 축적에 의해 촉진되므로, 정기적으로 치면 세마와 치석제거 등 철저한 구강위생 관리가 필요하다.

3. 증식성 치은염(Hyperplastic gingivitis)

증식성 치은염은 염증 반응과 연관되어 변연치은의 국소 또는 전체성 섬유성 과증식을 말한다. 만성치은

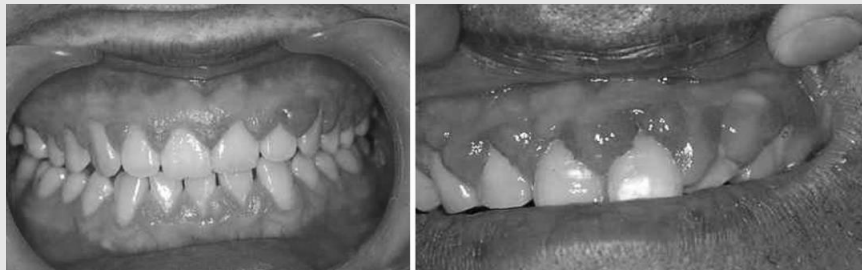

그림 2. 약물성 치은증식증 (Drug-induced gingival hyperplasia). (a) 항간질제인 디란틴(Dilantin)에 의한 치은 증식증. 주로 치간유두에 미약한 치은 증식증을 볼 수 있다. 미약한 염증을 동반하고 있다. (b) 칼슘 통로 차단제인 Nifedipine에 의한 치은 증식증. 치간유두를 포함하여 상하악 전체에 전반적인 순면의 치은 증식을 볼 수 있다. 심한 염증을 동반하고 있어 염증에 의한 증식성 치은염과 유사하게 보인다.

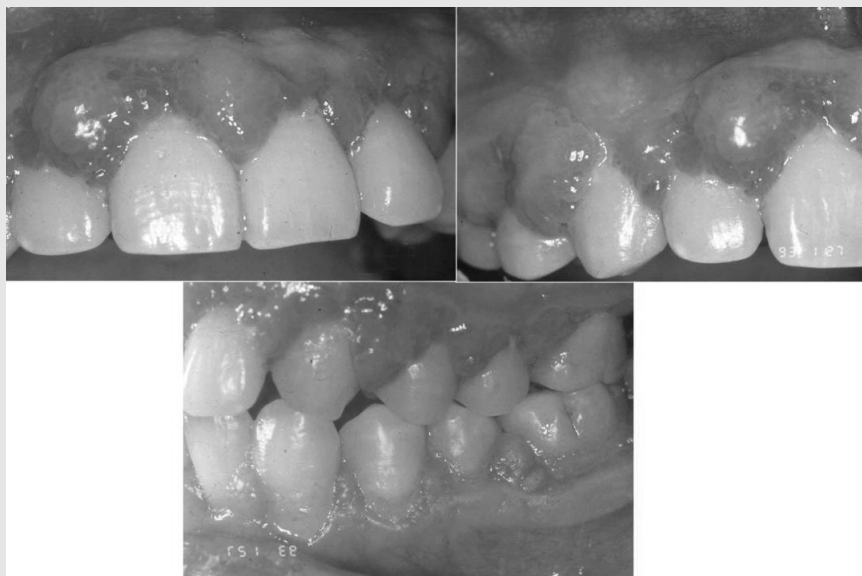

그림 3. 약물(Cyclosporine)에 의한 치은 증식증. 신장이식후 Cyclosporine을 투여 받은 환자에서 상하악 전체 순면면에 전반적인 치은 증식을 볼 수 있다. 미약한 염증을 동반하여 치간유두 부위에 발적을 볼 수 있다.

염과 치주 질환시 치은이 부종되어 있거나 약간 커져 있지만, 눈에 띄게 현저히 증식되는 것은 드물다. 이렇게 현저하게 치은 증식이 나타난 것을 증식성 치은염이라 하고, 치석과 치태에 대한 심한 염증성 치은 과증식을 나타내는데, 환자의 호르몬 상태에 따라 심해진다. 따라서 여성 특히, 사춘기와 임신기에 빈도가 증가하여 이를 각각 사춘기 치은염(puberty gingivitis), 임신성 치은염 (pregnancy gingivitis)라고도 한다. 개념상으로 증식성 치은염은 증가된 에스트로젠과 다른 호르몬 대사물질에 반응하여 일어나는 염증세포 침윤과 관련된 과도한 섬유성 증식이 나타나는 것으로 추정된다. 치은비대는 치간유두의 중앙에서 시작하며, 이 부위조직은 최소의 자극으로도 출혈 경향을 보이며 발적되어 스폰지 형태로 보인다(그림 4).

치료는 치석제거 및 치면활택술과 함께 치면세마로 일부 문제를 해결을 할 수 있지만, 섬유성 증식은 정상적인 원래 형태로 완전히 돌아오지는 못한다. 증식된 조직을 외과적으로 제거할 때에는 호르몬의 영향이 남아 있으면 재발할 수 있으므로 이를 고려할 필요가 있다. 기능을 방해하는 지속적인 비대는 치은절제술과 치은성형술에 의해 치료하며, 절제된 조직은 구강병리과로 보내 병리조직학적으로 확인해야 한다.

4. 웨게너 육아종증(Wegener's granulomatosis)

웨게너 육아종증은 염증성 육아종성 질환으로 상기도와 하기도, 신장에 심한 혈관염과 괴사를 특징적으로 하는 매우 드문 질환이다. 전신적으로 환자는 각혈, 가슴 통증, 피부 궤양, 관절염의 소견을 나타내고, 두경부 병소는 대부분 부비동 근처에 위치하고 콧물, 부비동염, 중이염, 비중격의 파괴 같은 증상이 나타난다. 간혹 악안면부 골파괴가 간혹 코, 상악동, 구개에서 관찰되지만 치은의 변화는 드물지만, 특징적인 변화를 보인다. 광범위한 증식성 치은염이 육아조직이나 자갈모양 또는 과립상으로 모세혈관 확장 소견을 보이면서 나타난다. 이는 딸기 모양을 닮았다 하여 “딸기모양 치은염(strawberry gingivitis)”으로 불리기도 한다(그림 5). 이밖에도 구개의 궤양과 천공이 나타날 수 있다.

치료는 생검과 신장 또는 폐 침범 여부에 따라 결정되며, 신장에 침범된 경우에 치명적이다. 화학 요법이 선택적 치료법이다. 따라서 국소적인 치은 치료 보다는 내과 의사와 함께 의뢰하여 조절해야 한다. Cyclophosphamide와 프레드니손 병행요법으로 치료하며 재발이 흔하다.

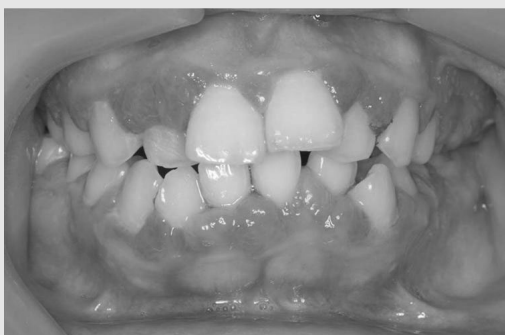

그림 4. 만성 증식성 치은염 (Chronic hyperplastic gingivitis). 상하악 치은의 전체적인 발적과 변연 및 유두치은의 과증식이 관찰된다.

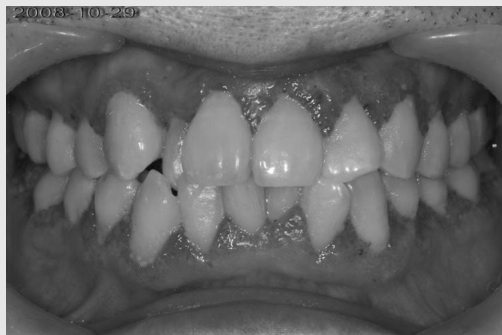


그림 5. 웨게너 육아종증 (Wegener's granulomatosis). 변연치은에 치은 발적과 과립상의 부종을 보인다. 부종과 발적상이 마치 딸기모양을 보여 딸기 모양 치은염 (strawberry gingivitis)이라고 한다.

5. 백혈병 (Leukemia)

치은에 백혈병 세포의 침윤은 급성 백혈병, 특히 급성 골수성 백혈병 환자의 대략 절반에서 나타난다. 초기에 치간유두가 심하게 증식하고, 적푸른색을 띄며 보통 자갈무늬 모양을 보이며, 이따금씩 촉진시 단단함을 느낄 수 있다(그림 6). 위막으로 덮인 궤양이 간혹 보인다. 피부와 기타 점막이 창백해지고 치은에 출혈이 생기는데, 점상 출혈 및 반상 출혈이 형성되고, 출혈과 동반한 치은의 증대가 나타날 수 있다(그림 7).

임상적으로 증식성 치은염과 동일한 특징을 보인다. 그러나 치은 섬유종증이나 약물성 치은증식증과는 달리 대개 발적성 종창은 보이지 않지만 감별진단으로 고려되어야 한다. 다른 일반적인 증상과 징후가 백혈병의 의심을 불러일으킬 수 있는 경우 혈액검사(CBC, aPTT, PT 등) 및 생검이 수행되어야 한다. 백혈병은 혈액종양외과에 의해 관리되어야 한다. 화

학요법이 성공적으로 이루어지면 구강 증상은 해소되거나 감소된다.

II. 맺는말

전반적인 치은비대를 초래하는 치은 섬유종증, 약물에 의한 치은비대증, 증식성 치은염, 웨게너 육아종증, 백혈병의 임상적 특징과 감별진단, 그리고 임상적 중요성에 대해 기술하였다. 일선 치과외과에게 가장 문제되는 질환은 웨게너 육아종증, 백혈병이다. 치은 섬유종증, 약물에 의한 치은비대증, 증식성 치은염의 경우 구강위생 관리와 더불어 치은절제술이 가능하므로 일선 치과외과들이 치료하기가 쉽다. 다만 전반적인 치은비대 질환을 감별하기 위해 먼저 간단한 혈액학적 검사를 시행하는 것이 좋으며, 치은절제 후 절제된 조직을 버리지 말고 구강병리과에 생검의뢰해 현미

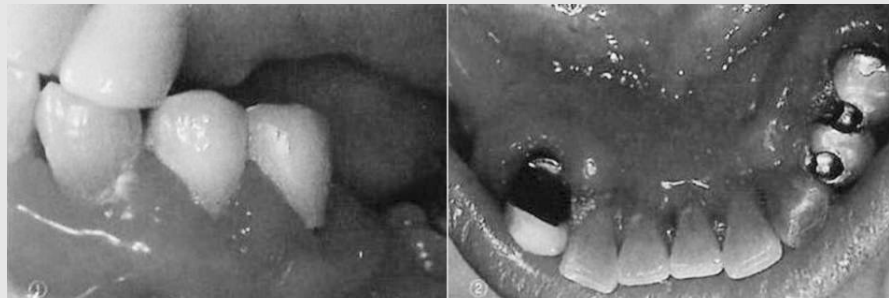

그림 6. 급성 골수구성 백혈병 (Acute myelogenous leukemia). 잔존하는 상하악 전치부 및 소구치부 협설축으로 전반적인 치은비대 소견을 보인다.

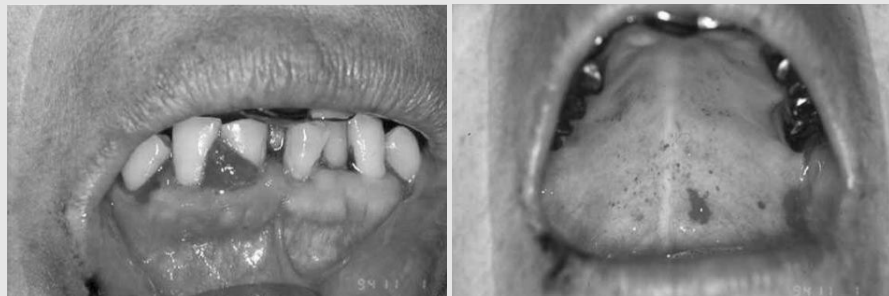


그림 7. 급성 림프구성 백혈병 (Acute lymphocytic leukemia). (a) 하악 전치부 순측 치간유두에 국소적인 치은증식과 치은열구에서 출혈이 보인다. (b) 같은 환자의 구개에 다발성으로 점상출혈 (petechia)이 관찰된다.

경 검사 결과를 확인하여 추후에 발생할 수 있는 법적 분쟁문제를 조기에 예방할 필요가 있다고 생각한다.

참 고 문 헌

1. 윤정훈, 육종인, 김 진. 구강점막 질환 -원인, 분류, 증상, 징후, 진단 및 치료. 대한치과의사협회지 37(8):585-594, 1999
4. Neville BW, Damm D, Allen CM, Bouquot JE. Oral and Maxillofacial Pathology. 3rd ed. Saunders. 2009. p163-168.
2. 대한구강악안면병리학회 편. 최신구강악안면병리학. 2판. 대한나래출판사. 2005. p396-398.
5. Eversole LR. Clinical Outline of Oral Pathology. 2nd ed. Lea & Febiger. 1984. p109-112.
3. 김진, 박원서, 염안섭, 유재하, 윤정훈, 정원균, 최길라. 전신질환자 치과진료의 임상길잡이. 2판. 군자출판사. 2014. p46-51.
6. Newland JR, Meiller TF, Wynn RL, Crossley HL. Oral Soft Tissue Diseases. 1st ed. 2009. p129-130.