

투고일 : 2015. 3. 16

심사일 : 2015. 3. 17

게재확정일 : 2015. 4. 20

Biomechanical Complications : 파절과 나사풀림

태원치과의원
김 태 인

ABSTRACT

Biomechanical Complications : Fracture and Screw loosening

TaeWon Dental Clinic
Tae in Kim, D.D.S., D.M.D., M.S.D., Ph.D.

Although the long-term success of osseointegrated endosseous implants for the support of fixed dental prostheses has been reported, the increasingly widespread use of implant-supported prostheses has led to problems associated with their structural integrity. The most common biomechanical complications observed in dental implant treatment are fracture and screw loosening. The nature of loosening or fracture of dental implant components is complex, since it involves fatigue, fitness, and varied chewing patterns and loads. To assess the service life of the components of the prosthetic system, a knowledge of the loads transmitted through the system is necessary. Design of the final restoration and occlusion in relation to the geometry of a prosthetic restoration has a great influence on the mechanical loading of the implant. It is proposed that control of force in oral cavity may play a larger role in failures than previously believed. Based on theoretic consideration and clinical experiences with dental implant, this article gives simple guidelines for controlling these loads.

Key words : biomechanical complication, fracture, screw loosening, force control

Corresponding author
Tae in Kim, DDS., DMD., MSD., Ph.D.
TaeWon Dental Clinic
Youngsan-Gu, Hangangro 3-ga 40-678, Seoul, 140-013, Korea
Tel: +82-02-798-2882, Fax: +82-02-798-2881, E-mail: tikim2882@naver.com

I. 서론

임플란트 보철 치료후에 biomechanical한 원인으로 발생하는 문제로는 보철물의 잘못된 설계, 부적절한 교합설정, 기공과정중의 에러 등으로 인한 나사풀

림현상, 나사파절, 보철물의 파절, 그리고 fixture의 파절과 골결합의 소실 등이 있을 수 있다. 그리고 대부분의 이러한 경우는 근본적으로 임플란트가 부적절한 위치와 경사를 갖는 환자에게서 많이 일어나게 되며 심미적, 기능적인 문제가 복합적으로 발생하게 된다.

임플란트는 여러 부품들이 나사나 시멘트로 연결되는데 biomechanical 하계 과도한 하중이 가해지게 되면 각 부품들의 연결이 풀리거나 파절이 일어나게 되는 것이다. 임플란트와 상부 보철물에 과도한 하중이 가해지지 않기 위해서는 임플란트의 정확한 위치와 경사도, 각 부품들의 정확한 passive fit, 보철물의 적절한 디자인, 조화로운 교합상태 등이 필요하다.

임플란트의 실패와 합병증은 한가지 원인에 의해 발생하는 경우보다 여러 원인요소들이 복합적으로 발생하게 되며 연쇄적인 인과관계를 형성하는 경우가 많으므로 눈앞에 벌어진 문제점의 배후에 어떤 원인이 숨어있는지 찾아내도록 노력해야만 보다 근본적인 해결방법을 찾아낼 수 있을 것이다. 특히 최종보철물의 장착후 갑자기 발생하는 임플란트와 고정나사의 파절, 나사풀림 등의 원인과 해결방법을 생각해 보는 것은 개원의들에게 임상적으로 매우 큰 의미가 있을 것이다.

II. 나사의 풀림현상

임플란트의 여러 부품들은 주로 나사에 의해 연결되고 고정되는 구조를 갖고 있다(그림 1). 이것은 우리가

필요에 따라 부품들을 풀러낼 수 있다는 장점이 있지만 우리가 원하지 않을때 나사가 풀리는 경우가 간혹 발생한다. 나사가 풀리는 부위에 따라 파생되는 문제점들이 다르지만 일반적으로 나사가 풀리게 되면 보철물의 mobility, 보철물의 파절, 주변조직의 염증발생, 인접 골조직의 파괴, 나사의 파절 등등의 심각한 문제들이 생길 수 있다. 공학적인 면에서 나사풀림 현상은 매우 복잡하고 다양한 요소들이 관련되는 것으로 알려져 있으나 임상적으로 봤을때 나사풀림을 방지하기 위해서는

- 1) 두 부품의 separating force를 최소화하고
- 2) 고정나사의 clamping force를 최대화해야 한다.

2-1. Minimize separating force

나사풀림을 방지하기 위해서는 우선 각 부품간의 정밀한 적합성이 선행조건이다. 즉 abutment 뿐만 아니라 모든 보철물은 passive fit이 되어야 하며 정확한 기공작업이 필수적이다. 특히 long span 보철물이나 복잡한 구조의 보철물일수록 정밀한 제작이 요구된다. 제작과정 중간 중간에 체크를 해서 passive fitness를 얻지 못하는 경우에는 처음부터 다시 제작

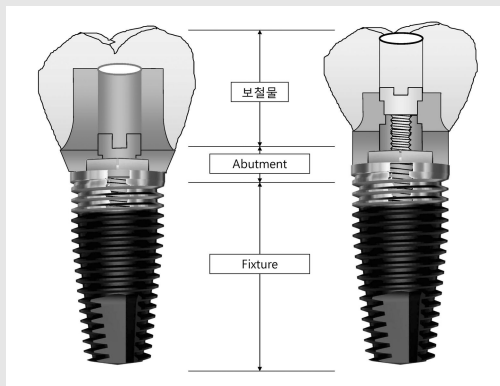


그림 1. 대부분의 임플란트는 나사와 시멘트에 의해 여러 부품들이 연결되는 구조를 갖고 있다. 치과의사가 필요에 따라 보철물을 풀러낼 수 있다는 것은 매우 커다란 장점이지만 간혹 원하지 않을때 나사가 풀리는 경우가 있다.

하거나 보철물의 부정확한 부분을 절단한 후 구강내에서 고정하여 기공실로 보내 soldering을 해야 한다. 또한 부품의 연결시에는 연결되는 면에 이물질이 삽입되지 않도록 하여야 하며 saliva, blood 등도 묻어있지 않은 상태에서 연결하도록 해야 한다. 그리고 측방력을 최소화하는 것이 좋기 때문에 cantilever구조의 보철물은 피하도록 디자인하는 것이 좋고 보철물의 설계시 임플란트의 장축에 교합력이 주로 가해지고 측방이동시에는 임플란트에 최소한의 힘이 전달되도록 교합관계를 맞추어 주도록 하는 것이 원칙이다. 나사풀림 현상은 다른 문제점들의 원인이 될 수도 있고 다른 원인에 대한 결과로 나타날 수도 있으므로 임플란트의 적절한 위치와 각도, 정밀한 보철물의 제작, 적절한 교합설정 등과 같은 다른 실패요인들과 밀접한 인과관계를 갖는다는 것을 염두에 두고 연관지어 생각해보아야 한다.

2-2. Maximize clamping force

모든 나사는 풀어질 수 있다. 나사가 풀어지지 않도록 하기 위해서는 임플란트 시스템에서 권장하는 일정한 힘으로 나사를 조여 주어야만 하는데 이는 각 회사에서 제공하는 torque wrench를 사용함으로써 해결할 수 있다. 이때 지나치게 강한 힘을 가하면 임플란트의 골유착을 파괴하거나 나사구조물의 변형을 초래할 수 있으므로 조심해야 한다. 또한 clamping force를 최대로 얻기 위해서는 settling 효과를 이용해야 하는데, 이는 나사를 한번에 조이지 말고 internal stress가 풀어지도록 2-3회에 걸쳐서 나사를 조였다가 풀어주고를 반복한 후 나사를 완전히 조이거나, 한번 조여준 상태에서 저작을 하게한 후 다음날 한번 더 나사를 조여주는 방법이 권장만 하다. 임플란트 fixture와 abutment 연결방식에 따라 나사풀림 torque를 측정했을때 연결방식에 상관없이 3~5회 고정나사의 조이기와 풀기를 반복한 시점에서 가장 큰 나사풀림 torque 값을 나타내었다(그림 2). 이는 나사풀림 현상의 여러 원인 중에서 연결방식 자

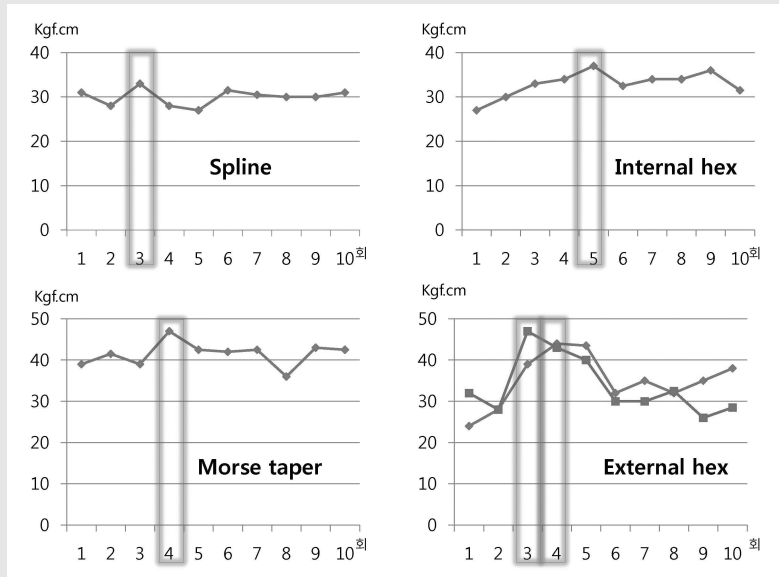


그림 2 . 다양한 임플란트 fixture와 abutment 연결방식에 따라 나사풀림 torque를 측정했을때 3-5회의 고정나사 조이기와 풀기를 반복한 시점에서 가장 큰 나사풀림 torque값을 보여준다.
 임플란트 fixture와 abutment의 연결방식에 따른 나사풀림에 대한 연구. 김태인, 송태식, 김기성, 한준현, 대한치과이식학회지, 21(1), 2002.

임상가를 위한 특집 2

체의 차이보다는 settling effect를 이용하는 clamping force, 적절한 나사의 preload, 부품의 적합성, 그리고 morse taper 구조처럼 부가적인 나사풀림 방지구조를 갖는 것이 유리하다는 뜻이다. 그리고 3-5회 정도의 계면 smoothening이 가장 큰 응력 보존상태를 갖게 되며 그 이상에서는 오히려 풀림현상이 증가할 것이라고 예측할 수 있다. 따라서 기공실에서 보철물제작에 사용되었던 나사는 이미 수차례 수축과 팽창이 일어났고 마모가 되었기 때문에 환자 구강내에 고정할 때에는 반드시 새 나사를 사용하도록 한다.

나사 고정형 보철물의 경우에 screw가 풀어지면 환자가 보철물의 동요를 쉽게 느낄수 있고 고정나사의 접근이 용이해서 언제라도 풀어진 나사를 쉽게 찾아내서 다시 고정해주면 된다. 그렇지만 시멘트 고정형 보

철물의 경우에 최종 보철물이 영구 접착된 후에 abutment 고정나사가 풀리는 경우에는 해결방법이 간단치 않다. 시멘트 고정형 보철물이 장착된 상태에서 abutment screw를 다시 조일 수 있는 방법이 없기 때문에 사용되었던 abutment와 고정나사의 종류를 확인하여 abutment screw를 교합면에서 접근할 수 있는 경우에는 보철물을 완전히 제거하지 않고 교합면에 hole을 형성하여 abutment screw를 찾아서 abutment와 보철물을 fixture로부터 분리해낼 수 있다. Abutment를 분리해 내고 fixture의 상단면을 깨끗이 청소한 후 일단 healing abutment를 체결해 놓은 상태에서 분리된 보철물과 abutment의 상태를 확인하고 깨끗이 청소한 후 새로운 abutment screw를 사용하여 구강내에 다시 체결하면 된다(그림 3, 4, 5). 새 screw로 고정한 다음에는

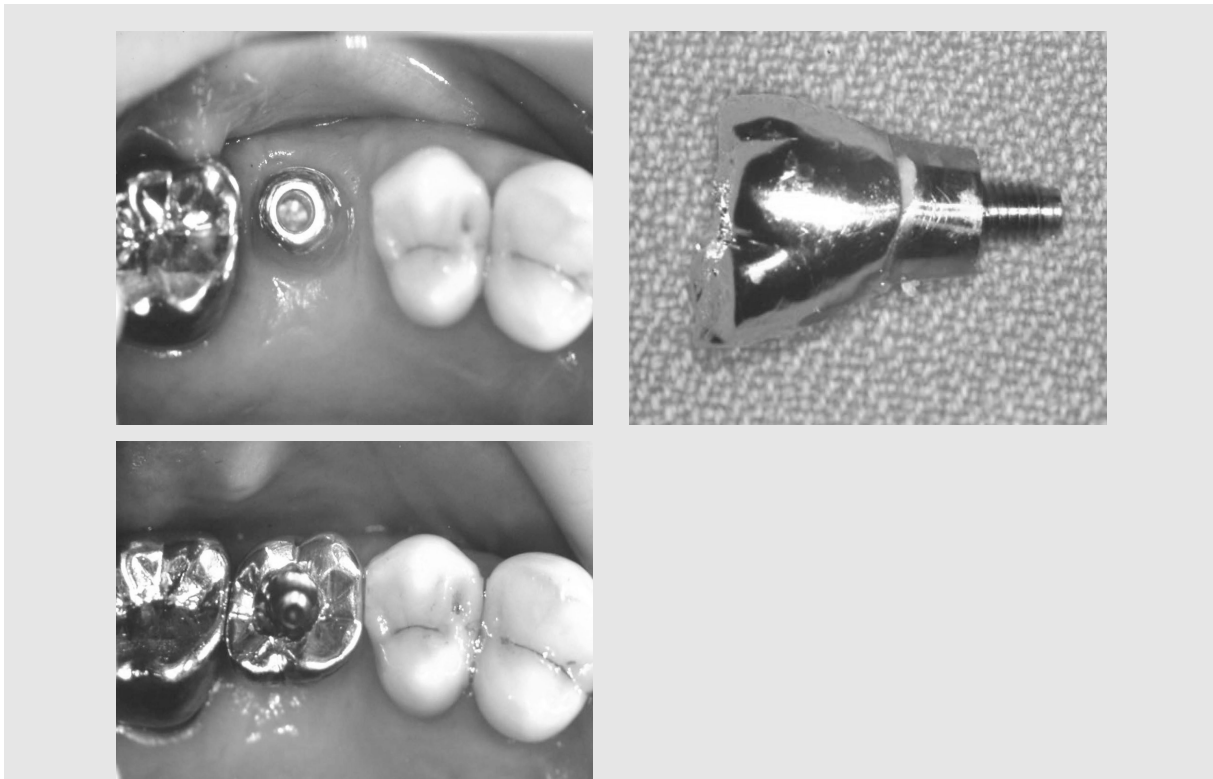

그림 3, 4, 5. 시멘트 고정형의 보철물이 장착된 상태에서 고정나사가 풀리는 경우에는 abutment의 종류를 확인한 후 보철물에 hole을 형성하여 고정나사를 찾아낼수 있다. 풀어진 고정나사를 찾아 abutment와 보철물을 fixture로부터 분리하고 연결부위를 깨끗이 청소후 새 고정나사로 구강내에 체결한다.

반드시 보철물의 교합상태를 다시 한번 자세히 체크해야 하는데 특히 측방 운동시에 interference가 없는지 확인해야 한다. Abutment screw의 풀림현상은 잘못된 보철물에 의한 경우와 교합에 문제가 있는 경우가 많기 때문이다. Abutment를 풀러내고 다시 연결했을때는 반드시 방사선사진 촬영을 하여 체결이 완전히 되었는지 확인을 하고 며칠후에 다시 한번 나사 조임을 확인한 다음 resin을 이용하여 교합면 hole을 막아주면 된다.

이러한 나사풀림현상을 예방하기 위해서는 임플란트에 가해지는 force의 control이 필수적이므로 무리한 힘이 가해지지 않는 교합을 설정해 주어야 한다. 그리고 교합은 dynamic하게 늘 변화한다는 것을 기억하고 최종보철물 장착후 임플란트의 정기검진시에는 매번 교합상태를 확인해야 하며 임플란트 보철물에는 어떤 형태로든 retrievability를 부여해 주는 것이 필요하다.

Ⅲ. 파절

3-1. 파절의 원인

- * 부적절한 교합
- * Cantilever design
- * Bone loss
- * 부품의 부적합
- * 불량부품, 가공과정의 잘못
- * Fatigue failure

3-1-1. 임플란트의 잘못된 위치와 경사도

임플란트의 식립위치와 경사도는 이상적인 최종보철물을 예상하고 그것을 기준으로 하여 결정하게 되는 데(restoration driven implantation) 진단용 모형과 waxing-up, 방사선 사진, 그리고 surgical stent 등을 이용하여 심미적, 기능적으로 가장 좋은

위치와 각도에 임플란트를 식립하도록 해야 한다. 그러나 실제로 구강내에서 정확한 위치와 각도를 맞추어 임플란트를 식립하는 것이 생각처럼 쉬운 일은 아니다. 시야확보의 어려움, 개구장애, 출혈, gagging reflex, 해당부위 골조직의 부족 등등 환자의 구강내 조건이 불리할 수도 있고, 시술하는 치과의사의 경험 부족 등의 이유로 임플란트가 부적절한 위치에 혹은 빠들어진 각도로 심어지게 되면 이런 상황을 나중에 abutment를 연결할때나 보철적 치료시에 극복해야 하는데 여기에는 한계가 있다는 것을 명심해야 한다. 다행히도 최근에는 매우 다양한 abutment가 출시되어 있기 때문에 아주 심한 경우가 아니면 대부분 2차 수술이나 보철제작 과정에서 어느 정도 바로 잡을 수 있기는 하지만 항상 만족하는 결과를 얻을 수 있는 것은 아니다. 따라서 임플란트의 식립은 철저한 치료계획의 수립과 준비를 통하여 최종보철물에 가장 유리한 위치에 식립해야 한다. 한번 잘못 식립된 임플란트는 평생 치과의사를 쫓아다닌다는 사실을 명심해야 한다.

3-1-2. Force Control

시술의사가 임플란트와 보철물에 가해지는 force를 control하는 것은 보철물의 설계시에 cantilever action를 최소화하고 적절한 교합상태를 유지하는 것을 의미한다. Cantilever design은 가능한 한 피하도록 권유하고 있는 디자인이지만 제한된 곳에 임플란트를 심을 수 밖에 없는 경우, 무조건 최대한의 교합을 원하는 환자의 요구, 보철물의 심미성을 최대한 보장해야 하는 경우 등에서는 cantilever 디자인의 보철물이 임플란트와 상부보철물에 과도한 힘을 줄수 있다는 위험성 사이에서 임상적은 어느정도 타협을 해야 할 때가 있다. 진료실에서는 모든 순간 순간이 선택과 결정의 연속이다. 임플란트가 이미 심어져 있는 상태에서 환자의 요구와 치과의사의 선택으로 cantilever 디자인의 한계를 결정하기 위해서는 임플란트와 상부보철물에 가해지는 힘에 대해서 분석하고 이해할 필요가 있다. 임플란트 보철물의 cantilever 디자인은 mesio-

임상가를 위한 특집 2

distal뿐만 아니라 bucco-lingual도 생각해야 하며 이는 임상적으로 임플란트 주변 골조직의 파괴, 임플란트 골결합의 파괴, 보철물의 파절, 고정나사의 loosening, 고정나사의 파절 등의 현상을 초래하게 된다. 따라서 임플란트와 상부보철물에 가해지는 힘을 적절히 조절하기 위해서는 전후방 및 협설측의 cantilever action을 최소화하고 과도한 교합력이 가해지지 않도록 교합을 설정하는 것이 매우 중요하다.

그림 6의 환자는 76세의 고령의 남자환자로서 전에 사용하던 가철성 보철물(틀니)에 대한 만족도가 매우 낮아서 어떻게 해서든지 고정성 보철물로 저작할수 있게 해주기를 간절히 원하고 있었다. 양쪽 하악 구치부는 임플란트를 식립하기에 너무 많은 수직적 골소실이 있어서 상당한 양의 hard & soft tissue graft가 필요한 상태였지만 환자는 건강상의 이유로 골이식술을 거부하고 있는 상황이었다. 그래서 양쪽의 mental foramen 전방으로 임플란트를 식립하고

cantilever design으로 제1대구치까지만 보철수복을 하기로 계획하였다. 하지만 하악 전치부에 모두 6개의 임플란트 식립을 계획하고 보철물을 설계하는 과정에서 이 환자의 dental arch 형태가 broad 한 U-shape의 형태임을 확인하게 되었고 최전방 임플란트와 최후방 임플란트의 전후방 거리가 매우 짧다는 것이 커다란 문제점으로 대두되었다. 환자의 나이와 대합치와의 관계 등을 고려하여 제 1대구치까지만 보철물을 제작한다고 해도 상당히 긴 cantilever bridge의 형태가 되었으나 환자의 요구가 워낙 강력하여 보철적 디자인의 문제점을 감수하고 고정성 cantilever bridge를 제작하여 장착하였다(그림 6, 7, 8, 9). 환자는 고정성 보철물에 매우 만족하였으나 보철물 장착 3년만에 우측의 최후방 임플란트 부위에서 보철물의 파절이 발생하여 내원하였다(그림 10, 11). 파절된 보철물을 모두 제거해내고 기공사와 상의하여 응력이 집중되는 최후방 임플란트 주변에는 충분

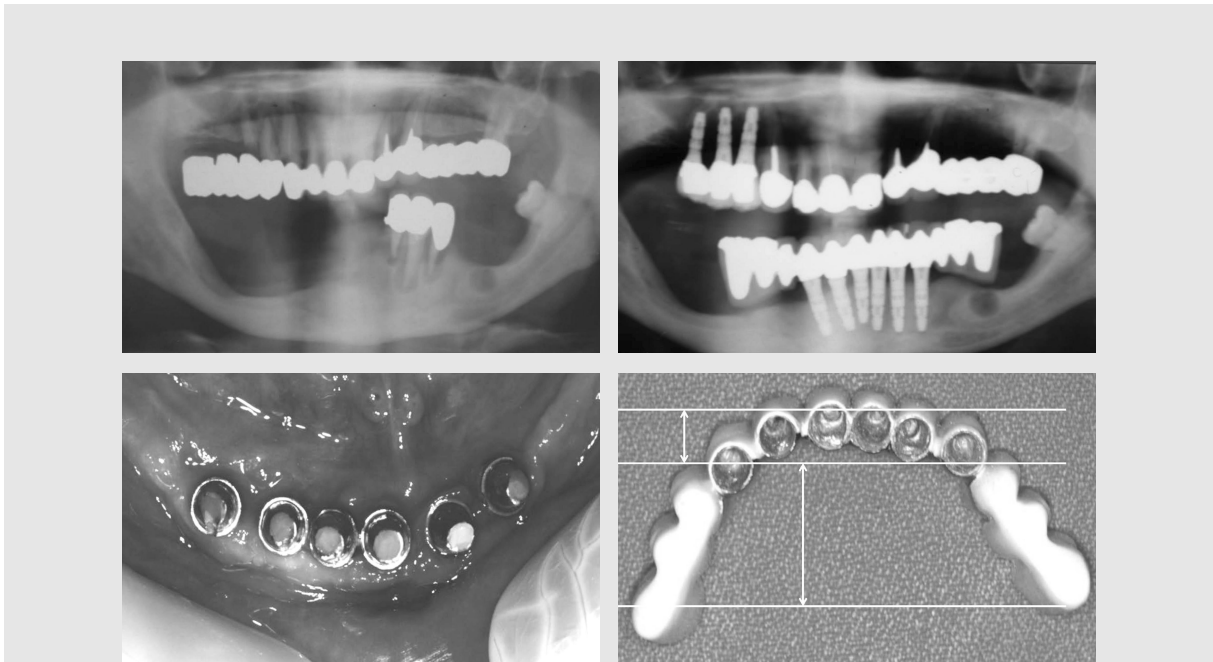


그림 6, 7, 8, 9. 매우 넓은 형태의 Dental arch의 경우 최전방 임플란트와 최후방 임플란트의 거리가 매우 짧아 매우 부적절한 형태의 distal cantilever bridge가 제작되었다.

한 금속의 양을 부여하고 cantilever 길이를 약간 짧게 하여 cantilever bridge를 다시 제작하여 장착하였는데 다행히 15년이 지난 현재까지 큰 이상없이 사용하고 있다. 본 증례는 cantilever 디자인이 적절치 않은 증례임에도 불구하고 고령의 환자라는 점, 그리고 고정성 보철물에 대한 환자의 강력한 요구 때문에 보철물의 파절의 위험성을 감수하고 진행되었던 잠재적 문제점을 안고 있는 증례이다.

3-2. 파절된 고정나사의 제거.

파절된 고정나사를 제거하는 일은 쉬운 일이 아니다 (그림 12, 13). 일부 업체에서 “screw remover kit”를 고가에 판매하고 있는 것을 보면 임플란트를 시술하는 치과의사들이 심심치 않게 고정나사의 파절로 한 두번씩은 고생을 경험하는 것으로 생각된다. “screw remover kit”가 구비되어 있지 않은 상태에

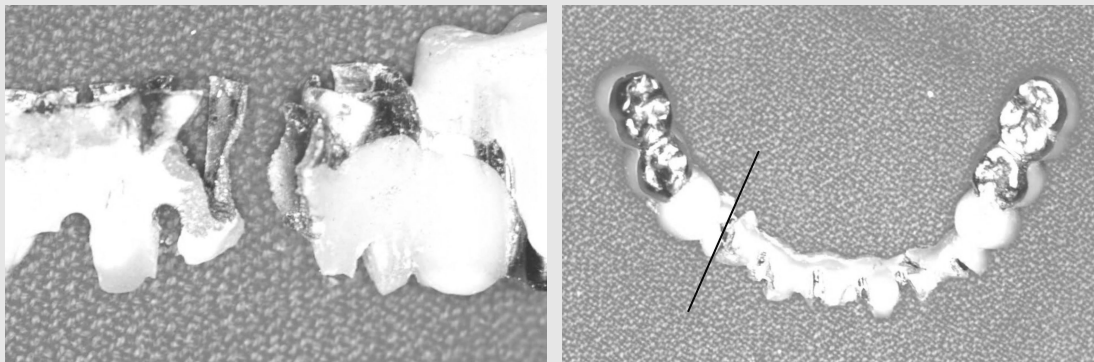


그림 10, 11. 보철물 장착 3년만에 #43 부위에서 보철물의 파절이 발생하였다.

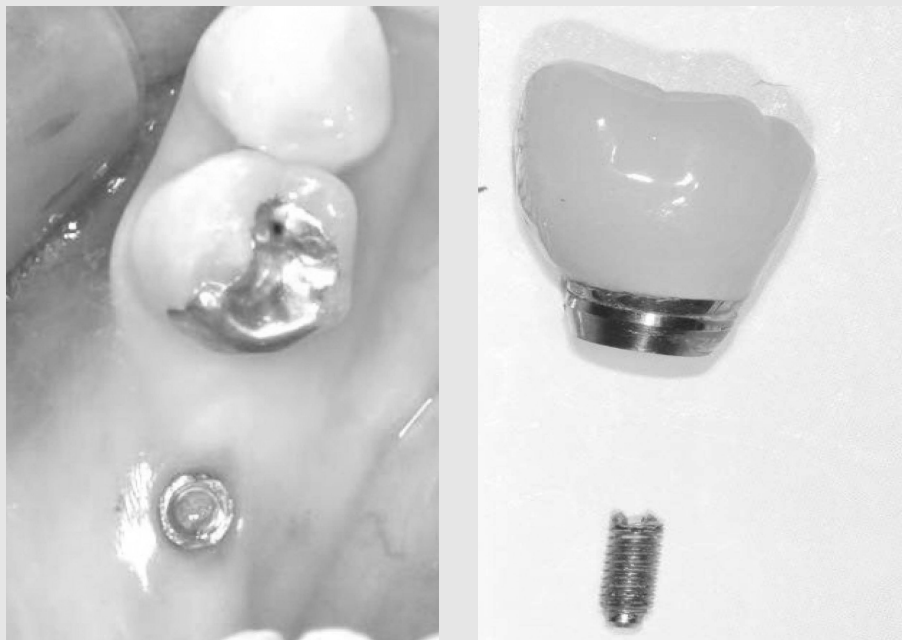

그림 12, 13. 고정나사가 파절되면 파절된 조각은 fixture 내부에 있는 상태로 상부보철물과 abutment가 fixture와 분리되어 심하게 흔들리거나 환자가 보철물을 손에 들고 내원하게 된다.

서 파절된 나사를 빼내야 할때는 Cavitron이나 dental explorer를 이용하면 많은 경우에 제거가 가능하다. 부러진 나사조각이 심하게 변형되지만 앓고 시야확보가 어느 정도 가능하다면 Cavitron tip으로 약간의 충격을 주면서 dental explorer등의 날카로운 기구를 사용하여 부러진 고정나사를 역방향으로 회전시키면 의외로 쉽게 제거가 되기도 한다(그림 14, 15). 파절된 나사조각이 임플란트 fixture 내면나사 하방에 깊이 위치하여 부러진 단면이 잘 보이지 않는 경우에는 low speed angle용 작은 round bur의 아래부분을 제외한 측면을 부드럽게 다듬은 후 천천히 역방향으로 회전시키면서 부러진 나사의 파절면을 intermittent하게 접촉시키면 임플란트 fixture 내면의 나사산을 보호하면서 부러진 나사가 조금씩 역회전되어 올라오게 되어 제거가 가능하기도 한다(그림

16). 이러한 방법들은 쉽게 성공하기도 하지만 경우에 따라 시간이 오래 걸리기도 하고 고도의 집중력이 요구되므로 임플란트 내면의 나사산을 손상시키지 않도록 인내심을 갖고 노력해야 한다. 간혹 성급한 나머지 임플란트 fixture 내면의 나사산을 high speed diamond 등으로 완전히 삭제하면서 파절된 나사조각을 갈아내 버리고 casting post와 상부보철물을 제작하기도 하나 권할만한 방법은 아니라고 생각된다(그림 17).

3-3. 파절된 임플란트의 제거

파절된 fixture를 제거하는 작업은 매우 조심스러운 술식이며 특히 동일한 부위에 새로운 fixture를 즉시 심고자 계획한 경우에는 주변골조직의 손상을 최




그림 14, 15. 파절된 고정나사의 파절면이 구강내에서 육안으로 확인 가능한 경우에는 날카로운 기구를 이용하여 천천히 역방향으로 회전시키면 파절된 조각을 천천히 역회전하면서 fixture 내부로부터 제거할 수 있다.

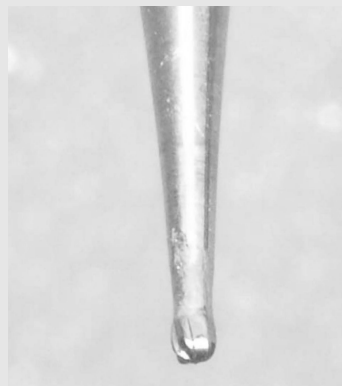

그림 16. 파절된 고정나사 조각이 fixture 내부 나사산 하방 깊이 위치하는 경우에는 임플란트 내부의 나사산을 손상시키지 않도록 작은 round bur등의 기구를 변형시켜 부러진 나사조각을 역회전시켜 제거하도록 한다.

소화하면서 새 fixture의 초기고정을 얻을 수 있도록 임플란트 파편을 제거해야만 한다. Trephine bur를 사용하면 편리하기는 하나 주변골의 손실이 너무 많아서 권할 만한 방법이 못되고(그림 18, 19) 필자의 경우에는 FG-330 bur 혹은 작은 round bur를 이용하여 fixture의 mesial과 distal 부위의 임플란트 나사산과 함께 골결합 부위를 조금씩 삭제하면서

elevator나 root picker를 이용하여 제거하면 비교적 좋은 결과를 얻을 수 있다(그림 20). “fixture remover kit”도 역시 일부 업체에서 판매하고 있으며 이 kit를 이용하면 주변 골조직의 삭제가 거의 없는 상태로 파절된 임플란트를 제거할 수 있어서 매우 편리하기는 하다. 다만 몇 년에 한두번 사용할까 말까 하는 고비용의 kit를 모든 개원의가 갖추는 것은 현실

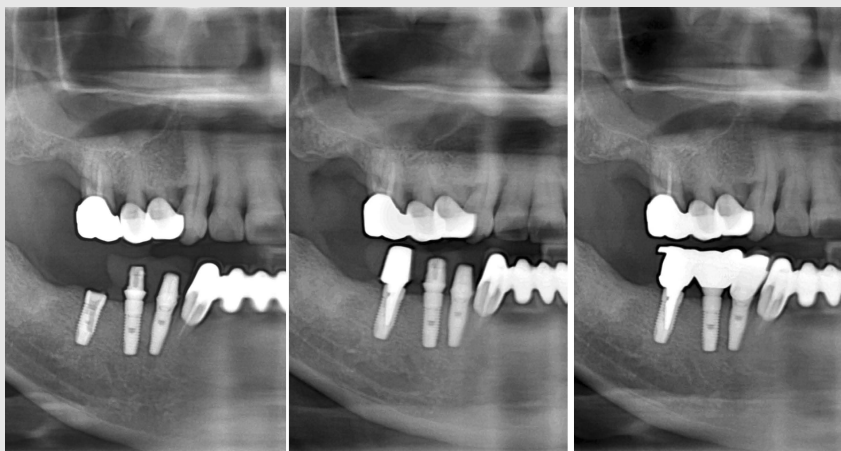

그림 17. 파절된 고정나사 조각과 임플란트 내면의 나사산을 diamond등의 절삭기구로 갈아버린 후 casting post를 제작하여 상부 보철물을 제작하는 방법은 권할 만한 방법이 되지 못한다.

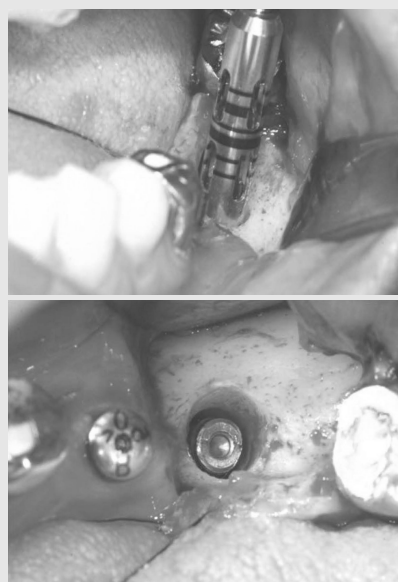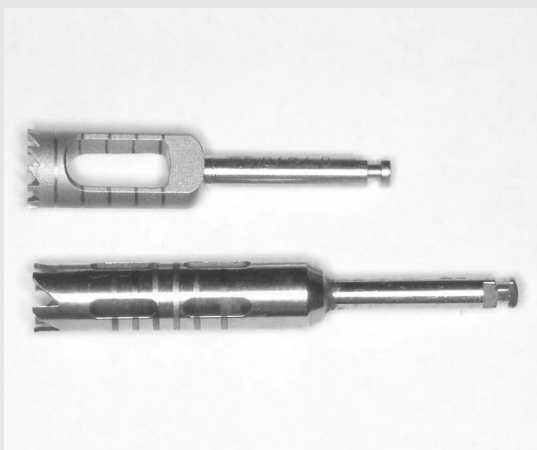


그림 18, 19. 파절된 fixture의 제거시 trephine bur가 편리하기는 하나 주변골의 손실이 매우 심하다는 단점이 있다. (by courtesy of Dr. 이경우)

임상가를 위한 특집 2

적으로 어려운 점이 있으므로 임플란트 파절 환자가 갑자기 내원하는 경우에는 high speed bur 등을 이용하여 인접 골조직의 파괴를 최소화 하면서 임플란트를 제거하는 수 밖에 없다.

그리고 상악동이나 하악관 같이 중요한 해부학적 구조물에 인접해 있는 임플란트의 제거시에는 절대로 무리한 힘을 주지 말아야 하며 특히 상악동 가까이 있는 임플란트의 제거시에는 기공용 고정나사 혹은 마운트 고정나사 등을 제거할 임플란트에 체결한 후 dental floss로 묶어 놓으면 제거과정에서 임플란트가 상악동으로 밀려 들어갈 위험성을 피할 수 있다(그림 21, 22).

IV. 결론

다른 치과진료와 마찬가지로 임플란트의 시술이 늘어날수록 이에 따른 합병증도 늘어나기 마련이다. 그 중에서도 biomechanical complication의 대부분을 차지하는 파절과 나사풀림현상은 많은 임상의를 당혹스럽게 한다. 임플란트는 여러 부품들이 나사에 의해 고정되도록 설계되어 있기 때문에 과도한 힘이 지속적으로 가해지게 되면 언제라도 나사의 풀림, 고정나사와 보철물의 파절, 심지어는 골결합의 파괴현상까지도 일어날 수 있다. 나사풀림 현상을 최소화하기 위해서는 연결되는 부품들의 separating force

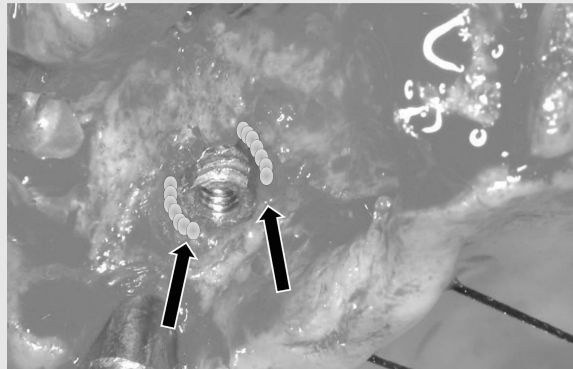


그림 20. Fixture remover kit가 준비되지 못한 경우에는 FG330 bur 혹은 round bur를 이용하여 fixture의 근원심쪽으로 조심스럽게 임플란트와 주변골을 함께 삭제한 후 발치용 elevator나 root picker등의 기구로 제거할 수 있다.




그림 21, 22. 상악동 가까이 있는 fixture의 파절 조각을 제거할 때는 기공용 고정나사 혹은 마운트 고정나사등에 dental floss를 묶어서 파절된 fixture에 연결시켜 놓은 후 제거작업을 하면 임플란트가 상악동 내부로 밀려 들어갈 위험을 방지할 수 있다.

는 최소화하고 고정나사의 clamping force를 최대화하도록 해야 하므로 규정된 preload를 이용해 나사를 조이고 정확한 fitness의 부품을 사용하며 연결부위에는 어떠한 이물질도 없는 깨끗한 상태에서 체결되어야 한다. 또한 cantilever와 같이 nonfunctional force를 줄 수 있는 디자인의 보철물은 가능한 한 피해야 하며 복잡한 구조의 보철물일수록 정확

하게 제작하여 반드시 passive fit이 이루어지도록 해야 할 것이다. 이러한 보철물제작 과정과 적절한 교합의 완성을 통하여 임플란트에 가해지는 힘의 조절과 분산을 얻어내는 것은 번거롭고 까다로운 작업이지만 나중에 일어날 수 있는 여러 합병증을 피하기 위해서는 매우 중요한 과정임을 명심해야 할 것이다.

참 고 문 헌

1. 임플란트 수복치과학. 김명래, 김태인, 김형섭, 조규성, 허성주 옮김, 군자출판사, 2003.
2. 한권으로 배우는 치과 임플란트. 김태인, 군자출판사, 2005.
3. Implant Philosophy, 과거, 현재, 미래, 희망. 김태인, 지성출판사, 2006.
4. 치과임플란트학 교과서. 대한치과이식임플란트학회 공저, 지성출판사, 2007.
5. 임플란트의 요점. 대한치과이식임플란트학회 공저, 군자출판사, 2013.
6. 치과임플란트학. Hubertus Spiekermann, 국제치의학출판사, 1996.
7. 치과임플란트 합병증 원인과 예방 및 치료, Stuart Froum, 대한나래출판사, 2012.
8. 부분무치악 환자에서 임플란트의 정확한 위치와 경사도. 김태인, 대한치과의사협회지. 37(8): 557-561, 1999
9. 국내 제작 치과 임플란트와 abutment의 적합도에 대한 전자현미경적 비교연구. 김태인, 한준현. 대한치과이식학회지. 18(1): 75-79, 1999
10. 임플란트 fixture와 abutment의 연결방식에 따른 나사 풀림에 대한 연구. 김태인, 송태식, 김기성, 한준현, 대한치과이식학회지, 21(1), 21-33, 2002.