

## 1

# 좁은 치조골에 변형된 치조능 분할술/확장술을 이용한 임플란트 동시 식립 : 3 가지 증례보고

국민건강보험공단 일산병원 치주과<sup>1)</sup>, 연세대학교 치과대학 치주과학교실<sup>2)</sup>

이 종 빈<sup>1, 2)</sup>, 이재 홍<sup>1, 2)</sup>, 김 영 택<sup>1, 2)\*</sup>

## ABSTRACT

### Simultaneous Implant Placement with Modified Ridge Splitting/Expansion Technique in the Narrow Edentulous Alveolar Ridge : 3 Cases Report

<sup>1)</sup>Department of Periodontology, Ilsan Hospital, National Health Insurance Service

<sup>2)</sup>Department of Periodontology, Research Institute for Periodontal Regeneration, College of Dentistry, Yonsei University  
Jong-Bin Lee<sup>1, 2)</sup>, Jae-Hong Lee<sup>1, 2)</sup>, Young-Taek Kim<sup>1, 2)\*</sup>

The modified ridge splitting/expansion technique combined with guided bone regeneration (GBR) for implant surgery is used to expand the narrow and atrophied edentulous alveolar ridge. Also, the simultaneous implant placement after ridge splitting/expansion technique can reduce the treatment and healing time. This case report includes three patients with a narrow edentulous alveolar ridge of the 2 to 4mm. All three patients underwent a fracture of thin buccal cortical bone plate, and these defects were corrected by the use of the guided bone regeneration (GBR). After 7 to 18 months, all surgical area was stable, and all implant showed a good healing state on the clinical and radiographic examination. In conclusion, though this surgical method is technique sensitive, the modified ridge splitting/expansion technique combined with GBR for implant surgery is recommended for a horizontal augmentation in the narrow edentulous alveolar ridge.

Key words : Ridge splitting, Ridge expansion, Guided bone regeneration (GBR), Simultaneous implantation, Narrow alveolar ridge

Corresponding Author

Young-Taek Kim, DDS, MS, PhD

Department of Periodontology, Ilsan Hospital, National Health Insurance Service, 100 Ilsan-ro, Ilsan-donggu, Goyang 410-719, Republic of Korea.

Tel.: +82-31-9000625; Mobile: +82-10-25147194; Fax: +82-31-9000622

Email: youngtaek77@naver.com

## I. 서론

발치 후, 좁아지고, 위축된 치조능에 임플란트 식립을 하는 경우가 빈번하고, 이 경우 임플란트 식립이 어렵게 된다. 이에 따라 좁은 치조능을 보상하기 위한 많은 수술 방법들이 소개되었는데, onlay block bone graft, guided bone regeneration(GBR), ridge split/expansion technique, distraction osteogenesis를 예로 들 수 있다<sup>1-3)</sup>.

가장 보편적인 수술 방법 중 하나인 GBR은 골 이식재 입자와 차폐막을 이용하여 치조능의 증강을 도모하는 술식으로<sup>4)</sup>, GBR과 임플란트 식립이 동시에 시행된 경우, 대부분 90% 이상의 높은 생존률(survival rate)을 보이고 있다<sup>5)</sup>.

또 다른 수술 방법인 Ridge splitting technique은 치조골의 수평적 결손부에 사용되는 수술 방법으로 1986년 Scipioni A.에 의해 'edentulous ridge expansion(ERE) technique'<sup>6)</sup>이라는 명칭으로 처음 고안되었고, 2년 후에 international congress에서 정식으로 발표되었다<sup>7)</sup>. 이 수술 방법은 인위적으로 시상 분할시킨 골 절편 내에 임플란트와 골 이식재를 위치시키고, 자가골과 골막으로 둘러싸이게 하여 골 재생을 강화하려는 것으로<sup>8)</sup>, 임상적, 조직학적 결과를 동반한 동물 실험 결과들이 일련의 논문을 통해 발표되었으며<sup>9, 10)</sup>, chisel, osteotome, Er:YAG laser, piezosurgery device(Mectron, Genova, Italy), UBS device(Italia Media, Milano, Italy), Extension Crest<sup>®</sup> device(Bio srl, Milan, Italy) 등의 여러 수술기구 및 장비를 이용하여 술식이 보완되었다<sup>3, 11-14)</sup>. 또한 Ridge expansion technique은 osteotome을 고안한 Summers에 의해 1994년에 처음 소개되었으며, 골의 점탄성적인(visco-elastic) 성질을 이용하여, osteotome으로 협-설측의 피질골판에 압력을 가함으로써 치조능의

폭이 증가할 수 있다고 하였다<sup>5)</sup>.

외상, 치주질환, 선천적 결손 등으로 인한 치아 상실이나 발거 후, 치조골의 흡수 양상에 대해서는 많은 연구가 있었고, 특히 상악 전치 부위에 대해서는 첫 1~3년 사이에 40~60%, 그 후 연간 0.25~0.5%의 치조골 흡수가 진행됨을 여러 연구에서 보고하고 있다<sup>16-18)</sup>. 이는 치아 결손으로 인한 치조골 위축, 혈류 공급의 감소, 국소적인 염증이나 보철물의 압력에 기인하는 바가 크다<sup>17)</sup>. 이러한 무치악 부위에 임플란트를 식립하는 경우, 그 수술 시기가 다양하고, 치아 상실이나 발거 후 경과 기간에 따라 치조능 폭경의 감소율 또한 다양하다. 수평적, 수직적으로 복합적인 치조골 결손(Seibert Classification III)이 일어난 부위는 치조능의 폭경을 증대하기 위해서, 한 가지 수술 방법으로는 완전한 재건이 불가능하므로 복합적인 수술 방법의 적용이 필요하다.

따라서, 기존의 연구는 ridge splitting/expansion technique을 최소 3mm 이상 폭경의 치조능에 시행하는 것을 권장하고 있으나<sup>9)</sup>, 실제 임상에서는 수평적, 수직적인 치조골 결손이 동반되거나, 치조골 흡수가 빠르게 진행되어 3mm 이하 폭경의 치조능에 임플란트 식립을 해야 하는 경우도 빈번하다. 이처럼 좁은 무치악 치조능의 경우, ridge splitting/expansion technique을 시행하여, 임플란트를 치조골 내에 고정 및 위치시키고, 협측 골판의 파절이나, 수직적 치조골 결손, 열개 결손(dehiscence defect)와 같은 주변의 결손부를 GBR로 보완하는 수술 방법을 고려해 볼 수 있을 것이다.

이에 따라, 본 임상증례 보고에서는 무치악 부위의 좁은 치조능(치조골 폭경: 2~4mm)을 가진 환자의 경우에서 ridge splitting/expansion technique을 시행하고, GBR로 보완하여, 동시에 임플란트를 식립한 환자의 증례를 보고하여, 이러한 복합적인 수술 방법의 유용성을 평가 및 제시하고자 한다.

## II. 증례

본 연구는 국민건강보험 일산병원 임상시험위원회의 승인을 받아 진행하였다(IRB No.: 2015-02-011).

### 1. 증례 1

#### Patient Information and Site Analysis

본 67세 여환은 2013년 7월 2일 본원 치주과에 하악 전치부 통증을 주소로 내원하여, 구강 임상 및 방사선 검사 결과, 하악 좌측 중절치와 우측 중절치 부위 치주농양, 상실된 하악 좌측 측절치, 하악 우측 측절치 부위 경도의 치주염 진단 하에, 상기 치아 발거 및 임플란트 식립을 계획하였다(그림 1). 환자는 전신적으로 고혈압 진단 하에 항응고제 복용 중으로, 임플란트 수술을 위한 심장내과 협진 의뢰를 시행하였다. 수술 부위는 치은 기준으로, 수직적으로 인접치 백악-법랑 경계(cement-enamel junction, CEJ) 하방 좌측 5mm, 우측 1.5mm 치조정 퇴축이 관찰되고, 수평적으로 5~8mm의 치조정 폭경이 측정되었다. 치주농양 및 경도의 치주염에 이환된 부위로, 발치 후 연조직과 경조직의 충분한 치유기간이 필요하다고 판단하여, 총 16주의 치유기간을 확보하는 지연식립을 계획하였다.

#### Surgical Procedure

##### 1) Surgical site preparation and Ridge splitting

2013년 11월 15일, 수술 부위에 침윤마취를 시행하고, 12, 15번 blade로 intracrevicular incision과 crestal incision을 시행하여 치조정 부위에 전층 판막을 거상하였다. 판막 거상 후, 치조골의 폭경은 협-설측으로 최소 2mm, 최대 5mm로 측정되었다. RS Kit(Dentium, Seoul, Korea)를 이용하여 치조골 최상방 정중앙 부위를 따라 ridge splitting을 시행한다. Mini disc를 사용하여 ridge splitting을 시작하게 되는데, 협-설측 치조골 폭경이 3mm가 되지 않은 좁은 부위이거나, 치아가 인접한 경우, disc로 인해 치조골이나 인접치질의 손상이 발생하거나, 또는 splitting 방향을 설정하기 어려우므로, 15번 blade와 mallet을 이용하여 ridge splitting을 시행하였다. Ridge splitting 기구는 기본적으로 해면골 안쪽으로 충분히 깊이 들어가야 하는데, 식립하고자 하는 임플란트의 크기를 고려하고, ridge expansion이 수월하도록 임플란트 길이보다 2~3mm 길게 하였다. 다음으로 식립할 임플란트의 폭경에 맞도록 ridge spreader와 spreading drill을 이용, ridge expansion을 시행하여 협-설측 치조골판 사이의 공간을 확보하였다. Ridge splitting 및 expansion이 모두 끝난 후, 임플란트 식립을 위한 guide

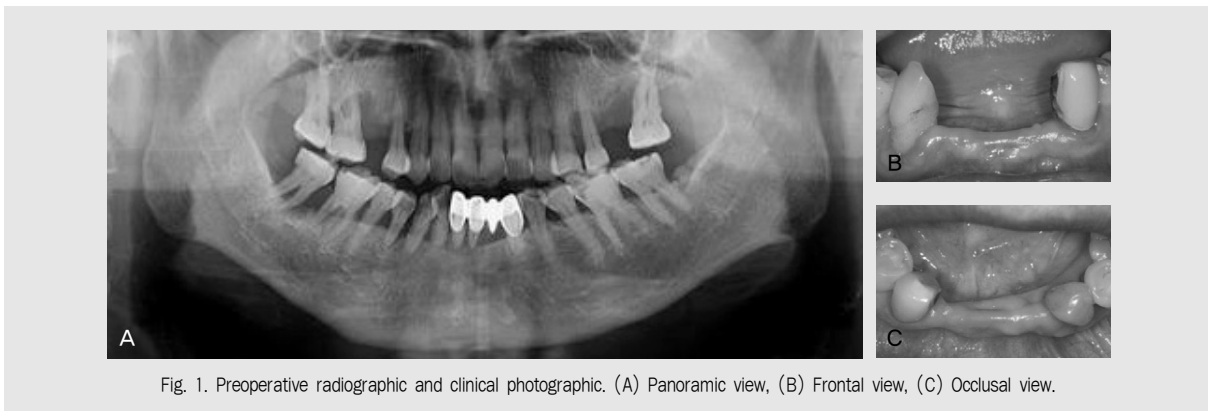


Fig. 1. Preoperative radiographic and clinical photographic. (A) Panoramic view, (B) Frontal view, (C) Occlusal view.

drilling을 먼저 시행한 후, 치조능의 골절개선을 따라 적절한 위치에 hole이 위치하고 있는지 확인하였고, 최종 drilling까지 협측 골판의 탈락이 없도록 조심스럽게 시행하였다(그림 2).

## 2) Implant fixture installation and GBR

NR line fixture(Dentium, Seoul, Korea) 직경 3.0mm, 길이 11mm를 20N의 초기 고정 하에 하악 좌측 측절치, 우측 측절치 부위에 식립 후, 덮개나사를 장착하였다. 임플란트가 하악 전치부 치조골 협-설측 골판 내에 안정적으로 식립되었으나, 식립시 임플란트의 상부 폭경과 식립토크에 의해 협측 골판의 부분적인 파절 및 열개(dehiscence)와 같은 결

손부가 발생한 것을 관찰하였다. 이는 ridge splitting/expansion 과정 중, 흔히 일어날 수 있는 상황으로, 이를 해결하기 위해 GBR 과정을 병행하였다. 임플란트 주변의 결손부, 협측 골판의 파절 부위에 합성골 이식재인 Osteon(Genoss, Suwon, Korea)과 Collagen Membrane(Genoss, Suwon, Korea)을 이용하였다. 협-설측 치주 판막이 수술 부위를 노출없이 일차피개(primary closure)할 수 있도록 협측 판막에 periosteal releasing incision을 시행한 후, 수평누상봉합(horizontal mattress suture)과 단속봉합(interrupted suture)을 병행하여 마무리하였다(그림 2).

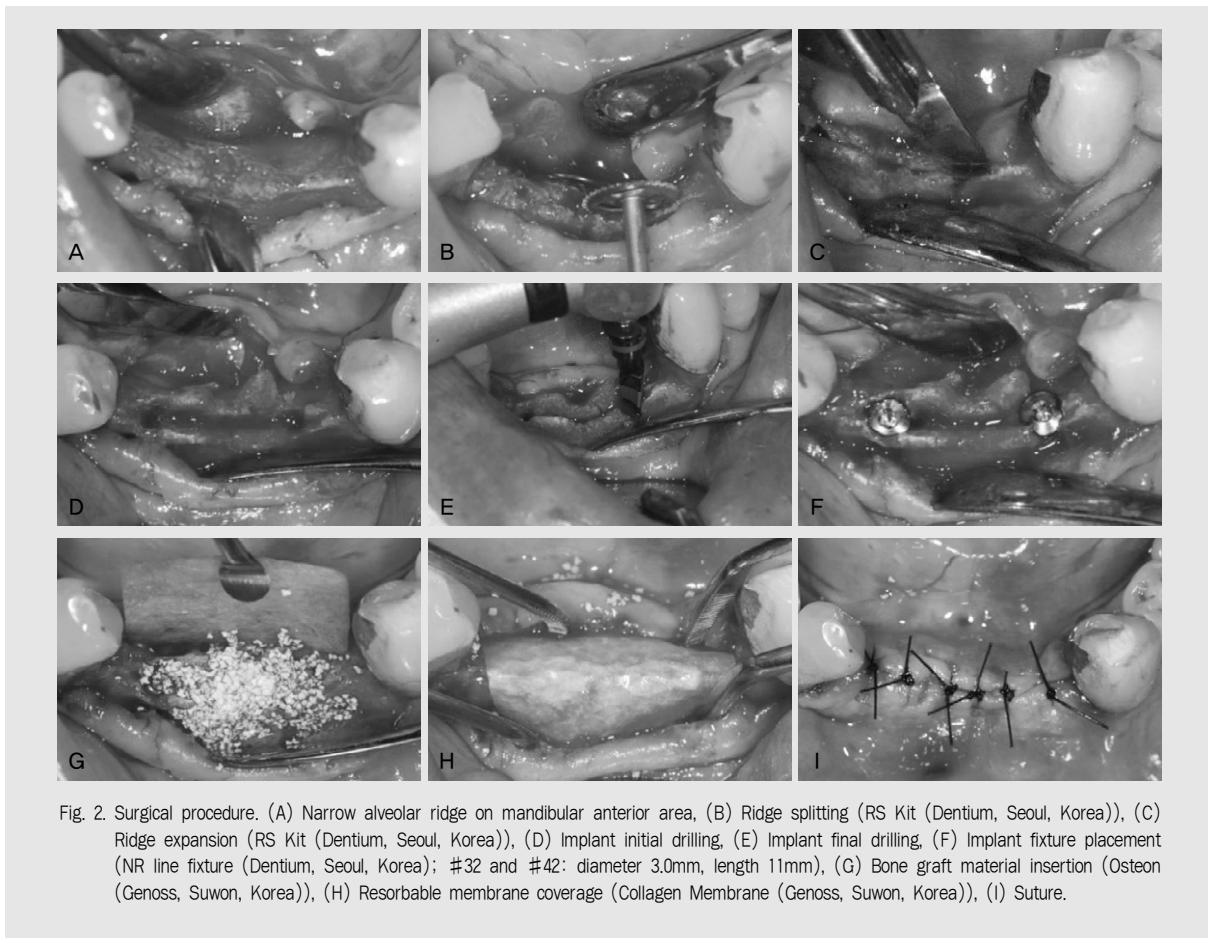


Fig. 2. Surgical procedure. (A) Narrow alveolar ridge on mandibular anterior area, (B) Ridge splitting (RS Kit (Dentium, Seoul, Korea)), (C) Ridge expansion (RS Kit (Dentium, Seoul, Korea)), (D) Implant initial drilling, (E) Implant final drilling, (F) Implant fixture placement (NR line fixture (Dentium, Seoul, Korea); #32 and #42: diameter 3.0mm, length 11mm), (G) Bone graft material insertion (Osteon (Genoss, Suwon, Korea)), (H) Resorbable membrane coverage (Collagen Membrane (Genoss, Suwon, Korea)), (I) Suture.

### Healing and Analysis

환자에게 수술 후, 항생제(amoxicillin 250mg)와 진통제(ibuprofen 385mg)를 처방하여 하루 3번, 식 후 30분, 7일 간 경구 복용과 클로르헥시딘 가글을 하루 3번, 7일 간 지속할 것을 지시하였다. 수술 다음 날, 수술 부위의 소독과 관찰을 시행하였고, 수술 1주일 후 발사를 시행하였으며, 치유가 정상적으로 일어나고 있음을 확인하였다. 수술 직후부터, 철저한 수술 후 주의 사항 지도 하에, 하악 전치부 임시의치를 사용하였고, 수술 부위 치유과정 동안, 임시의치의 주기적인 내면 조정이 시행되었다. 수술 16주 후, 치유 지대주(healing abutment) 연결을 위한 2차 수술을 시행하였고, 직경 4.5mm, 치은부 높이 4.0mm의 치유 지대주(healing abutment) 장착과 함께, Perio Test(Siemens Gulden Medizintechnik, Bensheim, Germany) 검사를 실시하였다. 그 결과, 하악 좌측 측절치 부위 임플란트는 -5, 하악 우측 측절치 부위 임플란트는 -4의 값을 보여, 고정이 성공적으로 이루어 졌음을 확인하였다. 2차 수술 후, 4주 경과

후 내원 시, 보철물 장착을 위해 보철과로 의뢰하였다. 수술 후, 3개월 간격으로 총 18개월 follow-up 기간 동안, 임상적, 방사선학적 검사에서 염증이나 부작용의 소견없이 잘 유지되고 있음을 관찰하였고, 저작 시 불편감이나 심미적인 문제의 호소 또한 없었다. 수평적으로 균일하게 증가된 치조정 폭경(10~15mm)은 일정하게 잘 유지되고 있음을 확인하였다. 구강위생 관리의 중요성 강조 및 교육과 지속적인 수술 부위 검사를 위하여 주기적인 내원을 권유하였다(그림 3).

## 2. 증례 2

### Patient Information and Site Analysis

본 46세 남환은 2014년 3월 24일 상악 우측 중절치, 좌측 중절치, 좌측 측절치 부위 임플란트 식립을 위해 본원 치과보철과 내원 후, 치주과로 의뢰되어 상악 우측 측절치 평가 및 치아 상실 부위 임플란트 식립을 계획하였다(그림 4). 보존과와 협진 시행하여 상악 우측 측절치의 근관-치근 복합병소로 예후불량 판단

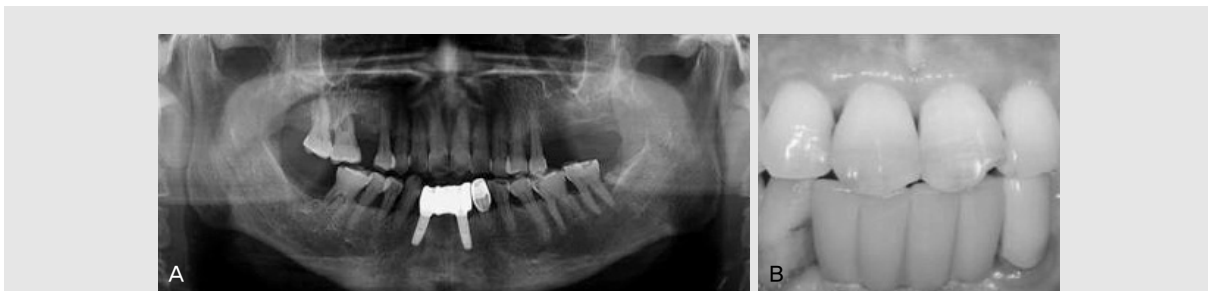

Fig. 3. Postoperative radiographic and clinical photograph. (A) Panoramic view, (B) Frontal view.

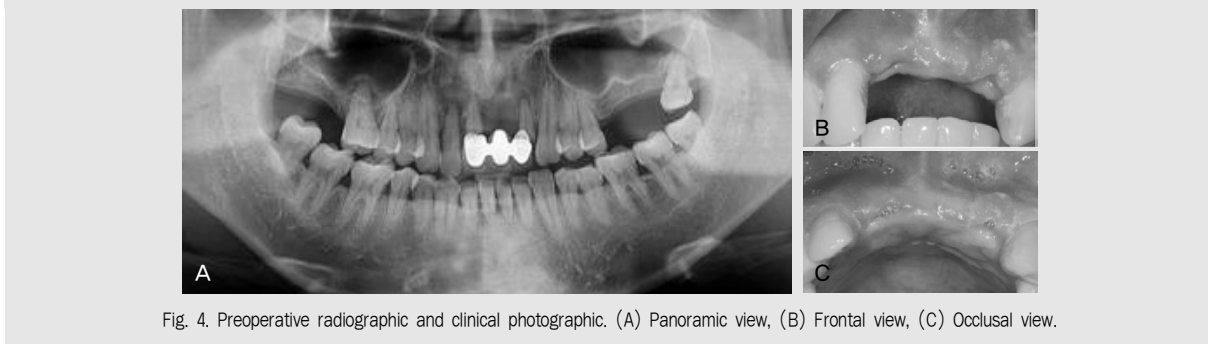

Fig. 4. Preoperative radiographic and clinical photograph. (A) Panoramic view, (B) Frontal view, (C) Occlusal view.

하에 발치 즉시 임플란트 식립을 계획하였다. 수술 부위는 치은 기준으로, 수직적으로 인접치 백악-법랑 경계(cement-enamel junction, CEJ) 하방 좌측 0.5mm, 우측 1.5mm 치조정 퇴축이 관찰되고, 수평적으로 6~10mm의 치조정 폭경이 측정되었다. 임플란트 식립 예정 부위의 골 흡수 소견이 심하지 않아, 연조직의 치유를 고려한 총 8주의 치유기간 경과 후, 조기식립을 계획하였다.

Surgical Procedure

1) Surgical site preparation and Ridge splitting

2014년 7월 11일, 상악 우측 측절치 발치와 임플란

트 수술을 위해 해당 부위에 침윤마취를 시행하고, 12, 15번 blade로 intracrevicular incision과 crestal incision을 시행하여 치조정 부위에 전층 판막을 거상하였다. 판막 거상 후, 치조골의 폭경은 협설측으로 최소 4mm, 최대 8mm로 측정되었다. 상악 우측 측절치는 발치와 벽의 손상이 없도록 발거하여, 즉시 임플란트 식립이 용이하도록 하였다. 상악 좌측 측절치 부위에 RS Kit(Dentium, Seoul, Korea)를 이용하여 치조골 최상방 정중선을 따라 ridge splitting을 위한 상부 피질골 절개와 spreader를 이용하여 협측 골판을 협측으로 확장시켜 ridge expansion을 시행하였다. 치아와 인접한, 미세한 부위는 15번 blade와 mallet을 이용하여 추

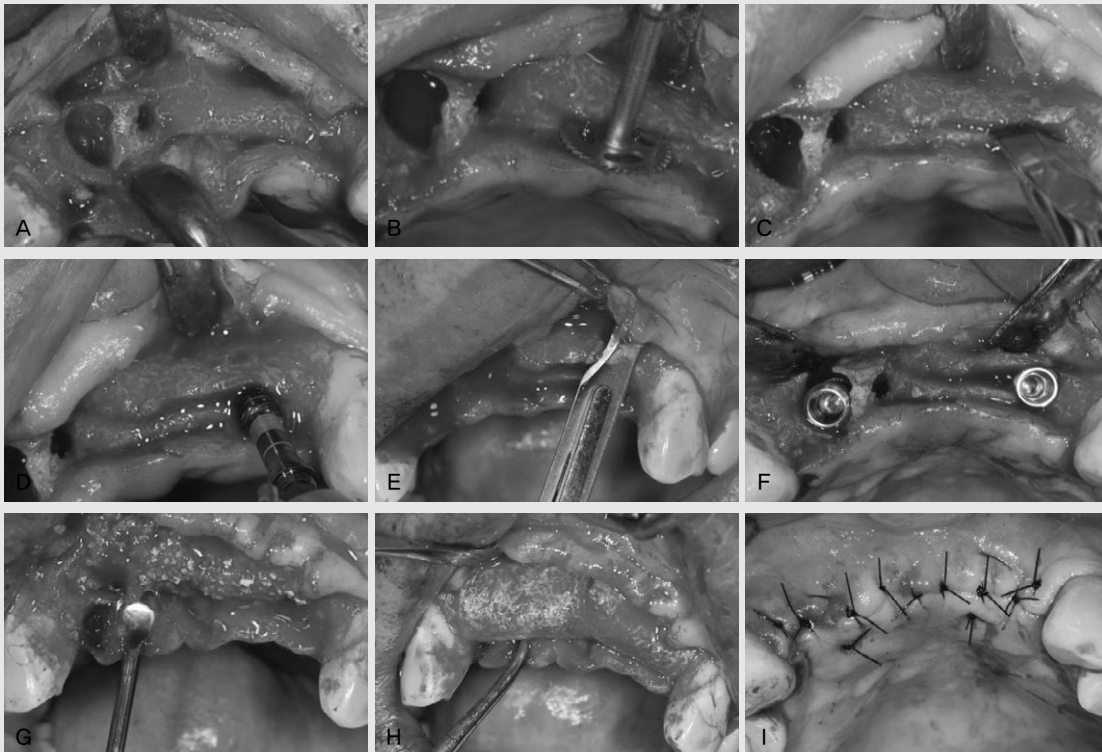


Fig. 5. Surgical procedure. (A) Extraction socket on #12 area and narrow alveolar ridge on #22 area, (B) Ridge splitting (RS Kit (Dentium, Seoul, Korea)), (C) Ridge expansion (RS Kit (Dentium, Seoul, Korea)), (D) Implant drilling, (E) Periosteal releasing incision on buccal flap, (F) Implant fixture placement (Implantium fixture (Dentium, Seoul, Korea); #12: diameter 4.3mm, length 12mm, #22: diameter 4.3mm, length 10mm), (G) Bone graft material insertion (Osteon (Genoss, Suwon, Korea)), (H) Resorbable membrane coverage (Collagen Membrane (Genoss, Suwon, Korea)), (I) Suture.

가적인 ridge splitting을 시행하고, 협측 골판의 탈락에 유의하면서 임플란트를 정확히 목표한 위치에 식립하는 과정은 증례 1의 과정과 동일하게 진행하였다(그림 5).

## 2) Implant fixture installation and GBR

상악 우측 측절치 부위에 직경 4.3mm, 길이 12mm, 좌측 측절치 부위에 직경 4.3mm, 길이 10mm Implantium fixture(Dentium, Seoul, Korea)를 20N의 초기 고정 하에 식립 후, 덮개 나사를 장착하였다. 상악 우측 측절치 부위 임플란트는 발치와 내에 식립되었으나, 협측으로 열개(dehiscence) 결손이 발생하였고, 좌측 측절치 부위 임플란트는 협-설측 골판 내의 계획한 위치에 식립되었으나, 식립 시 임플란트의 상부 폭경과 식립토크에 의해 협측 골판의 부분적인 파절 및 열개(dehiscence)와 같은 결손부가 발생한 것을 관찰하였다. 발치와와 확장된 협-설측 골판 내에 식립한 임플란트 주변의 결손부에 합성골 이식재인 Osteon(Genoss, Suwon, Korea)과 Collagen Membrane(Genoss, Suwon, Korea)을 이용하여 GBR을 시행하였다. 협-설측 치주 판막이 수술 부위를 일차피개(primary closure)할 수 있도록 협측 판막에 periosteal releasing incision을 시행하고, 수평누상봉합(horizontal mattress suture)

과 단속봉합(interrupted suture)을 병행하여 마무리하였다(그림 5).

## Healing and Analysis

첫 번째 환자와 동일하게, 수술 후 약 복용과 클로르헥시딘 가글을 하루 3번씩, 7일 간 지속할 것을 지시하였다. 수술 다음 날, 수술 부위의 소독과 관찰하고, 수술 1주일 후 발사를 시행하였으며, 주기적인 내원으로 정상적인 치유 과정을 관찰하였다. 수술 1주일 후부터, 철저한 수술 후 주의사항 지도와 주기적인 내면 조정을 병행 하에, 임시의치를 사용하였다. 수술 20주 후, 2차 수술을 시행하였고, 상악 우측 측절치, 좌측 측절치 부위 임플란트에 직경 5.5mm, 치은부 높이 2.0mm의 치유 지대주(healing abutment) 장착과 Perio Test(Siemens Gulden Medizintechnik, Bensheim, Germany) 검사를 실시하여 각각 -5, -7의 값이 측정되어 고정을 확인하였다. 2차 수술 후, 2주 경과 후 내원 시, 보철물 장착을 위해 보철과로 의뢰하였다. 수술 후 총 10개월 follow-up 기간 동안, 임상적, 방사선학적 검사에서 수평적으로 증가된 치조정 폭경(10~15mm)의 유지와 정상적인 치유 과정을 확인하였다. 구강위생 관리와 지속적인 수술 부위 검사를 위하여 주기적인 내원을 권유하였다(그림 6).

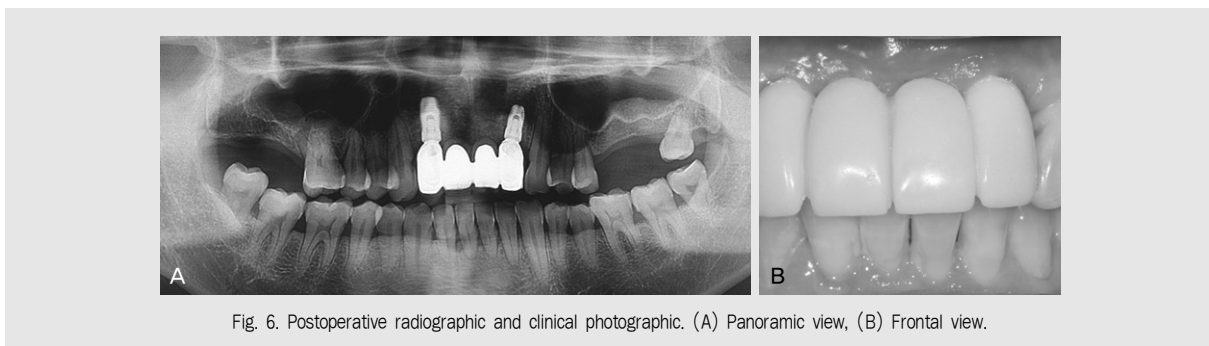


Fig. 6. Postoperative radiographic and clinical photographic. (A) Panoramic view, (B) Frontal view.

### 3. 증례 3

#### Patient Information and Site Analysis

본 67세 여환은 2014년 9월 11일 본원 치과보철과에서 치주과로 상악 우측 결손치 부위 임플란트 식립을 위해서 의뢰되어, 구강 임상 및 방사선 검사 결과, 상악 우측 중절치, 측절치, 견치, 제 1 소구치, 제 2 소구치 상실치 진단 하에, 임플란트 식립을 계획하였다(그림 7). 환자는 전신적으로 고혈압 병력이 있으나, 지혈이나 치유에 이상 소견의 가능성이 있는 투약이나 치료는 진행하지 않고 있었다. 수술 부위는 치은 기준으로 수직적으로 인접치 백악-법랑 경계(cement-enamel junction, CEJ) 하방 좌측 2~3mm, 우측 1mm 치조정 퇴축이 관찰되고, 수평적으로 5~10mm의 치조정 폭경이 측정되었다. 상악 우측 견치, 제 1 소구치, 제 2 소구치는 수년 전 상실하였고, 중절치와 측절치는 심한 충치로 발거하여, 통상적인 12주의 치유기간을 유지한 후, 임플란트 식립을 계획하였다.

#### Surgical Procedure

##### 1) Surgical site preparation and Ridge splitting

2014년 10월 24일, 임플란트 식립 부위를 상악 우측 중절치, 견치, 제 1 소구치, 제 2 소구치 부위로 정하고, 수술 부위에 침윤마취를 시행하였다. 12, 15번

blade로 intracrevicular incision과 crestal incision을 시행하여 치조정 부위에 전층 판막을 거상하였다. 판막 거상 후, 치조골의 폭경은 협-설측으로 최소 3mm, 최대 8mm로 측정되었다. RS Kit(Dentium, Seoul, Korea)를 이용한 ridge splitting을 위한 상부 피질골 절개 및 spreader를 이용한 ridge expansion, 15번 blade와 mallet을 이용하여 치아와 인접한, 미세한 부위의 추가적인 ridge splitting을 시행하고, 협측 골판의 탈락에 유의하면서 임플란트를 식립하는 과정은 증례 1, 2의 과정과 동일하게 진행하였다(그림 8).

##### 2) Implant fixture installation and GBR

Implantium fixture(Dentium, Seoul, Korea) 직경 3.8mm, 길이 10mm를 20N의 초기 고정 하에 각각의 위치에 식립 후, 덮개 나사를 장착하였다. 임플란트 식립 도중, 발생한 협측 골판의 부분적인 파절 및 열개(dehiscence) 결손을 보완하기 위해, 임플란트 drilling 과정 중 채득한 자가골과 이중골 이식재인 Bio-Oss(Geistlich Pharma AG, Wolhusen, Switzerland)를 혼합하여 사용하고, Collagen Membrane(Genoss, Suwon, Korea)을 이용하여 GBR을 시행하였다. 협-설측 치주 판막의 일차피개(primary closure)를 위해 협측 판막에 periosteal releasing incision을 시행한 후, 수평 누상봉합(horizontal mattress suture)과 단속봉

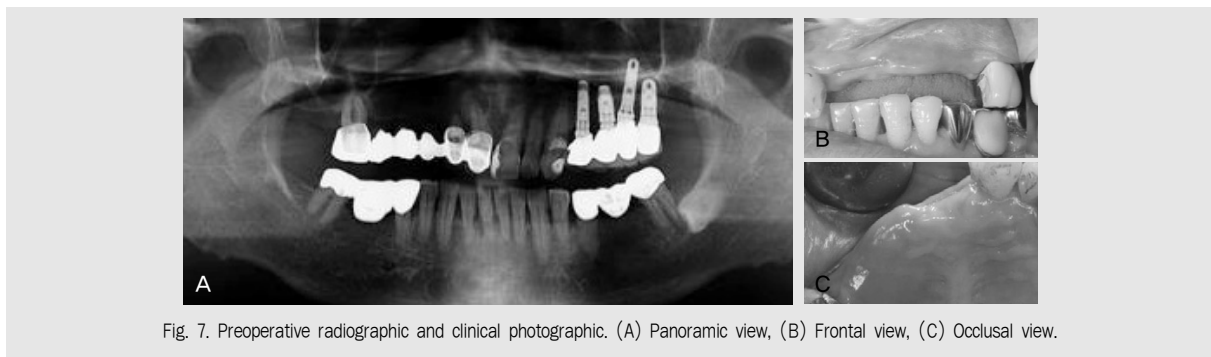


Fig. 7. Preoperative radiographic and clinical photographic. (A) Panoramic view, (B) Frontal view, (C) Occlusal view.

합(interrupted suture)으로 수술을 마무리하였다 (그림 8).

### Healing and Analysis

수술 후 약 복용과 클로르헥시딘 가글을 하루 3번 씩, 7일 간 지속할 것을 지시하였다. 수술 다음 날, 수술 부위의 소독과 관찰하고, 수술 1주일 후 발사를 시행하였으며, 주기적인 내원으로 정상적인 치유 과정을 관찰하였다. 수술 1주일 후부터, 철저한 수술 후 주의사항 지도와 주기적인 내면조정을 병행 하에, 임시 의치를 사용하였다. 수술 17주 후, 2차 수술을 시행하였고, 상악 우측 증절치, 견치, 제 1 소구치 부위 임플란트에 직경 4.5mm, 치은부 높이 4.0mm, 제 2 소

구치 부위 임플란트에 직경 5.5mm, 치은부 높이 4.0mm의 치유 지대주(healing abutment) 장착과 Perio Test(Siemens Gulden Medizintechnik, Bensheim, Germany) 검사를 실시하여 -4~-6의 값이 측정되었다. 2차 수술 후, 2주 경과 후 내원 시, 보철물 장착을 위해 보철과로 의뢰하였다. 수술 후, 총 7개월 follow-up 기간 동안, 임상적, 방사선학적 검사에서 수평적으로 증가된 치조정 폭경(10~15mm)의 유지와 정상 치유 과정이 관찰되었다. 주기적인 내원을 통한 구강위생 관리 및 지속적인 검사를 권유하였다(그림 9).

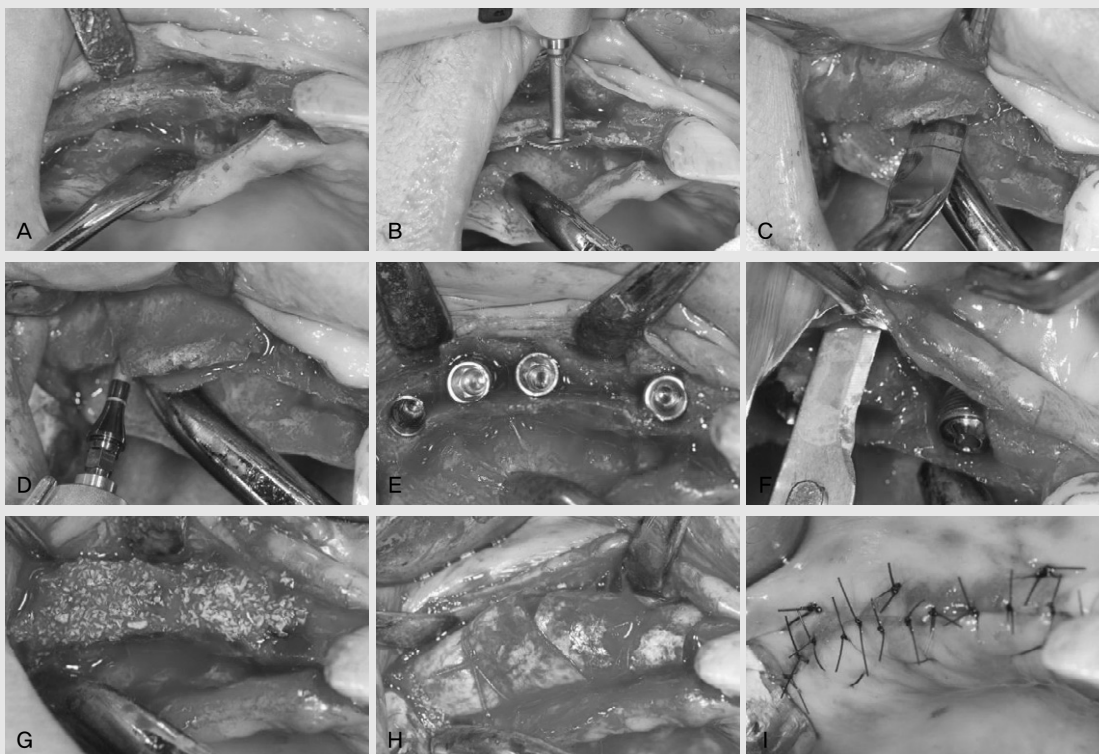


Fig. 8. Surgical procedure. (A) Narrow alveolar ridge on maxillary right area, (B) Ridge splitting (RS Kit (Dentium, Seoul, Korea)), (C) Ridge expansion (RS Kit (Dentium, Seoul, Korea)), (D) Implant drilling, (E) Periosteal releasing incision on buccal flap, (F) Implant fixture placement (Implantium fixture (Dentium, Seoul, Korea); #11, #13, #14 and #15: diameter 3.8mm, length 10mm), (G) Bone graft material insertion (Bio-Oss (Geistlich Pharma AG, Wolhusen, Switzerland)), (H) Resorbable membrane coverage (Collagen Membrane (Genoss, Suwon, Korea)) and horizontal mattress suture for stability of the mambrane, (I) Suture.

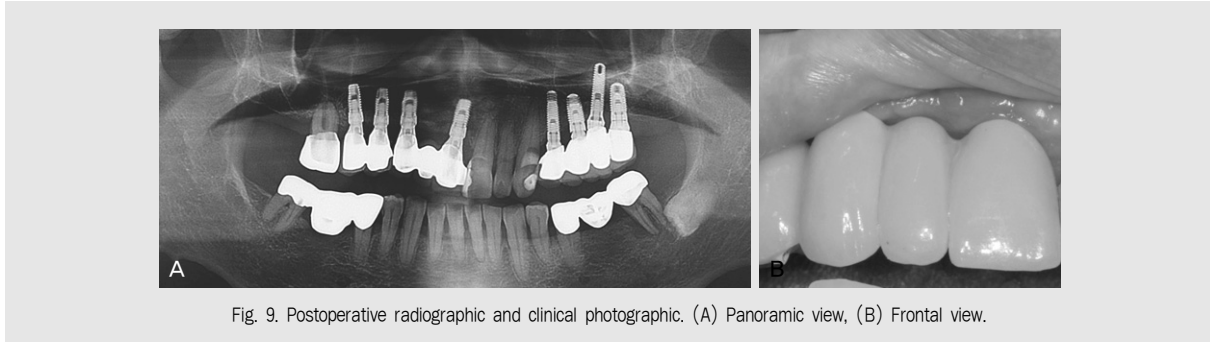


Fig. 9. Postoperative radiographic and clinical photograph. (A) Panoramic view, (B) Frontal view.

### Ⅲ. 고찰

3 가지 임상증례에서 modified ridge splitting/expansion technique으로 확장된 치조능에 임플란트를 동시 식립한 수술 방법(one-stage approach)에 대해서 살펴보았다. 수술 과정 중이나 수술 후, 합병증의 발생은 없었고, 환자의 불편감 또한, 기존의 임플란트 식립과 비교해서 비슷한 양상을 보였다. 수술 후, 방사선 사진에서 확장된 치조능에 안정적으로 식립된 임플란트를 확인할 수 있었으며, 최종적인 임플란트의 성공 여부 확인을 위해서는 장기간의 follow-up을 통한 검사가 필요할 것으로 사료된다.

확장된 치조능에 식립된 임플란트의 생존율과 성공율은 정상적인 골에 식립된 것과 크게 다르지 않으며, 골의 확장으로 생긴 공간은 골절이 발생했을 때와 유사한 메커니즘으로 골화(ossification)가 일어난다고 할 수 있으므로<sup>20)</sup>, ridge splitting technique이 임플란트 식립 부위에 시행되었을 경우, 결과의 예지성은 보장된다고 할 수 있다. 1990년대에 ridge splitting/expansion technique의 치유양상 및 조직소견에 대해서 많은 연구가 진행되었는데, 다양한 연구에서 골 이식재와 차폐막의 사용 여부, 상악동 거상술(sinus graft)의 여부, 임플란트의 즉시 또는 지연 식립과 같은 다양한 경우에 대해서, 임플란트의

성공률을 88.5% ~ 99%로 보고하였다<sup>21)</sup>.

따라서, ridge splitting/expansion technique의 경우, 좁아진 치조능의 협측 골판을 분리, 확장하여 분리된 치조골판 사이에 임플란트를 적절히 위치시키고, 확장된 치조골판 사이에서 임플란트 초기 안정성의 확보와 협측 골판의 두께를 유지해 줄 수 있으므로, 임플란트의 성공적인 식립과 생존율의 보장을 기대할 수 있다. 그러나 적절한 피질골판의 두께와 해면골의 비율로 인해 상악에 유리하다는 점, onlay bone graft나 GBR에 비해서 결과의 예지성이 부족하다는 점, 임플란트의 경사진 식립으로 심미적인 부위에서 적용이 어려운 점을 근거로, 치조능 확장의 다른 수술 방법에 비해서 임상 적용의 한계점이 있음을 여러 연구에서 지적하고 있다<sup>11, 20, 22, 23)</sup>. 이에 반해, 흔히 치조능의 확장을 위해 사용되는 수술 방법인, GBR은 차폐막을 통하여 골 생성에 관여하지 않거나, 방해가 되는 세포의 유입을 막아, 치조능의 수평적, 수직적 결손을 성공적으로 보완할 수 있는 수술 방법으로 널리 알려져 있어, 위축된 치조능이나, 부분적인 결손이 있는 부위에 임플란트의 성공적인 식립을 가능하게 한다<sup>24)</sup>.

이번 수술 방법에는 ridge splitting/expansion technique에 GBR의 방법을 적용하여, ridge splitting/expansion technique의 단점을 보완하고자 하였다. Ridge splitting/expansion

technique 시, 전층 판막(full thickness flap)과 부분층 판막(split thickness flap)의 혼합된 수술 방법이 추천되는데<sup>21)</sup>, 상기 3가지 임상증례에서는 전층 판막을 사용하여 GBR을 적용할 수 있게 하였다. 폭경 3mm 이하의 아주 얇은 치조골판의 경우나, 협측 골판의 골절로 인해서 치조골 흡수가 예상되는 경우에는, 흡수성 차폐막과 골 이식재의 사용을 통한 GBR로 치조골 흡수에 대한 보상이 가능하다. 임플란트의 생존율과 성공율의 중요한 요소 중 하나인 초기 고정의 확보를 위해<sup>25)</sup>, 우선적으로 확장된 협측 골판이 파절, 분리되지 않도록 세심한 수술 과정이 이루어져야 한다<sup>13)</sup>. 이는 치조능의 헐/설, 구개측 골판을 확장한 후, wide platform의 임플란트를 식립하여 상부 고정을 유도하거나<sup>10)</sup>, tapered screw type의 임플란트를 식립하여 초기 고정과 협측 골판의 파절을 방지하는 방법으로<sup>3)</sup> 해결이 가능하다. 따라서, ridge splitting/expansion technique은 임플란트를 골 내에 위치시킴으로서 GBR에 비해 초기 고정을 획득하기에 용이하다. 그러므로, 2가지 수술 방법을 동반함으로써 각 수술 방법의 장점을 모두 얻을 수 있을 것이다.

Ridge splitting/expansion technique은 임플란트를 골 내에 위치시킴으로서 빠른 치유를 도모할 수 있다. 이러한 치유 양상은 발치와의 경우와 비슷한 골 치유 과정에 의한 것으로, 다른 수술 방법을 동반하지 않고 ridge splitting/expansion만 시행하는 경우, 골 이식재의 사용을 동반하지 않고도 충분히 골 재생을 기대할 수 있다는 연구에 근거하여<sup>26)</sup>, GBR과 비교하여 치료 및 치유 기간을 단축시킬 수 있고, 안정적으로 치조제의 증대를 이뤄낼 수 있다는 장점이 있다.

Ridge splitting/expansion technique에 있어서, 골 이식재를 사용하느냐, 사용하지 않느냐에 대한 논의는 아직 controversial하다. 이번 임상증례에서는 GBR을 같이 시행하였고, 충분히 좋은 치료 결과를 확인할 수 있었다. 또한, Ridge splitting

/expansion 만으로는 부족한, 순측 혹은 협측의 치조골 부피의 증가를 보완할 필요가 있기 때문에, 차폐막을 동반한 골 이식재의 사용이 보다 더 나은 치료 결과를 보일 것으로 생각된다.

임플란트 식립을 위한 수술 방법으로 Ridge splitting/expansion technique과 GBR의 선택은 술자의 숙련도도 중요하지만, 가장 고려해야 할 사항은 수술 부위의 치조골 결손 상태를 정확히 파악하는 것이 중요하다. 최근의 연구에 따르면<sup>27)</sup>, 치조골 폭경을 너비에 따라 8단계로 분류하고, 과도하게 위축된 치조능에 해당하는 class IV(치조골 폭경 2~4mm), V(치조골 폭경 <2mm)의 경우, 고도로 숙련된 술자는 필수적인 요소이고, 그 선택에 따라 ridge splitting technique이나, block bone graft를 시행하고, 추가적이고 단계적인 alveolar bone augmentation procedure가 요구되며, 동시에 임플란트를 식립하는 것은 추천하지 않는다고 보고하였다. 임플란트의 동시 식립을 위해서는 헐/설, 구개측 피질골판의 bone housing 내에 임플란트 식립과 입자형 골 이식재 적용이 가능한 ridge splitting technique이 추천되며, 추가적인 골 이식과정이 필요하다. 따라서, 본 임상증례와 같이 상, 하악의 과도하게 좁은 치조능에 열개(dehiscence)나 천공(fenestration) 결손없이 임플란트 식립을 하기 위한 수술 방법으로 ridge splitting technique과 추가적인 GBR의 시행이 추천된다.

상기 3가지 임상증례에서는 modified ridge splitting/expansion technique을 상악과 하악의 다양한 경우에 적용하였고, 치조골 위축의 정도가 심한(폭경 3mm 이하) 증례에서도 제한없이 임플란트의 성공적인 식립이 가능함을 보여주고 있다. 또한, 단순히 GBR 만을 시행하였을 경우에는 초기 고정을 얻기 힘들거나, 그로 인해 치료 기간이 길어지는 단점이 있는데, 이 역시 해결이 가능하다.

이 수술 방법에 대한 정확한 보고를 위해서 다수의

성공적인 임상증례와 장기간의 follow-up이 필요할 것이다. 첫 번째 증례의 하악 전치 부위 결손과 같이 피질골에 비해 해면골의 비율이 적은 경우, 협측 골판의 파절이 발생할 수 있으므로 ridge splitting technique 시 높은 기술 숙련도가 필요하고, ridge splitting/expansion의 절단 방향에 따라 임플란트를 식립하게 되므로, 식립된 임플란트의 축이 이상적이지 않을 가능성이 있으며, 수직적인 골 손실을 보상하지 못한다는 한계점을 가지고 있다. 아울러, 술 후 합병증이나 골 소실이 발생할 경우에는, 일반적으로 환자에게 치료 전보다 더 큰 골 결손 부위를 유발할 수 있으므로 세심한 수술 과정과 술 후 관리 및 주의가 필요하다는 점을 유의하여야 한다<sup>7)</sup>.

#### IV. 결론

GBR을 동반한 modified ridge splitting/expansion technique은 좁은 무치악 치조능을 증강시키는 유용한 수술 방법으로, GBR 만을 시행한 단독수술에 비해, 보다 더 짧은 치유기간으로 성공적인 임플란트 식립을 가능하게 한다. 3mm 미만의 폭경이 좁은 치조능에 임플란트 식립을 해야 할 경우, 성공적인 결과를 예측할 수 있는 수술 방법으로 추천된다.

#### 참 고 문 헌

1. Chiapasco M, Zaniboni M, Boisco M. Augmentation procedures for the rehabilitation of deficient edentulous ridges with oral implants. *Clin Oral Implants Res* 2006;17 Suppl 2:136-159
2. Chiapasco M, Casentini P, Zaniboni M. Bone augmentation procedures in implant dentistry. *Int J Oral Maxillofac Implants* 2009;24 Suppl:237-259
3. Sohn DS, Lee HJ, Heo JU, et al. Immediate and delayed lateral ridge expansion technique in the atrophic posterior mandibular ridge. *J Oral Maxillofac Surg* 2010;68(9):2283-2290
4. McAllister BS, Haghghat K. Bone augmentation techniques. *J Periodontol* 2007;78(3):377-396
5. Buser D, Ingimarsson S, Dula K, et al. Long-term stability of osseointegrated implants in augmented bone: a 5-year prospective study in partially edentulous patients. *Int J Periodontics Restorative Dent* 2002;22(2):109-117
6. Scipioni A, Bruschi GB, Calesini G. The edentulous ridge expansion technique: a five-year study. *Int J Periodontics Restorative Dent* 1994;14(5):451-459
7. Scipioni A, Bruschi GB, Calesini G, et al. Bone regeneration in the edentulous ridge expansion technique: histologic and ultrastructural study of 20 clinical cases. *Int J Periodontics Restorative Dent* 1999;19(3):269-277
8. Coatoam GW, Mariotti A. The segmental ridge-split procedure. *J Periodontol* 2003;74(5):757-770
9. Scipioni A, Bruschi GB, Giargia M, et al. Healing at implants with and without primary bone contact. An experimental study in dogs. *Clin Oral Implants Res* 1997;8(1):39-47
10. Han JY, Shin SI, Herr Y, et al. The effects of bone grafting material and a collagen membrane in the ridge splitting technique: an experimental study in dogs. *Clin Oral Implants Res* 2011;22(12):1391-1398
11. Chiapasco M, Ferrini F, Casentini P, et al. Dental implants placed in expanded narrow edentulous ridges with the Extension Crest device. A 1-3-year multicenter follow-up study. *Clin Oral Implants Res*

## 참고 문헌

- 2006;17(3):265-272
12. Blus C, Szmukler-Moncler S. Split-crest and immediate implant placement with ultra-sonic bone surgery: a 3-year life-table analysis with 230 treated sites. *Clin Oral Implants Res* 2006;17(6):700-707
  13. Scipioni A, Calesini G, Micarelli C, et al. Morphogenic bone splitting: description of an original technique and its application in esthetically significant areas. *Int J Prosthodont* 2008;21(5):389-397
  14. Santagata M, Guariniello L, Tartaro G. A modified edentulous ridge expansion technique for immediate placement of implants: a case report. *J Oral Implantol* 2011;37 Spec No:114-119
  15. Kolerman R, Nissan J, Tal H. Combined osteotome-induced ridge expansion and guided bone regeneration simultaneous with implant placement: a biometric study. *Clin Implant Dent Relat Res* 2014;16(5):691-704
  16. Oikarinen KS, Sandor GK, Kainulainen VT, Salonen-Kemppi M. Augmentation of the narrow traumatized anterior alveolar ridge to facilitate dental implant placement. *Dent Traumatol* 2003;19(1):19-29
  17. Ashman A. Postextraction ridge preservation using a synthetic alloplast. *Implant Dent* 2000;9(2):168-176
  18. Cawood JI, Howell RA. A classification of the edentulous jaws. *Int J Oral Maxillofac Surg* 1988;17(4):232-236
  19. Misch CM. Implant site development using ridge splitting techniques. *Oral Maxillofac Surg Clin North Am* 2004;16(1):65-74, vi
  20. Bruschi GB, Scipioni A, Calesini G, Bruschi E. Localized management of sinus floor with simultaneous implant placement: a clinical report. *Int J Oral Maxillofac Implants* 1998;13(2):219-226
  21. Elian N, Jalbout Z, Ehrlich B, et al. A two-stage full-arch ridge expansion technique: review of the literature and clinical guidelines. *Implant Dent* 2008;17(1):16-23
  22. Engelke WG, Diederichs CG, Jacobs HG, Deckwer I. Alveolar reconstruction with splitting osteotomy and microfixation of implants. *Int J Oral Maxillofac Implants* 1997;12(3):310-318
  23. Sethi A, Kaus T. Maxillary ridge expansion with simultaneous implant placement: 5-year results of an ongoing clinical study. *Int J Oral Maxillofac Implants* 2000;15(4):491-499
  24. Annibali S, Bignozzi I, Sammartino G, et al. Horizontal and vertical ridge augmentation in localized alveolar deficient sites: a retrospective case series. *Implant Dent* 2012;21(3):175-185
  25. Javed F, Romanos GE. The role of primary stability for successful immediate loading of dental implants. A literature review. *J Dent* 2010;38(8):612-620
  26. Funaki K, Takahashi T, Yamuchi K. Horizontal alveolar ridge augmentation using distraction osteogenesis: comparison with a bone-splitting method in a dog model. *Oral Surg Oral Med Oral Pathol Oral Radiol Endod* 2009;107(3):350-358
  27. Tolstunov L. Classification of the alveolar ridge width: implant-driven treatment considerations for the horizontally deficient alveolar ridges. *J Oral Implantol* 2014;40 Spec No:365-370