

투고일 : 2015. 10. 19

심사일 : 2015. 10. 23

게재확정일 : 2015. 10. 28

섭식연하장애와 치과적 관리

서울대학교 치의학대학원 소아치과학교실

현 흥 근

ABSTRACT

Dental management of the patient difficulty in swallowing

Department of Pediatric Dentistry, School of Dentistry, Seoul National University
Hong-Keun Hyun, DDS, MSD, Ph.D

Swallowing disorders or dysphagia, which are difficulties with the act of swallowing, can occur at different phases such as oral, pharyngeal, and esophageal phase in the swallowing process. These disorders can be caused by structural, functional abnormalities or psychological problems. Dentists can actively provide patients suffering from dysphagia with comprehensive professional care, especially from the cognitive stage of food to the pharyngeal stage of the swallow. Many cases of dysphagia can be improved with careful managements based on dental professionals' knowledge, including meticulous evaluation of masticatory and swallowing functions, training on eating and swallowing, and fabrication of palatal or lingual augmentation prosthesis. The important thing is that prevention of these disorders through the oral health care instruction and planned follow-up dental visit at periodic intervals in order to manage the problems caused by anatomical, functional, and psychological reason.

Key words : Swallowing disorder, Dysphagia, Postural training, Palatal augmentation prosthesis, Lingual augmentation prosthesis

Corresponding Author

Hong-Keun Hyun

Department of Pediatric Dentistry, School of Dentistry, Seoul National University, 101 Daehak-ro, Jongno-gu, Seoul 03080, Korea

Tel : +82-2-2072-0112, Fax : +82-2-744-3599, E-mail : dds_hyun@daum.net

I. 서론

인간은 생존하기 위해 음식과 물을 섭취해야 한다. 일반적으로 우리는 이 과정을 대수롭게 여기고 있지 않지만, 사실은 출생 후 모유를 먹는 것으로부터 시작하여 (유아형 연하) 이유식을 연습한 후 성인기에 이르기까지 오랜 기간 훈련을 통해 비로소 얻어지는 능

력이다. 음식을 먹는 과정은 (1) 음식을 인식하고 [인지기], (2) 음식을 입에 넣으며 (intaking) [준비기], (3) 혀와 치아를 사용하여 타액과 섞어서 저작한 후 [구강기], (4) 형성된 음식물 덩어리(식괴, 食塊, bolus)를 후방으로 이동시켜 인두(咽頭, pharynx)로 운반하고 [인두기로의 준비단계], (5) 인두에서 0.5초 이내에 식도로 보내면 (연하반사) [인

두기] (6) 식도의 상부에 있는 상식도 괄약근(윤상 인두근)이 열려서 식도로 [식도기] 들어가 불수의적 연동운동을 통해 위로 운반된 뒤 하식도 괄약근이 폐쇄 되는 동작으로 이루어지게 된다(그림1)¹⁾.

섭식(攝食, feeding)이란 이처럼 음식물을 먹는 과정 전반((1)-(6))을 뜻하지만, 연하 혹은 삼킴(嚥下, swallowing)은 주로 물이나 음식물이 삼켜지는 과정((4)-(6))을 의미한다. 일반적으로 삼키는 것만이 장애가 되었을 때는 연하장애 혹은 삼킴장애라고 하고, 음식물을 인지하고 입에 넣어 저작하여 타액과 혼합해서 식괴를 형성한 후 삼키는 과정에 장애가 생겼을 때는 섭식·연하장애라는 단어를 많이 사용하고 있다. 또한 연하에 사용되는 입술, 혀, 인두 등은 각각 호흡과 발음에도 사용되고 있으므로 연하장애가 있는 사람은 호흡장애와 구음(構音)장애, 발성장애를 동반

하고 있는 경우가 많다¹⁾.

II. 연하장애의 원인 및 진단

연하장애의 원인은 (1) 구강 및 인두, 식도부위에 종양이 생겼거나, 종양 수술 후 삼킬 때 사용하는 혀나 목의 구조에 장애가 있어서 발생하는 기질적 원인, (2) 해부학적 구조물의 형태에는 문제가 없지만, 구조물을 움직이는 신경이나 근육의 문제로 발생하는 기능적 원인, 그리고 (3) 심리적 원인으로 분류할 수 있다¹⁾. 이처럼 주로 장애인 혹은 중증 질환 환자에서 연하장애가 발생하지만, 인간은 나이가 들면 누구나 예외 없이 여러가지 원인으로 섭식, 연하기능이 저하된다(표 1)¹⁾. 따라서 연하장애는 장애인 뿐만 아니라 언젠가는

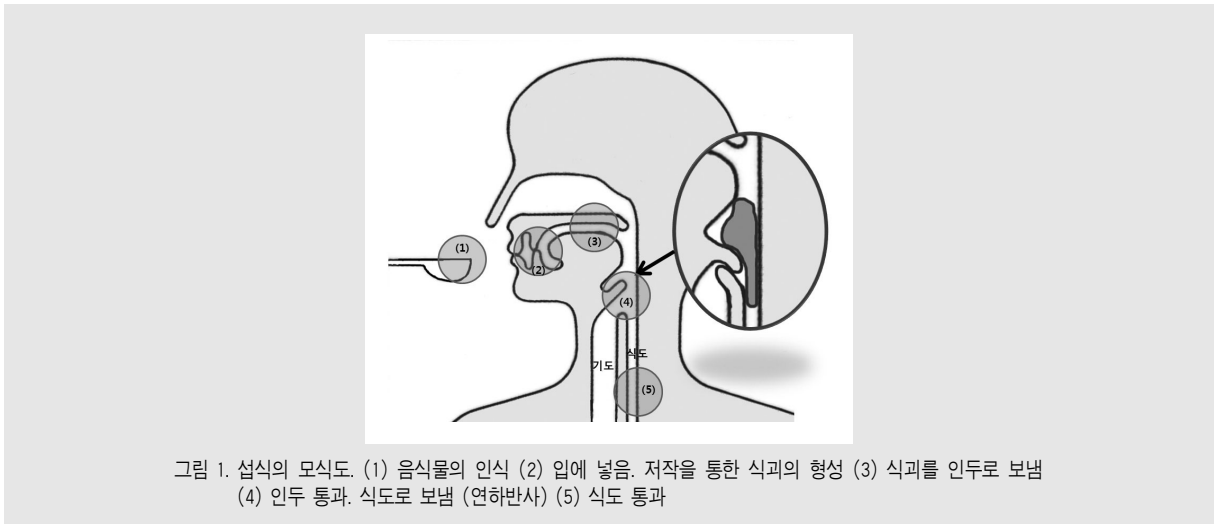


그림 1. 섭식의 모식도. (1) 음식물의 인식 (2) 입에 넣음. 저작을 통한 식괴의 형성 (3) 식괴를 인두로 보냄 (4) 인두 통과. 식도로 보냄 (연하반사) (5) 식도 통과

표 1. 노화에 따른 섭식, 연하기능의 저하 원인

- 치아 및 치주조직의 약화로 인한 저작력의 저하
- 구강, 인두, 식도 등 연하 근육의 근력 저하
- 점막의 감각 변화 및 미각의 저하
- 타액의 분비 감소, 타액의 정상 변화
- 후두의 해부학적 하강으로 인한 연하반사시 후두 거상거리의 증가
- 무증후성 뇌경색 (잠재적 가성 구마비)
- 주의력 및 집중력 저하, 전신 체력 및 면역력 저하
- 기저 질환 및 복용중인 약물의 영향

누구에게나 반드시 찾아오는 장애라 할 수 있다.

연하장애의 진단은 음식물을 삼키기 전까지 ‘음식물의 인지(認知), 입에 넣음, 식괴 형성’의 과정에 문제가 있는 것인지, ‘삼키는 행위 그 자체’에 문제가 있는 것인지를 먼저 파악해야 한다. 전자의 경우는 환자가 음식물을 실제 먹는 모습을 치과의사가 직접 세심히 관찰한다면 구강기능의 문제점을 파악할 수 있다. 후자를 진단할 수 있는 방법으로는 방사선 불투과성 음식을 삼키게 하여 연하과정을 처음부터 끝까지 관찰하여 해부학적 구조물이나 음식물의 움직임을 확인하는 연하조영검사법 (Video-fluoroscopic examination of swallowing or video-fluoroscopic swallowing study, VFSS) 과, fibro-optic 내시경을 통해 연하과정중의 인두와 후두를 관찰하는 연하내시경검사법 (Video-endoscopic examination of swallowing or fiber-optic endoscopic evaluation of swallowing, FEES) 을 들 수 있다.²⁾

III. 연하장애환자의 치과적 치료

연하장애가 있는 환자에게 근본적인 원인을 해결해주는 치료를 제공하는 것은 사실상 어려우며, 대부분의 장애인 치료가 그렇듯 재활치료를 통해 환자의 삶의 질을 향상시켜주는 것이 최선이 될 수 있다. 연하장애 치료의 목표는 적절한 영양 상태를 유지하고 연하에 어려움이 없도록 해주며 기도로 음식물이 들어가는 것을 예방하는 것이며, 이를 위해서는 올바른 섭식훈련 및 음식물의 점도나 성상을 조절하는 법을 교육하고 음식물 섭취시의 자세를 교정시켜주며 치과임상적으로는 필요시 구강내 기능보조장치의 제작을 통해 연하를 도와주어야 한다²⁾. 치과에서 행할 수 있는 섭식·연하 장애환자의 검사 포인트와 이와 관련된 적절한 훈련법을 표 2에 정리해 보았다¹⁾.

1) 식사 시의 자세 지도

누운 자세로 식사를 할 경우에는 사례가 들 수도 있고, 또 바른 자세로 앉아서 먹어도 음식물이 입 바깥으로 흘러나오는 경우가 있다. 이 때 침대의 윗부분을 들어 올리거나 책상 등에 기대게 하여 환자가 30° 정도 몸을 세울 수 있다면 중력을 이용할 수 있어서 연하에 도움을 줄 수 있다. 즉, 이 자세에서는 기관이 상방으로 식도가 하방으로 있게 되어 해부학적으로 사례가 드는 것을 어렵게 한다. 또한 베개를 대주거나 보조자가 책상 위에 팔꿈치를 올리고 받쳐서 환자의 경부를 앞으로 숙이게 하면, 본래 직선에 가까웠던 인두와 기도에 각도가 생겨서 음식물이 기도로 넘어가기 어렵게 해 줄 수 있다. 임상적으로는 환자에게 턱과 흉골 사이에 3개 정도의 손가락이 놓이도록 하라고 지도할 수 있다(그림 2, 3). 만일 30° bed-up이 환자에게 너무 익숙해져 편하게 되면 식사 중 잠이 드는 상황이 생길 수도 있는데, 이 때는 45° 정도로 자세를 세워주면 주변 사람의 도움 없이도 스스로 먹을 수 있는 자세를 만들어 줄 수 있다¹⁾.

2) Palatal Augmentation Prosthesis

뇌성마비나 가성 구마비 등으로 혀의 운동이 좋지 않거나, 구강암이나 설암 등으로 구강내 구조물이나 혀의 절제술을 받은 환자에게 사용할 수 있는 방법이다. 음식물을 삼킬 때는 혀가 경구개에 접촉하여야 하는데, 혀의 움직임이 좋지 않고 high palatal vault를 가진 환자는 혀가 구개에 잘 접촉되지 않아 음식물을 후방으로 이동시키기 어려울 수 있다. 이 때, 경구개를 두껍게 보강해 주는 장치(제)를 제작해 주면 턱이 완전히 다물어지지 않아도 혀가 구개에 쉽게 닿을 수 있게 되어 연하가 개선되고 입안의 음식물 잔류가 감소되며, 또한 구음(構音)에도 좋은 영향을 줄 수 있다(그림 4)¹⁻³⁾. Palatal augmentation prosthesis (PAP) 를 상악에 제작할 수 있는데 장착 초기에는 위

임상가를 위한 특집 3

표 2. 치과에서 할 수 있는 섭식·연하 장애환자의 검사 포인트 및 훈련법

	검사 포인트	기초훈련	섭식훈련
음식물의 인식장애	<ul style="list-style-type: none"> - 의식수준에 문제가 있는지 확인 (멍하니 있음, 졸고 있음) - 음식물에 반응하지 않음 (입을 열지 않음, 손가락이 입술에 닿을 때까지 열지 않음, 입술에 닿아도 열지 않음) 	<ul style="list-style-type: none"> - 입 주변 마사지 - 구강 청소 - 차가운 손가락이나 레몬, 글리세린으로 입술이나 혀에 닿게 함 - 산책이나 말 걸기 등 생활에 활력을 가져 각성상태에 있도록 함 	<ul style="list-style-type: none"> - 일반적으로는 시행하지 않음
입에서의 섭취장애	<ul style="list-style-type: none"> - 음식물을 입안에 넣을 수 없음 - 음식물이 입에서 흘러내림 - 침이 많음 - 하악의 상하운동 확인 - 구순 폐쇄 가능여부 확인 - 구순 폐쇄시 좌우차가 있는지 확인 	<ul style="list-style-type: none"> - 입술이나 뺨 마사지 - 입술이나 뺨의 체조 (입술을 빼죽 내밀기, 입술을 옆쪽으로 당기기) - 입주변의 얼음마사지 (입술 주변, 아래턱, 이하선 위치의 피부) 	<ul style="list-style-type: none"> - 하악의 거상과 구순의 폐쇄를 해 제시키고 섭취를 도움 - 몸을 30° 세우고 목을 앞으로 굽혀서 중력을 이용함
저작 및 식괴형성 장애	<ul style="list-style-type: none"> - 고형물 섭취가 어려움 - 혀를 내밀거나 집어넣는 것이 가능한지 확인 - 혀로 입술주변을 매끄럽게 할 수 있는지 확인 - 하악의 상하운동을 확인 - 개구정도의 확인 - 턱의 회전운동 가능여부 확인 - 치아 유무, 의치 적합도 확인 	<ul style="list-style-type: none"> - 위 향의 마사지법과 동일 - 혀의 운동 (전진과 후퇴, 입술 주변을 매끄럽게 함, 입 천장 안을 매끄럽게 함) - 말린 오징어 등을 이용한 저작 연습 시행 	<ul style="list-style-type: none"> - 몸을 30° 세우고 목을 앞으로 굽힘 - 건강한 쪽으로 음식물 투입 - 마비된 쪽의 안쪽 뺨에 음식물 모여 있을 때는 뺨을 눌러줌 - 마비된 쪽의 뺨을 무는 경우에는 종이컵을 둥글게 잘라서 protector를 만들어 넣어 줌
인두로의 전달장애	<ul style="list-style-type: none"> - 혀로 입천장을 밀어 누를 수 있는지 확인 - 하악으로 단단하게 다물 수 있는지 확인 - 입안에 음식물 잔류가 있는지 확인 - 상방을 보고 삼키는 지 확인 	<ul style="list-style-type: none"> - 위 향과 동일한 방법으로 혀와 하악의 운동을 시행 - 하악으로 단단하게 물면서 혀를 입천장으로 밀어누르는 연습 시행 	<ul style="list-style-type: none"> - 몸을 30° 세우고 목을 앞으로 굽혀서 중력을 이용함 - 소량의 음식물을 직접 혀 안으로 넣어줌

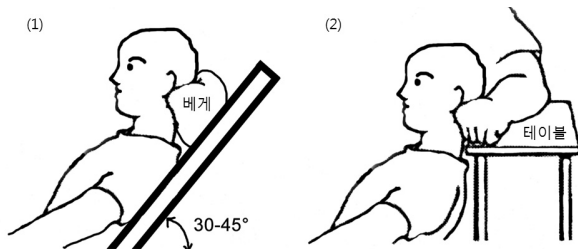


그림 2. 식사 시의 체위. (1) 30-45° bed-up position. 베개를 대주어 환자의 머리를 숙이게 한다. (2) 보조자의 팔을 테이블 위에 대고 환자의 머리를 숙이게 한다.

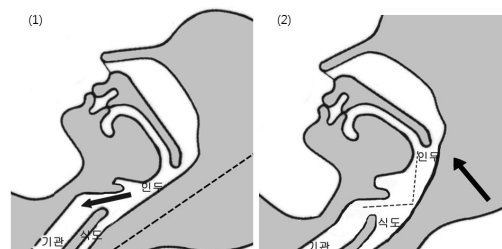


그림 3. 고개를 숙여야 하는 이유. (1) 고개를 앞으로 숙이지 않으면 인두와 기도가 수직이 되어 기관으로 음식물이 들어가 사레들기 쉽다. (2) 만일 고개를 앞으로 숙이면 인두와 기도 사이에 적절한 각도가 생겨서 음식물이 중력에 의해 식도 쪽으로 용이하게 흘러들어갈 수 있다.

화감(違和感)이 느껴질 수 있으므로 우선 연하나 언어의 훈련 시에만 사용하도록 하다가, 익숙해지면 서서히 장착시간을 늘리도록 한다. 이 장치의 사용을 잘 훈련시켜서 혀의 움직임이 차츰 개선되는 것이 관찰되면, 치과의사는 장치의 두께를 서서히 줄여줄 수도 있다. 나중에는 PAP를 장착하지 않아도 잘 먹을 수 있게 되는 경우도 있다(그림 5)^{4,5)}. 또한 Lingual augmentation prosthesis (LAP) 라는 장치는 하악에 장착하는 것으로 혀의 전하방 부위의 공간을 acrylic resin으로 보강하여 환자가 혀를 들어 삼키는 운동을 보다 용이하게 할 수 있도록 돕는 장치이다⁶⁾. PAP는 주로 palatal vault가 높거나 palatal defect가 있는 환자의 연하운동에 도움이 될 수 있으며, LAP는 혀 수술 등으로 혀의 용적이 감소한 환자

에게 혀의 거상을 보조하여 연하를 도울 수 있다.

IV. 요약

섭식·연하장애는 수술이나 치료로 인한 기질적 원인, 뇌혈관장애나 뇌성마비, 근육이나 신경장애 등으로 인한 기능적 원인, 그리고 거식증이나 폭식증과 같은 심리적 원인에 의해 발생할 수 있다. 치과의원급에서는 주로 음식물의 인식장애 단계부터 인두로의 전달 장애 단계까지의 환자에게 적극적으로 도움을 줄 수 있으며, 그 방법으로는 치의학적 전문지식을 바탕으로 환자의 섭식, 저작과정을 주의 깊게 관찰하여 문제점을 파악하여 각 단계에 적절한 기초 훈련과 섭식 훈련

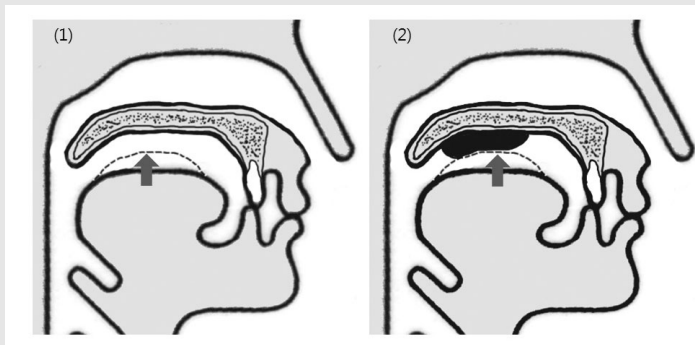


그림 4. 연하 시 혀와 구개 간에 발생하는 기능적 접촉의 모식도. (1) 연하장애 환자는 혀가 구개에 잘 접촉되지 않아 음식을 후방으로 이동시키기 어렵다. (2) Palatal augmentation prosthesis (PAP)는 환자의 palatal vault를 낮추는 효과를 가져와 혀와 장치 간의 기능적 접촉을 가능하게 해 준다.




그림 5. (1) PAP를 실제로 장착한 환자의 구개측 사진 (2) 좌측 환자의 석고모형상 PAP 단면 사진

임상가를 위한 특집 3

을 실시하는 것이며, 또한 필요시 혀 접촉 보조장치와 같은 장치를 제작하여 환자에게 장착시키고 섭식, 연하 훈련을 시행하여 환자의 연하능력을 개선시켜줄 수 있다. 하지만 무엇보다 가장 중요한 것은 환자가 식전과 식후에 엄격한 구강관리를 시행할 수 있도록 잘 지

도하고, 치과의 정기적 방문과 전문적 관리를 통해 구강내 저작기관의 해부학적, 기능적 문제점을 해결해 주도록 하며, 이 때 마다 심리적으로도 환자가 섭식, 연하에 문제가 없도록 세심하게 설명하고 상담해 주는 것으로, 이는 모두 치과의사의 책무라고 할 수 있다.

참 고 문 헌

1. 후지시마 이치로 저, 현홍근 역. 입으로 먹을 수 있다. 연하장애 Q&A. 군자출판사. 2014.
2. 양연미. 일본 연하장애 어린이의 치과적 접근. 대한장애인치과학회지 2013;9(1):56-65.
3. 양지형, 신호근, 김현기. 연하장애 환자의 PAP장착 후 연하 개선에 관한 증례 보고. 대한구순구개열학회지 2003;6(1):35-42.
4. Shimodaira K, Yoshida H, Yusa H, Kanazawa T. Palatal augmentation prosthesis with alternative palatal vaults for speech and swallowing: a clinical report. J Prosthet Dent 1998;80(1):1-3.
5. Marunick M, Tselios N. The efficacy of palatal augmentation prostheses for speech and swallowing in patients undergoing glossectomy: a review of the literature. J Prosthet Dent 2004;91(1):67-74.
6. Okuno K, Nohara K, Tanaka N, Sasao Y, Sakai T. The efficacy of a lingual augmentation prosthesis for swallowing after a glossectomy: a clinical report. J Prosthet Dent 2014;111(4):342-345.