

투고일 : 2015. 11. 18

심사일 : 2015. 11. 19

게재확정일 : 2015. 11. 20

# CO<sub>2</sub> 레이저를 이용한 다양한 외상성 구강점막병소의 처치법

경북대학교 치의학전문대학원 구강내과학교실  
변진석, 정재광, 최재갑

## ABSTRACT

### Management of traumatic oral mucosal lesion by CO<sub>2</sub> LASER

Department of Oral Medicine, School of Dentistry, Kyungpook National University  
Jin-Seok Byun, Jae-Kwang Jung, Jae-Kap Choi

Various mucosal lesions are originated in oral cavity and trauma is most common cause of these lesions. Definitive treatment of these lesions is stop of traumatic events and removal. There are two representative removal methods in medical fields; conventional mess or LASER. Compare to conventional mess technique, LASER has several advantages such as bleeding control, pain reduction. Of the various LASER systems, CO<sub>2</sub> LASER is regarded as best choice for general practitioners due to its convenience, universal use and high cost/benefit effects. In these article, we report the treatment cases of mucocele, fibroma, and leukoplakias using CO<sub>2</sub> LASER. Eventhough there are malignancy potential of oral mucosal lesion especially leukoplakias, careful history taking, clinical examination, and regular check-up will help the general practitioners to manage these lesions. Simple and relatively safe oral mucosal lesions have to be treated more in general dental practitioners.

Key words : CO<sub>2</sub> LASER, Oral mucosal lesion, Mucocele, Fibroma, Leukoplakia

Corresponding Author

Jin-Seok Byun

Department of Oral Medicine, School of Dentistry, Kyungpook National University

E-mail: jsbyun@knu.ac.kr

## I. 서론

구강점막(oral mucosa)은 상피(epithelium)와 결합조직(connective tissue)의 2개의 층으로 이루어지며, 조직학적으로 씹기점막(masticatory mucosa), 안대기점막(lining mucosa), 특수점막(specialized mucosa)으로 구성되어 있다<sup>1)</sup>. 임상

가가 접하게 되는 구강점막에 발생하는 대부분의 병소는 상피수준에서 기원하며 그 원인으로 대표적인 것이 구강내에 발생하는 외상이다<sup>2)</sup>. 외상은 주로 치아나 틀니와 같은 보철물과 인접한 연조직에서 주로 발생하며, 대표적으로 하순, 협점막, 혀 등을 들 수 있다. 구강상피에 외상이 발생하면 염증세포와 섬유모세포가 모여들고 이들이 분비하는 다양한 물질들에 의해 상피

의 재생이 촉진되어 치유되는 일반적인 반응을 보인다. 하지만 치유과정에서 비정상적이고 조절되지 않은 상피재생이 발생하면 결과적으로 반흔을 남기게 되는데 치과의사들이 임상적으로 흔히 접할 수 있는 구강점막병소로 대표적으로 섬유종(fibroma), 점액종(mucocele), 그리고 백반증(leukoplakias) 등을 들 수 있다.

비정상적으로 상처가 치유되어 반흔이 형성된 경우 이를 치료하기 위한 최적치료는 외과적 제거술이며, 외상이 발생한 원인을 제거하고, 과도하게 증식된 조직을 완전히 제거하는 경우 일반적으로 재발은 적은 것으로 알려져 있다. 외과적 제거를 시행하는 방법 중 임상적으로 가장 널리 쓰이는 방법으로는 메스를 이용한 제거와 레이저를 이용한 제거를 들 수 있다. 이 중에서 레이저를 이용한 제거법은 메스 제거법에 비해 특별한 기술적 필요성이 없기에 외과적 처치에 관한 별도의 수련과정을 거치지 않은 일반의사들도 쉽게 시도할 수 있으며, 일반적으로 지혈효과가 크고, 술 후 통증조절 및 창상치유를 촉진하며, 술 후 불편감이 적고 일상생활로의 복귀가 빠르다는 주요한 장점들<sup>3)</sup>이 있다.

치과용 레이저는 크게 사용되는 매질에 따라 가스레이저와 고체레이저, 반도체레이저 등으로 분류할 수 있고, 작동방법에 따라 다시 접촉식(contact)과 비접

촉식(non-contact)으로 구분될 수 있다. CO<sub>2</sub> 레이저는 이산화탄소를 매질로 사용하는 기체레이저의 일종으로 병소와 직접 접촉하지 않고 효과를 나타내기 때문에 방식적으로는 비접촉식으로 분류된다. CO<sub>2</sub> 레이저는 적외선 스펙트럼대의 10.6um의 파장을 가지며, 물에 매우 높은 흡수율을 보이는 물리적 특성을 보인다. 조직에 조사시 레이저 에너지가 조직액에 효과적으로 흡수되어 상대적으로 조직내 깊이 침투되지 않고 표면에서만 주로 반응을 나타내기 때문에 상피에만 국한된 표피성 연조직 병소에 특히 유용하며<sup>4)</sup>, 그 외에도 우수한 지혈효과, 우수한 시야확보, 인접조직손상의 최소화, 술후 종창 및 동통감소, 감염감소, 반흔조직의 감소 등 다양한 장점을 지닌다<sup>3)</sup>. 물론 전통적인 CO<sub>2</sub> 레이저는 접힘팔(articulated arm) 방식으로 인한 부위 접근성의 한계와 치아나 골에 조사될 경우 열손상의 가능성이 있다는 단점이 있지만, 외상이 발생하는 부위로의 접근에는 문제가 없는 경우가 많고, 무엇보다 장비의 가격이 상대적으로 저렴하고 유지비용이 적은 점 때문에 개원가에서 선택하기가 용이하다. 그림 1은 본 기고에서 사용한 CO<sub>2</sub> 레이저와 시술장면이며 본 기고를 통해 대표적인 외상성 병소인 섬유종, 점액종, 백반증을 CO<sub>2</sub> 레이저로 치료한 증례를 보여줌으로써 임상가들이 보다 손쉽게 구강점막병소를 치료하도록 돕고자 한다.

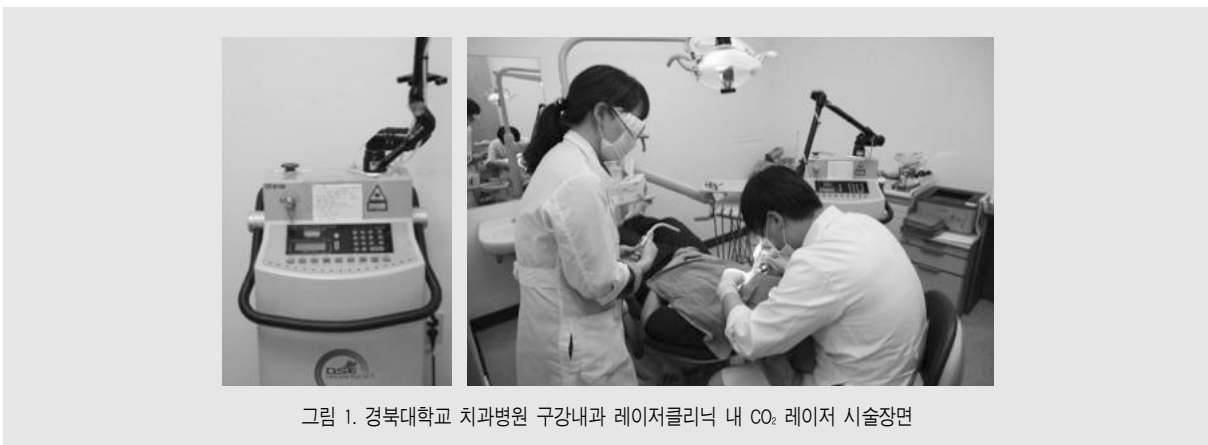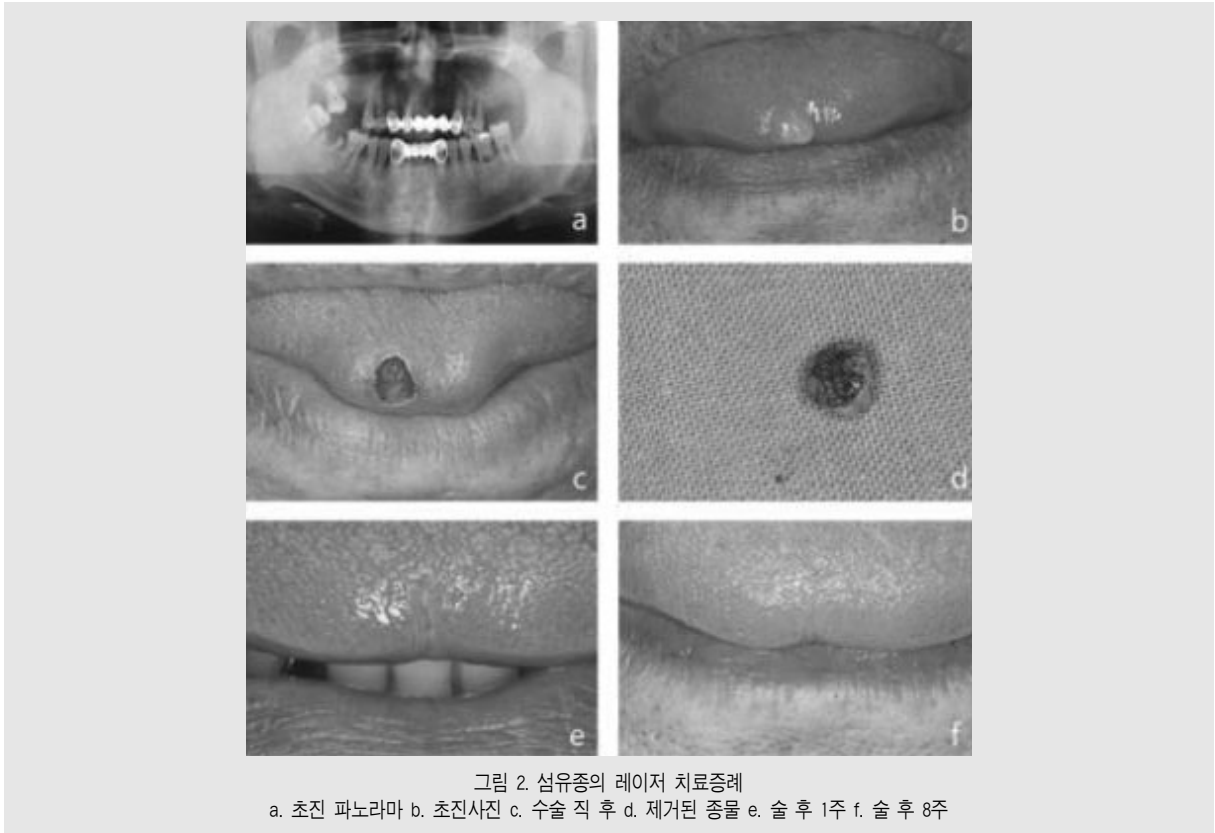


그림 1. 경북대학교 치과병원 구강내과 레이저클리닉 내 CO<sub>2</sub> 레이저 시술장면

## II. 구강섬유종 (Fibroma of oral cavity, D10.3)

60세 남성 환자로 혀 끝부분에 뭐가 볼록하게 생겼다는 것을 주소로 내원하였고, 파노라마 방사선 사진 상 골과 관련된 병소는 관찰되지 않았다. 병력청취 중 처음에는 깨물었던 기억이 없다고 하셨으나 재차 문진을 한 결과 병소가 생길 무렵 즈음 갑자기 놀라 혀 끝을 앞니로 깨문 기억이 있다고 한다. 환자의 의학적 전신병력상 별다른 문제는 확인되지 않았고, 임상검사상 무경형의, 단단하게 융기된, 분홍색 병소로 확인되었으며, 외상에 의해서 유발된 섬유종으로 잠정 진단하였다. 환자에게 병소에 대한 원인 및 치료에 대한 설명을 하고 확진을 위해 추가적인 조직검사의 가능성을 설명 드렸으나 환자분이 조직검사를 원치 않으셨고, 임상적으로도 양성병소의 가능성이 높아 환자분 동의

하에 CO<sub>2</sub> 레이저를 이용한 완전절제치료를 계획하였다. 해당부위를 1: 80,000 에피네프린이 든 리도카인으로 침윤마취 후, 3W 연속파 조건으로 시술하였다. 시술부위는 CO<sub>2</sub> 레이저의 우수한 지혈효과로 인해 깨끗하게 마무리되었고, 술 후 봉합은 필요치 않았다. 통상적인 소염제, 항생제, 위장보호제가 3일간 처방되었으며, 수술 직후 부종은 없었고 수술 당일 일상적인 식사와 생활이 가능하였다. 수술 14일 후 시술부위가 완전히 회복됨을 관찰할 수 있었고, 환자분이 혀 끝 감각이 둔하다는 불편감을 호소하였다. 수술 전에 미리 치료 후 감각이상 발생 가능성에 대해 설명을 하였기 때문에 의사와 환자간에 문제가 되지는 않았다. 술 후 2달 뒤 재내원 결과 상처치유는 약간의 반흔을 남긴 것 외에 감염이나 염증소견 없이 깨끗하게 치유되어 있었다. 환자는 아직 혀 끝 느낌이 조금 둔한 것은 있으나 생활에 지장이 없다고 하였으며, 술자는 서서히 좋아질 것이라 설명하고 치료를 종료하였다(그림 2).



### III. 점액종 (Mucocele, K11.6)

점액종은 주로 소타액선 도관에 가해진 기계적인 외상에 의해 발생하며, 외상 후 소타액선에서 만들어진 점액성 타액이 구강내로 배출되지 못하고 주위 결합조직내에 저류되어 발생한다<sup>5)</sup>. 저류된 점액은 이차 염증 반응을 야기하여 점차 육아조직에 둘러싸이게 된다. 염증이 스스로 완화되는 경우도 있지만 대부분의 경우 재발성 외방성 형태로 환자가 인지하게 된다. 8세 남자환자가 아프지는 않지만 아랫입술 안쪽에 볼록한 물집이 커졌다 작아졌다를 반복한다는 것을 주소로 내원하였다. 임상적으로 촉진시 파동성을 보였으며, 직경 3mm 가량의 무경형의 청백색 병소로 확인되었다. 병력청취를 통해 정확히는 기억나지 않지만 아랫입술을 깨물었던 경험이 있다는 사실을 확인하였고, 이를 바탕으로 소타액선 점액종으로 잠정 진단하고 보호자에게 질환에 대해 설명하였다. 치료에 대한 설명을 듣고 보호자가 제거를 원하였고, 임상적으로 점액종일 가능성이 매우 높아 CO<sub>2</sub> 레이저를 이용한 완전 절제술을 계획하고 보호자 동의하에 치료를 진행하였다. 해당부위를 1:80,000 에피네프린이 든 리도카인으로

로 침윤마취 후, 3W 연속파 조건으로 시술하였다. 시술부위는 CO<sub>2</sub> 레이저의 우수한 지혈효과로 인해 깨끗하게 마무리되었고, 술 후 봉합은 필요치 않았다. 환자와 보호자에게 다시 한 번 깨물지 않도록 주의를 주고, 소아용량의 소염제, 항생제, 위장보호제가 3일간 처방되었다. 2주 후 내원 시 수술부위 상처는 잘 치유가 되고 있음을 확인하였고, 특이사항으로는 다른 부위에 새로운 병소가 생겼다고 호소하였으나 추가적인 치료는 진행되지 않았다(그림 3).

### IV. 구강백반증 (Oral leukoplakia, K13.2)

55세 여성환자가 혀양쪽에 뭔가 끼인 느낌이 든다는 것을 주소로 내원하였으며, 이비인후과에서 구내염이란 이야기만 듣고 치료하였으나 증상 개선이 없었다고 한다. 방사선 검사에서는 특별한 이상이 없었고, 전신병력 및 파노라마 방사선 검사에서도 특이소견이 관찰되지 않았다. 병소는 백색의 구진 형태의 병소로 촉진시 통증이 없고 경계가 비교적 명확하였으며, 병

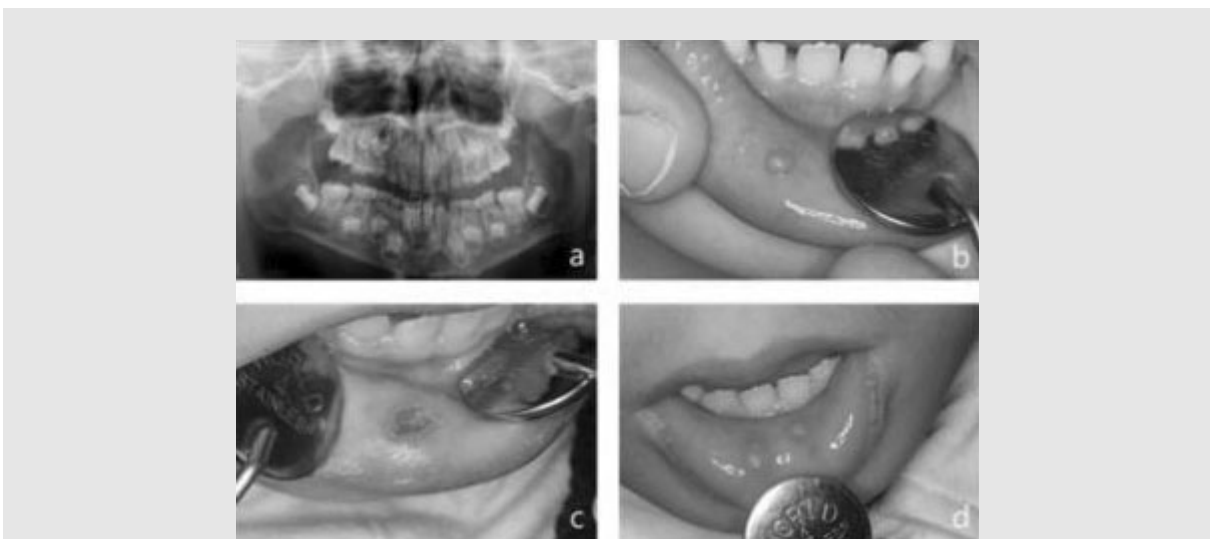


그림 3. 점액종의 레이저 치료증례  
a. 초진 파노라마 b. 초진사진 c. 수술 직후 d. 술 후 1주

력청취 과정에서 환자는 혀가 지속적으로 치아에 닿는 느낌을 받았고, 경우에 따라서 깨문 기억도 있다고 진술하였다. 잠정적으로 구강백반증으로 진단하여 전암 병소 가능성<sup>9)</sup> 을 배제하기 위한 부분절제 조직검사를 1:80,000 에피네프린 함유 리도카인 국소마취하에 #15 메스로 시행하였다(그림 4). 조직검사 결과 백반증으로 최종 진단되었으며, 환자분이 제거를 원하시어 CO<sub>2</sub> 레이저를 이용한 완전 제거술을 1:80,000 에피네프린 함유 리도카인 국소마취하에 3W 연속파 조건으로 시행하였고, 통상적인 소염진통제와 항생제, 위장보호제를 3일간 처방하였다. 수술 후 2-3주 간 다소간의 부종이 관찰되었으나 다른 주요한 합병증은 없었고, 개인 치과의원에 의뢰해 해당부위 하악치아를 연마하였다. 전암병소의 가능성이 부분적으로 있기 때문에 9개월 간 재내원 확인을 진행하였고, 제거 후 병소는 재발하지 않고 유지되고 있었다(그림 5).

## V. 결론

치과의사들은 실제로 다양한 구강점막질환을 가진 환자를 마주하게 되며, 환자로부터 이에 대한 설명 및 처치를 요구 받게 된다. 구강점막질환 중 상당수는 구

강내에서 발생하는 외상에 의해 발생하며, 대부분 양성(benign)인 경우가 많다. 임상가들이 외상성 구강점막질환을 치료하는데 있어 가장 주저하게 만드는 요인은 병소의 악성가능성(premalignancy)이며, 물론 백반증과 같은 특정한 질환에서 악성 가능성이 높은 경우는 생체조직검사(biopsy)를 통한 확진이 이루어진 후 제거하는 것이 원칙이다. 하지만 환자의 병력을 주의 깊게 청취하고, 술자가 점막병소를 보다 꼼꼼하게 평가할 수 있다면, 그리고 처치 후 장기간 주기적인 재내원을 통한 확인이 가능하다면 대부분의 외상성 점막병소는 조직검사 없이도 일차의료기관에서 처치될 수 있다. 특히 레이저를 통한 구강점막병소의 제거는 메스를 이용한 방법에 비해 무엇보다 기술예민성이 덜해 외과적 처치에 관해 숙달되지 않은 임상가들도 쉽게 접근이 가능하며, 지혈이 우수하고, 통증조절, 술후 감염관리, 술후 일상생활 회복력 등에서 많은 장점을 가지고 있어 일차적으로 선택할 수 있는 도구이다. 그 중 CO<sub>2</sub> 레이저는 비접촉식 타입의 대표적인 레이저로 가격대비 성능이 우수하고, 적용범위가 넓어 임상가들에게 1차적으로 추천된다. 더 많은 일반치과의원에서 다양한 외상성 구강점막질환이 다루어지길 바라는 마음으로 글을 마칩니다.

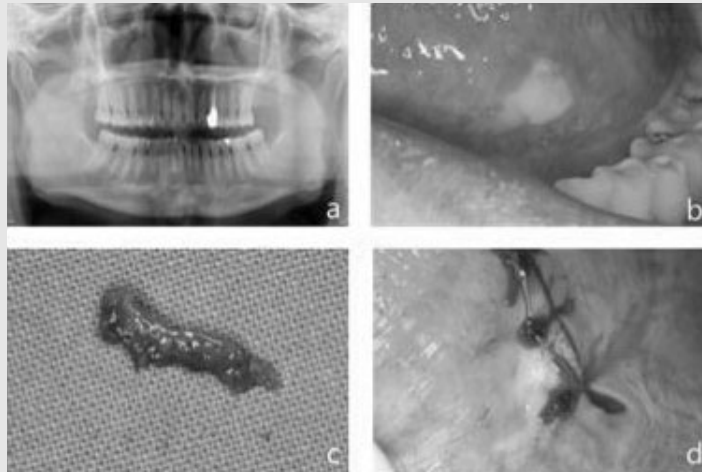


그림 4. 구강백반증의 조직검사  
a. 초진 파노라마 b. 초진사진 c. 조직검사 종물 d. 조직검사 후

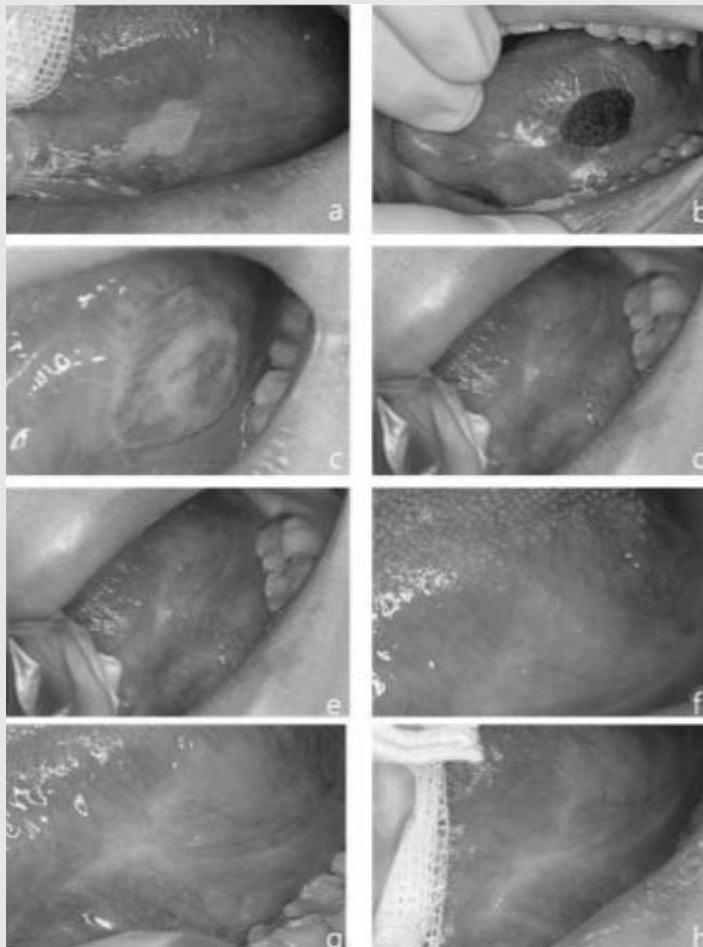


그림 5. 구강백반증의 레이저 치료증례  
a. 술 전 b. 레이저 제거 직후 c. 술 후 1주 d. 술 후 1개월 e. 술 후 2개월 f. 술 후 3개월 g. 술 후 6개월 h. 술 후 9개월

참 고 문 헌

1. A. R. Ten Cate, Oral histology 5th. Mosby. 1998
2. Anura A. Traumatic oral mucosal lesions: a mini review and clinical update. Oral Health Dent Manag. 2014;13(2):254-259.
3. Fisher SE, Frame JW. The effects of the carbon dioxide surgical laser on oral tissues. Br J Oral Maxillofac Surg. 1984;22(6):414-425.
4. 대한레이저치의학회. 최신레이저치의학, 지성출판사. 2008
5. 김병국 외. 임상안면통증구강내과학. 전남대학교 출판부. 2014
6. Rhodus NL, Kerr AR, Patel K. Oral cancer: leukoplakia, premalignancy, and squamous cell carcinoma. Dent Clin North Am. 2014;58(2):315-340.