

3차원 얼굴 영상을 이용한 상악 전방견인 치료 후의 연조직 평가

강릉원주대학교 치과대학 치과교정학교실
최 동 순, 이 경 훈, 장 인 산, 차 봉 근

ABSTRACT

Soft tissue evaluation using 3-dimensional face image after maxillary protraction therapy

Department of Orthodontics, College of Dentistry, Gangneung-Wonju National University
Dong-Soon Choi, Kyoung-Hoon Lee, Insan Jang, Bong-Kuen Cha

Purpose: The aim of this study was to evaluate the soft-tissue change after the maxillary protraction therapy using three-dimensional (3D) facial images.

Materials and Methods: This study used pretreatment (T1) and posttreatment (T2) 3D facial images from thirteen Class III malocclusion patients (6 boys and 7 girls; mean age, 8.9 ± 2.2 years) who received maxillary protraction therapy. The facial images were taken using the optical scanner (Rexcan III 3D scanner), and T1 and T2 images were superimposed using forehead area as a reference. The soft-tissue changes after the treatment (T2-T1) were three-dimensionally calculated using 15 soft-tissue landmarks and 3 reference planes.

Results: Anterior movements of the soft-tissue were observed on the pronasale, subnasale, nasal ala, soft-tissue zygoma, and upper lip area. Posterior movements were observed on the lower lip, soft-tissue B-point, and soft-tissue gnathion area. Vertically, most soft-tissue landmarks moved downward at T2. In transverse direction, bilateral landmarks, i.e. exocanthion, zygomatic point, nasal ala, and cheilion moved more laterally at T2.

Conclusion: Facial soft-tissue of Class III malocclusion patients was changed three-dimensionally after maxillary protraction therapy. Especially, the facial profile was improved by forward movement of midface and downward and backward movement of lower face.

Key words : Maxillary protraction, Class III malocclusion, Three-dimensional, Soft-tissue

Corresponding Author

Bong-Kuen Cha

Professor, Department of Orthodontics, Gangneung-Wonju National University Dental Hospital, Jukheon-gil 7, Gangneung city, Gangwon province, South Korea, 210-702.

Phone : +82-33-640-3192, Fax : +82-33-640-3057, E-mail: korth@gwnu.ac.kr

Acknowledgement

이 논문은 2011년도 강릉원주대학교 교수 연구년제 지원에 의하여 수행되었음.

I. 서론

골격성 III급 부정교합은 상악의 열성장, 하악의 과성장 또는 이들의 조합에 의해 발생하는 두개안면부의 성장 발육의 이상이며, 이상이 나타난 부위와 정도에 따라 부정교합의 양상은 다양하게 나타난다. 일반적인 특징으로 후퇴되어 함몰된 중안면부, 다소 전돌된 하안면부, 오목한 측면 얼굴, 전치부의 반대교합, 구치부의 제III급 구치관계 등을 들 수 있다¹⁾.

골격성 III급 부정교합의 치료는 환자의 연령 또는 성장발육 상태, 부정교합의 심도, 이상이 나타난 부위 등에 따라 달리 적용된다. 성장이 많이 남아 있는 아동의 경우 상악과 하악의 성장조절을 통한 개선을 시도해 볼 수 있고, 잔여 성장이 많이 남아 있지 않거나 성장이 완료된 경우에는 부정교합의 심도에 따라서 치아 치조성 보상을 통한 절충교정, 또는 악교정수술을 계획할 수 있다.

성장기 아동의 경우에 하악 과성장이 III급 부정교합의 주된 원인이라면, 이모장치(chin cup)를 이용하여 하악의 성장을 억제하는 치료가 시도될 수 있다. 이모장치는 하악의 길이성장 자체를 억제 한다기 보다는, 주로 하악의 성장 방향을 변화시킴으로써 III급 부정교합을 치료하는 것으로 알려져 있다²⁾. 반면, 상악 열성장이 III급 부정교합의 주된 원인이라면, 상악의 전방견인을 시도할 수 있고, 이런 치료에 대한 장단기적 치료 효과를 평가한 많은 연구들에서 양호한 치료 결과를 보고하고 있다^{3~9)}.

상악 전방견인을 위한 장치는 일반적으로 구외장치로서 이마와 턱을 고정원으로 하는 face mask와, 구내장치로서 상악 측방치군을 고정원으로 하는 급속구 개확대장치(RME)의 조합이 많이 사용되어 왔다^{3~9)}. 최근에는 치아 대신 상악에 식립된 miniplate를 고정원으로 하는 장치가 소개되었고^{10~13)}, 상악과 하악에 각각 miniplate를 식립하여 구외장치 없이 치료하는 방법도 소개된 바 있다^{14, 15)}.

상악 전방견인치료 효과는 사용된 장치에 따라 약간의 차이가 있지만, 일반적으로 상악의 전하방 이동, 하악의 후하방 회전, 그리고 하안면고경의 증가이다^{3, 4, 6, 8)}. 치아를 고정원으로 하는 경우에는 상악 치열의 전방 이동과 정출이 보고되었고, 골성 고정원을 이용한 경우는 치성 고정원보다 치열의 이동이 다소 적게 보고되었다^{11, 12)}. 상악 전방견인 시 얼굴 연조직에 대한 효과를 평가한 연구들을 살펴보면, 중안면부의 전방 이동, 하안면부의 후하방 이동, 오목한 측모의 개선, 상하순 입술 위치의 개선, 입술 폐쇄의 향상 등이 보고되었다^{6, 16~18)}.

그러나 상악 전방견인 후 얼굴 연조직의 변화에 대한 이전의 연구들은 대부분 측모두부계측방사선사진을 이용한 2차원적인 평가들이었다^{6, 16~18)}. 최근들어 기술의 발전으로 cone-beam computerized tomography(CBCT), 또는 3차원 스캐너를 이용하여 채득한 얼굴 영상에서 3차원적으로 계측 분석하는 연구들이 교정 영역에서도 점차 소개되고 있다^{19~22)}. 그러나 상악 전방견인 후 얼굴 연조직의 변화를 3차원적으로 분석한 연구는 아직 거의 없는 실정이다. 최근 상악 전방견인 치료 효과에 대해서 CBCT를 통해 경조직과 연조직의 변화를 평가한 연구가 보고되었는데^{4, 15)}, 그러나 그 연구에서 치료에 사용한 장치는 전통적으로 많이 사용해 왔던 RME와 facemask 장치의 조합이 아니라, 상악과 하악에 각각 식립한 miniplate와 III급 고무줄을 이용한 치료였기 때문에 결과가 약간 상이할 수 있다. 게다가 그 연구들은 얼굴 연조직에서 구체적인 계측점을 설정하지 않았고, 단지 개략적인 얼굴의 변화 양상만을 관찰하였기 때문에, 구체적으로 어떤 부위가 얼마나 변화하였는지를 알기 어렵다. 또 다른 연구에서 상악 전방견인 치료 후 얼굴 연조직의 변화를 3차원 스캐너를 이용하여 평가한 연구도 있었는데²³⁾, 그 연구는 구순구개열 환자를 대상으로 하였기 때문에 일반적인 III급 부정교합 환자와 연조직의 형태나 치료에 대한 반응이

다를 수 있다.

본 연구의 목적은 3차원 얼굴 스캔 영상을 이용하여 상악 전방견인 치료 후의 얼굴 연조직의 변화를 3차원적으로 평가하는 것이었고, 구내장치로 RME를 사용한 군과 miniplate를 사용한 군을 비교 평가하였다.

II. 재료 및 방법

연구재료

본 연구는 강릉원주대학교 치과병원 치과교정과에서 상악 전방견인 치료를 받은 환자들의 치료 전(T1)과 치료 후(T2) 3차원 얼굴 스캔 자료를 이용하였다. 샘플은 총 13명(남 6명, 여 7명, 나이 8.9 ± 2.2 세)이었고, 13명 중에서 구내 고정원으로 RME를 사용한 환자는 8명(남 3명, 여 5명, 나이 7.8 ± 2.0 세), miniplate를 고정원으로 사용한 환자는 5명(남 3명, 여 2명, 나이 10.6 ± 1.0 세)이었다. 환자들의 치료 전 상태는 모두 III급 구치관계, 전치부 반대교합이었고, 상악의 후퇴에 따른 오목한 측면 얼굴을 보였다. 환자들의 평균 ANB 각은 -2.1° , FMA 각은 25.5° 였다.

환자들의 성별, 나이, 골격 형태, 치료기간, 치료 전후 스캔 영상의 기간을 구내장치의 종류에 따라 구별하여 Table 1에 요약하였다. 치료 전의 골격적인 형태는 RME 군과 miniplate 군간에 차이가 없었지만, miniplate 군의 평균 나이가 더 많았고, 치료기간도 조금 더 오래 걸렸다.

상악 전방견인 치료의 내용을 간략히 설명하면 다음과 같다. RME 군에서 RME 장치는 구치부 바이트 블록(bite block), 견치 또는 유견치 부위에 구외견인을 위한 고리(hook)로 구성된 장치였고, 환자들의 측방치군에 접착 하였다(Fig. 1). Miniplate는 이전에 보고된 것과 유사한 방식으로 식립하였다^{10, 11}. 간략히 설명하면 miniplate를 양측 관골하능 부위(infrazygomatic area)에 식립하고, 구강내로는 견치 또는 유견치 부위로 노출시켜 구외견인을 위한 고리(hook) 모양으로 다듬었다. 상악 견인은 수술 후 4주 후부터 약 300cN의 힘을 적용하였고, 하루에 14시간이상 착용하도록 지시를 하였다. 상악 전방견인의 평균 치료기간은 8.5개월, 3D 얼굴 스캔영상의 촬영 기간은 평균 10.5개월 이었다. 본 연구와 관련하여 환자 및 보호자의 서면동의 및 임상시험윤리위원회의 사전 승인을 받았다(IRB 2010-1-7).

Table 1. Summary for the age, duration of treatment, duration of 3D record, and skeletal patterns of the patients

	Total (n=13)		RME (n=8)		Miniplate (n=5)		P ^a	sig
	Mean	SD	Mean	SD	Mean	SD		
Age (yr)	8.9	2.2	7.8	2.0	10.6	1.0	0.040	*
Duration of treatment (mo)	8.5	1.9	7.5	1.4	10.2	1.3	0.010	*
Duration of 3D record (mo)	10.5	2.2	9.4	1.7	12.4	1.7	0.010	*
SNA (°)	78.9	3.1	78.7	1.8	79.3	4.8	0.558	ns
SNB (°)	81.0	3.8	80.2	2.5	82.2	5.5	0.661	ns
ANB (°)	-2.1	1.9	-1.6	1.5	-3.0	2.3	0.242	ns
FMA (°)	25.5	4.6	25.5	5.4	25.6	3.3	0.883	ns

^aMann-Whitney U-test; *P<0.05; ns, not significant.

SNA, sella-nasion-A point angle; SNB, sella-nasion-B point angle; ANB, A point-nasion-B point angle; FMA, Frankfurt horizontal plane-mandibular plane angle.

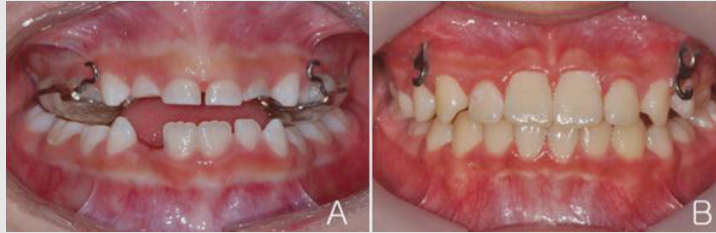

Fig. 1. Two types of intraoral appliances for the maxillary protraction. (A) Bonded type rapid maxillary expander (RME), and (B) miniplates which were placed infrazygomatic crest area.

두부계측방사선사진 분석

두부계측방사선사진은 CX-90SP(Asahi Roentgen Ind., Kyoto, Japan)를 이용하여 통법대로 습관성 교합위(habitual occlusion)와 자연스러운 두부 자세에서 촬영하였다. 상하악의 전후방적 수직적 변화를 간략히 살펴보고자 8개의 계측점, 3개의 수평평면을 이용하여 SNA, SNB, ANB, FMA (Go-Me to FH plane) 각도와, FH 평면에 수직인 기준선에 대한 A point까지의 거리(A-N \perp FH plane)를 계측하였다. 환자들이 초기 혼합치열기 환자로 영구 전치가 맹출하지 않았거나 맹출 중인 환자들이 다수 포함되어 있어 전치에 대한 계측은 실시하지 않았다.

3차원 얼굴 스캔, 영상의 중첩, 기준평면, 계측점 설정

3차원 얼굴 영상은 광학 스캐너인 Rexcan III 3D scanner(Solutionix Corp., Seoul, Korea)를 이용하여 채득하였다. 스캔 장비는 두 개의 카메라(해상도, 80 mega pixel)와, 광원으로 250W 할로겐 램프로 구성되어 있다. 카메라는 4가지 모드로 조절이 되는데, 피사체까지 거리를 1340mm, 스캔 영역을 549 mm로 셋팅하였고, 스캔 시간은 0.7초 이었다. 환자는 직립된 자세로 편안하게 의자에 앉고, 입술의 긴장을 풀고 가볍게 접촉을 하며, 눈은 감은 상

태로 하고 촬영하였다. 얼굴 영상에 음영이 생기는 부분을 최소화 하기 위해 스캐닝은 눈 높이에서 정면, 좌측, 우측, 머리보다 하방에서 정면, 좌측, 우측 총 6회 실시하였다. 6장의 영상은 ezScan software (Solutionix Corp., Seoul, Korea)를 이용하여 하나의 3D 얼굴 영상으로 병합 하였다.

3D 얼굴 영상은 stereolithography(STL) 파일 포맷으로 변환한 후, RapidForm XOR/RED ESIGN 3(INUS Technology Inc., Seoul, Korea)을 이용하여 치료 전후 영상의 중첩과 계측을 실시하였다. 계측을 위한 기준평면을 동일하게 설정하기 위해 치료 전 후 영상을 중첩하였다. 중첩과정은 두 단계로 이루어졌다. 첫 번째 단계는 점을 이용한 중첩으로 양측 눈의 외안각, 내안각, 연조직 nasion 점으로 총 다섯 개의 점을 사용하였다. 두 번째 단계 중첩은 소프트웨어가 수학적으로 두 영상의 가장 유사한 알고리즘을 찾아 중첩시키는 방식인 최적중첩법(best-fit method)이며, 사용한 기준 부위는 연조직 nasion을 포함한 이마 부위로 설정하였다(Fig. 2).

3차원적인 계측을 위해 치료 전 영상에서 연조직 nasion(N')을 원점(0, 0, 0)으로 하는 3개의 기준평면들을 구축하였다. 수평 평면(horizontal plane)은 양측 외안각(exocantion)과 좌측 이주(tragus)를 지나는 평면을 7° 하방으로 내린 후, N'을 지나도록 평행 이동하였다. 시상평면(sagittal plane)은 수평 평면에 직각이며, N'과 양측 외안각의 중점을 지나도록 설정하였다. 관상평면(coronal plane)은 두

평면에 직각이면서 N' 을 지나는 평면으로 설정하였다 (Fig. 3).

이번 연구에서 사용한 연조직 계측점은 이전 문헌들에서 소개되었던 계측점들로서^{19, 22)}, Fig. 4에 설명한

바와 같이 정중선에서 7개, 양측성 계측점 4개, 총 15개의 계측점을 사용하였다. 이번 연구에서 새로 추가한 계측점은 연조직 zygoma(Zy)이며, 이 계측점의 위치는 관상평면상에서 외안각(exocanthion)과 구

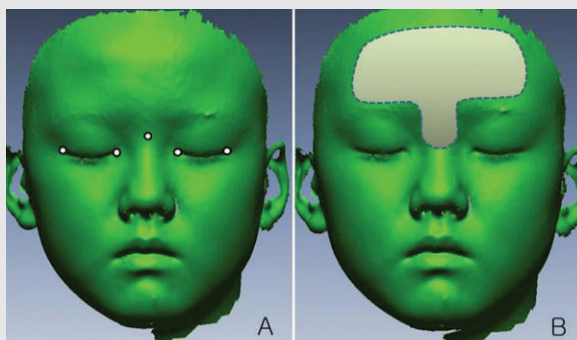


Fig. 2. Superimposition method for the 3D images.
 (A) Initial point registration using both exocanthion, both eodocanthion, and soft tissue nasion.
 (B) Final surface registration using the forehead area including soft tissue nasion.

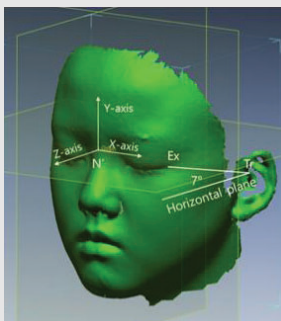


Fig. 3. Reference planes used in this study. Horizontal plane was constructed by rotating downward the exocanthion-tragus plane. Soft-tissue nasion was used as the origin (0, 0, 0).

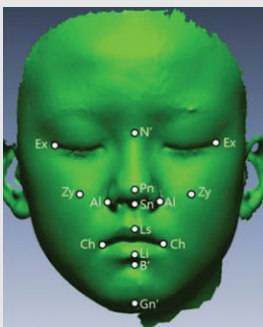


Fig. 4. Soft tissue landmarks used in this study. N' (soft-tissue nasion); Ex (exocanthion); Zy (zygomatic point); Al (nasal ala); Pn (pronasale); Sn (subnasale); Ls (labrale superior); Li (labrale inferior); Ch (cheilion); B' (soft-tissue B-point); Gn' (soft-tissue gnathion).

각부(cheilion)를 연결한 선의 중점으로 정의하였다. 한 명의 조사자가 모든 중첩, 기준평면설정, 계측과정을 시행하였고, 계측점들과 세 개의 기준평면과의 직선 거리를 통해 치료 후 변화를 전후방, 수직, 횡적으로 평가하였다. 치료 전후 변화(T2-T1)에서 양(positive)의 값은 전방, 상방, 좌측 방향으로의 변화를 의미한다. 모든 측정은 1주 간격으로 2회 실시하였고, 2회 측정치의 평균값으로 통계처리를 실시하였다. 반복 계측의 method error (Dahlberg's formula, $\text{method error} = \sqrt{\sum d^2 / 2n}$, d는 반복 계측의 차이 값, n은 샘플 수)는 원점을 제외한 총 87개의 계측치에 대해서 평균 0.55mm를 보여주었고, 최소값은 상순에서 0.06mm(Ls, Z-axis), 최대값은 연조직 gnathion에서 1.32mm(Gn', X-axis) 이었다.

통계처리

샘플 수가 많지 않으므로 비모수적 검정을 시행하였다. 치료 전후 변화를 평가하기 위하여 Wilcoxon signed-rank test를 시행하였다. 그리고, 변화량에 있어서 RME 군과 miniplate 군간에 차이가 있는지를 비교하기 위하여 Mann-Whitney U-test를 시행하였다. 통계 검정은 SPSS software

(PASW Statistics 18.0; IBM Co., Armonk, NY, USA)를 이용하였고, 유의수준은 0.05로 설정하였다.

Ⅲ. 결과

평균 8.5개월의 상악 전방견인 치료에 의해, 12명의 환자들은 전치부 반대교합이 개선되었고, 한명은 절단교합까지 개선이 되었다. Table 2는 치료 전후 경조직의 변화를 두부계측방사선사진 분석으로 요약한 것이다. 치료 후 평균 SNA 각은 두 그룹 모두 2.2° 증가하였고, A point는 수직 기준선으로부터 RME 군에서 2.9mm, miniplate 군에서 2.1mm 증가하여 상악의 전방이동이 관찰되었다. 하악은 SNB 각에서 두 군에서 각각 -2.9°, -1.8° 감소하였고, FMA 각은 두 군 모두 1.2° 증가하여, 하악의 후하방 회전 경향이 관찰되었다. 경조직 변화에서 군간 차이는 관찰되지 않았다.

Table 3은 치료 후 연조직의 변화를 3D 얼굴 스캔 영상으로 분석한 것이다. 코 주변 계측점들(Pn, Sn, Al)에서 두 군 모두에서 전방으로의 유의한 변화가 관찰되었다. RME 군에서 Pn, Sn, Al은 각각 평균 1.1mm, 1.5mm, 1.6mm 전방이동 되었다.

Table 2. Hard-tissue changes (T2-T1) after maxillary protraction in RME and miniplate group

Variables	RME				Miniplate					
	Mean	SD	P ^a	sig	Mean	SD	P ^a	sig	P ^b	sig
△ SNA (°)	2.2	1.1	0.012	*	2.2	1.1	0.043	*	1.000	ns
△ SNB (°)	-2.9	1.3	0.012	*	-1.8	1.4	0.078	ns	0.305	ns
△ ANB (°)	5.2	1.8	0.012	*	3.9	1.0	0.043	*	0.306	ns
△ FMA (°)	1.2	1.6	0.063	ns	1.2	1.5	0.225	ns	0.941	ns
△ A-N⊥FH (mm)	2.9	2.3	0.012	*	2.1	1.1	0.043	*	0.558	ns

^aWilcoxon signed-rank test; ^bMann-Whitney U-test

*P<0.05; ns, not significant

SNA, sella-nasion-A point angle; SNB, sella-nasion-B point angle; ANB, A point-nasion-B point angle; FMA, Frankfurt horizontal plane-mandibular plane angle; A-N⊥FH, distance from A point to the line passing through nasion and perpendicular to Frankfurt horizontal plane.

Table 3. Soft-tissue changes (T2-T1) after maxillary protraction in RME and miniplate group

Variables	RME				Miniplate				P ^b	sig
	Mean	SD	P ^a	sig	Mean	SD	P ^a	sig		
<i>Antero-posterior</i>										
Δ N'	-0.1	0.3	0.484	ns	-0.2	0.1	0.043	*	0.380	ns
Δ Right Ex	-0.5	1.0	0.208	ns	-1.6	1.6	0.080	ns	0.188	ns
Δ Left Ex	-0.6	1.5	0.161	ns	-1.5	1.5	0.043	*	0.380	ns
Δ Right Zy	0.9	1.2	0.036	*	0.1	0.9	0.686	ns	0.242	ns
Δ Left Zy	0.6	0.9	0.069	ns	-0.3	1.3	0.500	ns	0.188	ns
Δ Pn	1.1	1.0	0.012	*	1.0	0.5	0.043	*	0.770	ns
Δ Sn	1.5	1.4	0.012	*	0.7	0.6	0.043	*	0.107	ns
Δ Right Al	1.6	0.9	0.012	*	0.5	0.8	0.225	ns	0.057	ns
Δ Left Al	1.6	1.6	0.017	*	0.3	1.1	0.686	ns	0.188	ns
Δ Right Ch	0.6	1.8	0.674	ns	-0.8	1.4	0.345	ns	0.306	ns
Δ Left Ch	0.6	2.1	0.575	ns	-1.1	1.2	0.043	*	0.188	ns
Δ Ls	2.2	2.6	0.050	*	1.0	0.9	0.043	*	0.464	ns
Δ Li	-1.0	2.1	0.208	ns	-1.4	1.1	0.080	ns	0.884	ns
Δ B'	-2.2	2.0	0.036	*	-2.2	1.5	0.080	ns	0.661	ns
Δ Gn'	-4.0	2.3	0.012	*	-2.6	2.7	0.080	ns	0.380	ns
<i>Vertical</i>										
Δ N'	-0.3	0.8	0.327	ns	-0.6	1.7	0.345	ns	0.884	ns
Δ Right Ex	-0.5	1.3	0.263	ns	-0.6	0.9	0.225	ns	0.884	ns
Δ Left Ex	-0.3	1.1	0.327	ns	-0.1	1.3	0.893	ns	0.558	ns
Δ Right Zy	-0.7	1.3	0.161	ns	-1.4	1.4	0.043	*	0.464	ns
Δ Left Zy	-0.9	1.4	0.123	ns	-1.3	1.2	0.080	ns	0.306	ns
Δ Pn	-0.8	1.0	0.093	ns	-1.6	0.9	0.043	*	0.107	ns
Δ Sn	-1.0	1.7	0.161	ns	-1.5	0.9	0.043	*	0.661	ns
Δ Right Al	-1.1	1.4	0.069	ns	-1.2	1.4	0.043	*	0.884	ns
Δ Left Al	-1.0	1.6	0.263	ns	-1.4	0.8	0.043	*	0.380	ns
Δ Right Ch	-1.8	2.2	0.093	ns	-2.6	1.8	0.080	ns	0.558	ns
Δ Left Ch	-1.9	2.1	0.069	ns	-2.6	2.0	0.043	*	0.661	ns
Δ Ls	-2.1	2.2	0.036	*	-1.7	1.5	0.043	*	0.558	ns
Δ Li	-2.5	2.9	0.050	*	-2.3	2.0	0.080	ns	0.884	ns
Δ B'	-2.0	3.0	0.093	ns	-2.0	2.0	0.043	*	0.558	ns
Δ Gn'	-4.1	3.4	0.017	*	-2.0	1.7	0.080	ns	0.242	ns
<i>Transverse</i>										
Δ N'	0.1	0.6	0.674	ns	-0.1	0.3	0.500	ns	0.464	ns
Δ Right Ex	-0.8	1.9	0.575	ns	-1.8	1.6	0.080	ns	0.380	ns
Δ Left Ex	0.7	1.8	0.263	ns	1.8	1.2	0.080	ns	0.242	ns
Δ Right Zy	-0.6	1.8	0.484	ns	-1.4	1.5	0.080	ns	0.306	ns
Δ Left Zy	0.9	1.7	0.161	ns	1.7	0.8	0.043	*	0.306	ns
Δ Pn	-0.2	0.8	0.484	ns	0.0	0.5	0.686	ns	0.558	ns
Δ Sn	0.0	0.7	0.889	ns	0.2	0.5	0.686	ns	0.464	ns
Δ Right Al	-0.5	0.7	0.050	*	-0.7	0.5	0.043	*	0.558	ns
Δ Left Al	0.5	0.8	0.093	ns	0.5	0.5	0.080	ns	0.464	ns
Δ Right Ch	-0.4	1.4	0.779	ns	-1.7	1.5	0.043	*	0.057	ns
Δ Left Ch	0.7	3.1	0.575	ns	2.2	1.2	0.043	*	0.242	ns
Δ Ls	0.3	0.5	0.123	ns	0.0	0.5	0.893	ns	0.306	ns
Δ Li	0.3	0.7	0.263	ns	0.2	0.5	0.686	ns	0.661	ns
Δ B'	0.1	0.9	0.779	ns	0.1	0.8	0.893	ns	1.000	ns
Δ Gn'	0.1	1.3	0.889	ns	0.3	1.3	0.686	ns	0.884	ns

^aWilcoxon signed-rank test; ^bMann-Whitney U-test; *P<0.05; ns, not significant

Positive value indicates anterior, superior, and left movement. Negative value indicates posterior, inferior, and right movement.

Miniplate 군에서는 Pn과 Sn이 각각 1.0mm, 0.7mm 전방이동 되었다. 중안면부(Zy)는 RME 군에서는 약간 전방이동(Right Zy, 0.9mm)의 경향이 보였으나, miniplate 군에서는 유의한 변화가 없었다. 입술의 변화는 상순(Ls)은 RME 군에서 2.2mm, miniplate 군에서 1.0mm 전방이동 되었고, 하순(Li)은 유의성은 없었으나 후퇴되는 경향을 보였다. 하악(B', Gn')에서는 두 군 모두 평균적으로 후방이동이 관찰되었고, 특히 RME 군에서는 통계적으로 유의하게 후방이동(B', 2.2mm; Gn', 4.0mm)이 관찰되었다.

수직적인 변화에서는 모든 계측점들이 하방으로 이동된 경향을 보였고, 특히 하악의 계측점들(Li, B', Gn')에서 더 뚜렷한 하방 변화가 관찰되었다. 횡적인 변화에서, 정중 계측점들은 유의한 변화가 없었다. 양측성 계측점들(Ex, Zy, Al, Ch)에서, 우측 계측점들은 더 우측으로, 좌측 계측점들은 더 좌측으로 이동된 공통적인 경향을 보였다. 얼굴 연조직의 변화에 대해서 구내 장치의 종류에 따른 군간 차이는 유의하게 관찰되지 않았다.

Fig. 5는 13명 환자들의 얼굴 영상에 대하여 치료 전 후 중첩 영상을 color coding으로 보여주고 있다. 따뜻한 색상(빨간색)은 치료 후 영상이 치료 전 영상보다 더 전방에 위치하는 부분을 의미하고, 차가운 색상(파란색)은 더 후방에 위치하는 부분을 의미한다. 전반적으로 중안면부, 코, 상순은 돌출된 모습이고, 하순, 하악, 안와 주변은 후퇴된 모습을 보여주고 있다.

IV. 고찰

얼굴은 3차원적인 구조물이고, 환자는 주로 측면 보다 정면과 45° 각도로 본인의 얼굴을 관찰하기 때문에, 단순히 측면에서의 2차원적인 변화 외에도 3차원적인 변화를 평가하는 것이 필요하다. 얼굴 연조직의 3차원적인 평가는 CBCT, 또는 레이저나 가시광선을 이용한 3차원 스캔을 통해 만들어진 디지털 영상을 이용하여 수행되어왔다. CBCT는 경조직과 연조직을 같이 분석 평가할 수 있는 장점도 있으나, 방사선 노출

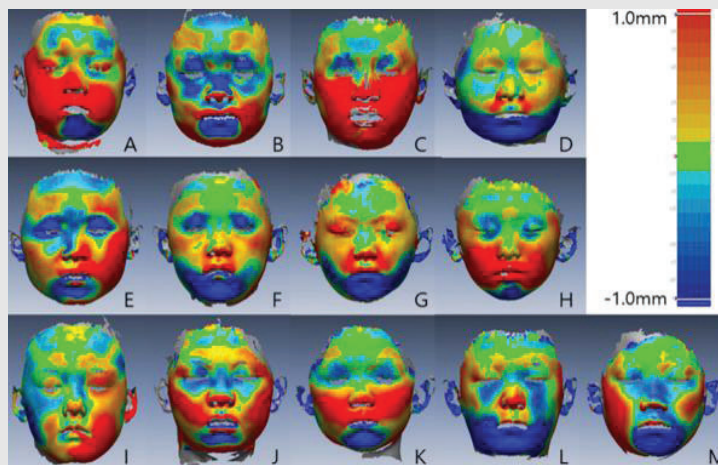


Fig. 5. Color coding images after superimposition of the pretreatment and posttreatment images of RME group (A to H) and miniplate group (I to M). Red color indicates more protracted area, and blue color indicates more retracted area on the posttreatment image compare to the pretreatment image.

에 따른 위험으로 잦은 평가가 어렵다는 점, 촬영 시 환자의 움직임 최소화 하기 위해 이마나 턱받침을 사용하는 장비에서는 연조직이 왜곡된다는 문제를 갖고 있다. 3D 스캔 영상은 방사선 노출의 위험이 없으므로 주기적인 촬영과 평가가 가능하다는 점이 가장 큰 장점이다. 본 연구에서 사용된 광학 스캐너(optical scanner)의 스캔 시간은 0.7초 이므로 CBCT의 스캔 시간보다 확실히 짧아서 스캔 중 환자의 움직임에 따른 정확성의 감소 우려가 덜하다는 것도 장점이 될 수 있다. 그러나 3차원적인 영상을 얻으려면 여러 번의 스캔이 필요하고, 본 연구에 사용된 얼굴 영상은 6번의 스캔 후 정합 과정을 통해 얻어진 것이며, 정합 과정에서의 오류 가능성을 내포하고 있다.

3차원 스캔 영상을 이용한 계측의 정확도와 재현성에 대한 이전의 연구를 살펴보면, Kusnoto와 Evans(2002)는 레이저 스캐너(laser scanner)를 이용하여 생성한 얼굴 영상의 계측 정확도(accuracy)를 조사하였고, 21개의 거리 계측에서 평균 1.2mm의 정확도를 보고하며, 임상과 연구 분야에서 다양한 응용 가능성이 있다고 하였다²⁴⁾. Ghoddousi 등(2007)은 직접 실물 계측한 것과, 3차원 영상, 2차원 영상을 계측한 것을 비교하여, 3차원 스캔 영상이 임상적으로 사용하기에 충분한 정확성과 재현성이 있다고 보고하였다²⁵⁾. 또, Plooij 등(2009)도 3차원 얼굴 영상의 반복 계측에 따른 재현성 연구에서 평균적으로 매우 높은 조사자 내 재현성(ICC=0.97)과 조사자 간 재현성(ICC=0.94)을 보고하였다²⁶⁾. 본 연구에 사용된 광학 스캐너(optical scanner)의 정확도는 제조사에 따르면 렌즈의 세팅 방식에 따라 0.01~0.05mm 라고 하였다. 하지만, 인체 계측에서는 재현성(reliability) 있게 계측점을 인식(identification)할 수 있는가 하는 것도 중요한 요소이다. 더구나 본 연구의 얼굴 영상은 stereo photogrammetric 영상^{25, 26)}과 달리 실제 얼굴의 색상이 반영되지 않고 눈을 감고 있는 영상이므로 특

히 눈 부위의 계측점 인식에 차이가 발생할 수 있었다. 본 연구의 외안각(exocanthion)에 대한 반복 계측의 method error는 평균 0.56mm(0.36~0.79mm)였고, 이는 전체 계측치에 대한 평균 method error 0.55mm와 거의 차이가 없었다. 한편 상순의 Ls가 재현성이 우수하게 나온 것은 Ls가 날카롭고 윤곽이 뚜렷한 부위의 계측점이기 때문으로, 반대로 Gn'의 재현성이 부족하게 나온 것은 Gn'이 편평한 면 위에 있는 계측점이기 때문으로 해석할 수 있고, 임상가나 연구자는 계측점의 이 같은 특징을 고려해야 할 것이다.

이번 연구에서 이마 부위를 기준으로 중첩을 한 이유는, 첫 째 이마 부위가 상악 전방견인 치료에 의한 영향을 상악과 하악에 비해 덜 받을 것으로 판단하였기 때문이다. 이전의 연구들 중에서 치료 전후 얼굴 영상을 이마를 기준으로 중첩한 연구들이 있었는데, 치료법은 악교정 수술이었고^{20, 22)}, 이마는 치료에 의해 직접적인 영향을 받지 않는 부위였다. 둘째 두개저가 상악과 하악보다 성장이 일찍 종료하므로 이 시기에 성장으로 인한 변화가 적어서 이마가 중안면과 하안면 부위보다 더 안정적이라고 생각했기 때문이다. 성장기 아동에 대한 상악전방견인 치료를 시행한 Heymann 등(2010)과 Nguyen 등(2011)은 치료 전 후 3D CBCT 이미지를 전두개와(anterior cranial fossa) 내측면을 기준으로 중첩을 시행하였는데^{14, 15)}, 이 부위는 이마와 가까운 구조물이다. 반면 Kau 와 Richmond(2008)는 12세에서 14세 아동의 얼굴 변화를 3차원 얼굴 영상을 중첩하는 방법으로 평가하였는데, 중첩한 부위는 이마 대신 좌우 내안각(endocanthion), 코끝, 좌우 구각(cheilion) 부위를 1차 중첩의 기준점으로 삼고, 그 다음 얼굴 전체를 best-fit method로 중첩하였다²⁷⁾. 그러나 이 시기는 코끝과 입술 부위의 연조직의 성장이 활발한 시기이기 때문에, 코와 입술을 이용한 중첩은 연구 결과에 상당한 영향을 주었을 것으로 생각한다. 이마가 상악

이나 하악에 비해 성장에 대해 안정적이긴 하지만, 사춘기 전 시기에서 Class III 아동의 전두개저의 길이 성장은 연간 0.5mm 정도 증가하는 것으로 보고되어²⁸⁾, 이마 부위도 완벽하게 안정된 부위라고 할 수는 없다. 따라서 비록 이마 부위의 증첩이 본 연구에서는 최선이었다고 하더라도, 성장기 아동에서 이마를 기준으로 한 얼굴 증첩은 비교적 단기간의 치료 효과를 보는 경우로 국한 될 필요가 있고, 장기간의 변화에 대한 관찰 시 이마를 기준 부위로 삼는 것에 대한 타당성은 추가 연구가 필요하다.

상악 전방견인 치료 후 연조직의 변화를 평가한 이전의 두부계측방사선사진 연구들을 살펴보면, 대부분 공통적으로 얼굴의 중안면부의 전방이동, 하안면부의 후방 및 하방이동, 하안면고경의 증가, 오목한 측모에서 볼록한 측모로 변화, 상순의 돌출과 하순의 후퇴로 인한 입술 위치의 개선 등이 보고되었다^{6, 16-18)}. 상악 전방견인 치료 후 얼굴 연조직에 대한 3차원적 연구는 그리 많지 않다. Heymann 등(2010)과 Nguyen 등(2011)은 각각 6명, 25명의 III급 부정교합 아동에서 상악과 하악에 식립된 miniplate와 구내 III급 고무줄을 이용하여 상악 전방견인 치료를 하고, CBCT를 통해 경조직과 연조직의 변화를 평가하였다^{14, 15)}. Heymann 등(2010)은 상순과 비부에서 다양한 정도의 전방이동이 있었다는 정도의 간략한 결과를 보고하였고¹⁴⁾, Nguyen 등(2011)은 상순에서 평균 3.98mm, 코끝에서 3.82mm 전방이동이 있었다고 보고하였다¹⁵⁾. 본 연구는 이전의 두부계측방사선사진을 이용한 2차원적인 평가 결과를 대부분 재확인 할 수 있었다. 즉, 중안면부(Zy, Al)와 코(Pn Sn)의 전방이동, 상순(Ls)의 전진, 하순(Li)의 후퇴, 하악(B', Gn')의 후퇴가 관찰되었고, 치료 후 모든 연조직 계측치가 하방으로 변화되어 얼굴 고경의 증가가 있었다고 해석할 수 있다(Table 3). 구체적으로 코 끝(Pn) 부위는 RME 군과 miniplate 군에서 각각 1.1mm, 1.0mm 전진하였고, 코 하부(Sn)의 전진 양은 RME

군과 miniplate 군에서 각각 1.5mm, 0.7mm 였다. 우리 연구와 이전의 연구에서 연조직의 변화량이 다양하게 나타나는 이유는 환자의 부정교합 상태와 그로 인한 치료 기간이 환자마다 다르고, 연령이나 환자의 협조도, 치료에 사용된 장치 등 치료 결과에 영향을 주는 요소가 연구자마다 다를 것이기 때문이다.

흥미로운 것은 치료 전후 영상을 중첩한 그림에서(Fig. 5), 일부 환자는 치료 후에 중안면부가 돌출되지 않았거나 오히려 더 후퇴한 것처럼 보이고(Fig. 5B, 5M), 또 일부 환자는 치료 후에 하안면부가 더 돌출된 것처럼 보인다(Fig. 5C, 5I). 이는 상악 전방견인 치료에 따른 일반적인 경조직의 변화, 즉 상악의 전방이동, 하악의 후하방 이동과는 상반되는 결과이다. 이런 결과가 나온 것은 스캔 영상물의 정확도 부족 또는 성장 중 이마 부위의 변화로 인한 증첩의 오류를 생각해 볼 수 있고, 또는 치료에 따른 경조직의 변화와는 별개로 연조직 자체의 성장으로 인한 변화 또는 체중의 변화와 연관된 두께 변화로 해석해 볼 수 있다.

이전의 연구에 따르면, miniplate 군의 경우 치아를 고정원으로 한 RME 군에 비해 측방치군의 근심이동과 수직적 정출이 더 적게 관찰되었고, 악골의 변화에서는 miniplate 군이 더 많은 상악의 전방이동을 보여 주었다¹²⁾. 그러나 본 연구에서는 두 군간에 악골의 변화에서 유의한 차이를 보여주지 않았는데, 그 이유는 miniplate 군의 평균 나이(10.6 ± 1.0 세)가 RME 군의 평균 나이(7.8 ± 2.0)보다 더 많아서 상악 전방견인 치료에 더 불리한 조건이었기 때문으로 해석할 수 있다. 한편 본 연구에서 상악 전방견인 시 구내 장치로서 RME를 사용한 것과 miniplate를 사용한 것에서 연조직의 변화는 유의한 차이를 보여주지 않았다. 이는 치료 후 상하악 경조직의 변화에서 RME 군과 miniplate 군간에 유의한 차이가 없었던 것 때문으로 해석할 수 있다. 연조직의 변화는 경조직의 변화에 대해 반응성으로 나타나는데, 그 정도는 연구자마다 다양하게 보고되고 있다. Ngan 등(1996)은 두부

계측방사선사진 연구를 통해서 RME와 facemask를 이용한 치료 후 상악의 전방이동에 대해 연조직은 50~79%, 하악의 후하방 회전에 대해 연조직은 71~81% 따라가는 것으로 보고하였다¹⁶⁾. 본 연구에서 A point와 가장 가까운 코 하부(Sn)의 전진 양은 RME 군과 miniplate 군에서 각각 평균 1.5mm, 0.7mm였고, 경조직 대비 연조직의 반응으로 계산하면 각각 51.7%, 33.3% 였다. 그러나 경조직의 변화에 대한 연조직의 반응은 연조직의 두께나 조성, 근긴장의 정도 등의 영향도 받을 것이므로, 환자마다 더 다양하게 나타날 것이라고 생각하며, 이에 대해서는 추가적인 연구가 필요하리라 사료된다.

이전의 연구에서 언급되지 않았던 횡적인 변화에 있어서, 눈, 코, 입 부위에서 두 군 모두 공통적으로 횡적 폭경의 증가가 관찰되었다. 이런 횡적 폭경의 증가는 상악 전방견인 치료에 의해 단기간에 상악이 전방으로 이동하고 하악이 후하방 회전하면서 그 반응성으로 얼굴 연조직이 측방으로 신장된 결과라고 해석할 수도 있지만, 그 증가한 양이 작아서 단순한 자연적인 횡적 성장의 결과일 수도 있다. 이번 연구에서는 윤리적인 측면 때문에 III급 부정교합을 치료하지 않고 관찰만 시행한 대조군이 없었기 때문에, 성장에 의한 변화와 치료에 의한 변화를 구별할 수 없었다. 한편, RME 군에서는 총 8명의 환자 중에서 5명의 환자들이 상악 확장을 시행하여 평균 3.4mm(2.5~6.0mm)의 확장을 시행하였다. 그럼에도 불구하고 비록 유의성 있는 차이는 아니지만, RME 군이 miniplate 군보다 입술 부위의 횡적 확장이 더 적은

것으로 보아 이번 연구에서 상악 확장으로 인한 입술의 폭경에 대한 효과는 미미했던 것으로 생각한다. 그러나 이번 연구에서는 상악의 확장 양이 많지 않았기 때문에, 추 후 상악 확장에 따른 코와 입술의 횡적 변화에 관한 추가 연구가 필요하다. 또 성장기 아동에서 코와 입술 등을 포함한 얼굴 연조직에 대한 다양한 성장 연구가 필요하며, 비침습적인 3차원 얼굴 스캔 방법이 큰 도움이 될 수 있으리라 생각한다.

V. 결론

3차원 얼굴 영상을 이용하여 상악 전방견인 치료 환자의 치료 전후 연조직의 변화를 평가할 수 있었으며 치료에 따른 변화는 아래와 같이 요약할 수 있다.

전후방적으로 관골 주변, 코와 코 주변, 상순이 전진되었고, 하순과 하악이 후퇴되었다.

수직적으로 모든 계측점들은 하방 변위되었고, 특히 하악의 하방 변위가 더 뚜렷하였다.

횡적으로 정중 계측점들은 측방 변위가 거의 없었고, 양측성 계측점들은 모두 외측으로 변위되었으며, 그 양은 외안각, 중안면부, 비부, 입술에서 거의 비슷하였다.

상악 전방견인 치료 후 얼굴은 치료 전 얼굴에 비해 수직적, 횡적으로 크기가 약간 증가되었고, 측면에서 더 볼록한 얼굴 형태로 변되었으며, 변화량은 RME 군과 miniplate 군 사이에 유의한 차이가 없었다.

참고 문헌

1. Choi HJ, Kim JY, Yoo SE, Kwon JH, Park K. Cephalometric characteristics of Korean children with Class III malocclusion in the deciduous dentition. *Angle Orthod.* 2010;80(1):86-90.
2. Chatzoudi MI, Ioannidou-Marathiotou I, Papadopoulos MA. Clinical effectiveness of chin cup treatment for the management of Class III malocclusion in pre-pubertal patients: a systematic review and meta-analysis. *Prog Orthod.* 2014;15:62.
3. Baik HS. Clinical results of the maxillary protraction in Korean children. *Am J Orthod Dentofacial Orthop.* 1995;108(6):583-92.
4. Kapust AJ, Sinclair PM, Turley PK. Cephalometric effects of face mask/expansion therapy in Class III children: a comparison of three age groups. *Am J Orthod Dentofacial Orthop.* 1998;113(2):204-12.
5. Merwin D, Ngan P, Hagg U, Yiu C, Wei SH. Timing for effective application of anteriorly directed orthopedic force to the maxilla. *Am J Orthod Dentofacial Orthop.* 1997;112(3):292-9.
6. Nartallo-Turley PE, Turley PK. Cephalometric effects of combined palatal expansion and facemask therapy on Class III malocclusion. *Angle Orthod.* 1998;68(3):217-24.
7. Ngan P, Hagg U, Yiu C, Merwin D, Wei SH. Treatment response to maxillary expansion and protraction. *Eur J Orthod.* 1996;18(2):151-68.
8. Ngan P, Yiu C, Hu A, Hagg U, Wei SH, Gunel E. Cephalometric and occlusal changes following maxillary expansion and protraction. *Eur J Orthod.* 1998;20(3):237-54.
9. Westwood PV, McNamara JA, Jr, Baccetti T, Franchi L, Sarver DM. Long-term effects of Class III treatment with rapid maxillary expansion and facemask therapy followed by fixed appliances. *Am J Orthod Dentofacial Orthop.* 2003;123(3):306-20.
10. Cha BK, Lee NK, Choi DS. Maxillary protraction treatment of skeletal Class III children using miniplate anchorage. *Korean J Orthod.* 2007;37(1):73-84.
11. Cha BK, Choi DS, Ngan PW, Jost-Brinkmann PG, Kim SM. Maxillary protraction with miniplates providing skeletal anchorage in a growing Class III patient. *Am J Orthod Dentofacial Orthop.* 2011;139(1):99-112.
12. Cha BK, Ngan PW. Skeletal anchorage for orthopedic correction of growing Class III patients. *Semin Orthod.* 2011;17(2):124-37.
13. Kircelli BH, Pektas ZO. Midfacial protraction with skeletally anchored face mask therapy: a novel approach and preliminary results. *Am J Orthod Dentofacial Orthop.* 2008;133(3):440-9.
14. Heymann GC, Cevidanes L, Cornelis M, De Clerck HJ, Tulloch JF. Three-dimensional analysis of maxillary protraction with intermaxillary elastics to miniplates. *Am J Orthod Dentofacial Orthop.* 2010;137(2):274-84.
15. Nguyen T, Cevidanes L, Cornelis MA, Heymann G, de Paula LK, De Clerck H. Three-dimensional assessment of maxillary changes associated with bone anchored maxillary protraction. *Am J Orthod Dentofacial Orthop.* 2011;140(6):790-8.
16. Ngan P, Hagg U, Yiu C, Merwin D, Wei SH. Soft tissue and dentoskeletal profile changes associated with maxillary expansion and protraction headgear treatment. *Am J Orthod Dentofacial Orthop.* 1996;109(1):38-49.
17. Kilicoglu H, Kirlic Y. Profile changes in patients with class III malocclusions after Delaire mask therapy. *Am J Orthod Dentofacial Orthop.* 1998;113(4):453-62.
18. Kilic N, Catal G, Kiki A, Oktay H. Soft tissue profile changes following maxillary protraction in Class III subjects. *Eur J Orthod.* 2010;32(4):419-24.
19. Baik HS, Jeon JM, Lee HJ. Facial soft-tissue analysis of Korean adults with normal occlusion using a 3-dimensional laser scanner. *Am J Orthod Dentofacial Orthop.* 2007;131(6):759-66.
20. Baik HS, Kim SY. Facial soft-tissue changes in skeletal Class III orthognathic surgery patients analyzed with 3-dimensional laser scanning. *Am J Orthod Dentofacial Orthop.* 2010;138(2):167-78.

참고 문헌

21. Hwang HS, Yuan D, Jeong KH, Uhm GS, Cho JH, Yoon SJ. Three-dimensional soft tissue analysis for the evaluation of facial asymmetry in normal occlusion individuals. *Korean J Orthod*. 2012;42(2):56-63.
22. Lee JH, Choi DS, Cha BK, Park YW, Jang I. Three-dimensional Assessment of Facial Soft Tissue after Orthognathic Surgery in Patients with Skeletal Class III and Asymmetry. *Journal of Korean Association of Maxillofacial Plastic and Reconstructive Surgeons*. 2013;35(6):360-7.
23. Sade Hoefert C, Bacher M, Herberts T, Krimmel M, Reinert S, Goz G. 3D soft tissue changes in facial morphology in patients with cleft lip and palate and class III mal occlusion under therapy with rapid maxillary expansion and delaire facemask. *J Orofac Orthop*. 2010;71(2):136-51.
24. Kusnoto B, Evans CA. Reliability of a 3D surface laser scanner for orthodontic applications. *Am J Orthod Dentofacial Orthop*. 2002;122(4): 342-8.
25. Ghoddousi H, Edler R, Haers P, Wertheim D, Greenhill D. Comparison of three methods of facial measurement. *Int J Oral Maxillofac Surg*. 2007;36(3):250-8.
26. Plooij JM, Swennen GR, Rangel FA, Maal TJ, Schutyser FA, Bronkhorst EM, et al. Evaluation of reproducibility and reliability of 3D soft tissue analysis using 3D stereophotogrammetry. *Int J Oral Maxillofac Surg*. 2009;38(3):267-73.
27. Kau CH, Richmond S. Three-dimensional analysis of facial morphology surface changes in untreated children from 12 to 14 years of age. *Am J Orthod Dentofacial Orthop*. 2008;134(6):751-60.
28. Deguchi T, Kuroda T, Minoshima Y, Graber TM. Craniofacial features of patients with Class III abnormalities: growth-related changes and effects of short-term and long-term chin cup therapy. *Am J Orthod Dentofacial Orthop*. 2002;121(1):84-92.