

투고일 : 2016. 6. 13

심사일 : 2016. 6. 16

게재확정일 : 2016. 6. 17

투명교정장치의 임상적 한계와 그 해결

선부부치과의원

배기선

ABSTRACT

Clinical limitations and its solutions of the clear overlay appliance treatment

Sun Orthodontic Clinic, Busan
Gi-Sun Bae, DDS, MSD, Ph.D

A clear overlay appliance is a type of a removable appliance made from transparent thermoplastic plastic film that covers the entire dentition to move the teeth. It is one of the most favored orthodontic methods opted for by adult patients; this treatment is esthetic, does not cause discomfort and allows oral hygiene to be easily managed when compared to other conventional fixed treatment methods.

However, the use of clear overlay appliances, such as invisalign or clear aligner, is associated with various clinical challenges. In particular, the appliances require longer treatment periods compared to fixed treatment, and due to the structural characteristics of the appliances, it is difficult to make proper posterior occlusion and certain type of tooth movement, including extrusion, rotation and tip. Thus, the clear overlay appliances are regarded as supplementary appliances by most orthodontists and have been used for simple orthodontic treatments, such as partial anterior alignments or orthodontic relapse cases.

Owing to the remarkable advancement in the field of 3D digital technology over a period of 15 years, the accuracy and convenience of modern clear overlay appliances have continuously improved. Moreover, orthodontic outcomes have also been greatly improved by the introduction of new materials and successful application of various biomechanical methods from conventional orthodontic treatments in the design of clear overlay appliances.

This study investigates the clinical limitations that should be considered during the application of clear overlay appliances and also examines the efforts and methods used to overcome these challenges.

Key words : Clear overlay appliance, Clear aligner, Invisalign, 2D lingual bracket.

Corresponding Author

배기선

선부부치과

(우)47210 부산광역시 부산진구 중앙대로 931 E-mail : subboat@naver.com

I. 서론

투명교정치료(Clear overlay appliance treatment)는 얇고 투명한 열가소성 필름(thermoplastic

film)으로 치아 전체를 감싸는 교정장치(그림 1)를 제작하여 치아들을 동시에 이동시키는 방법으로 장치 자체가 눈에 잘 띄지 않을 정도로 심미적일뿐 아니라 구강 내에 밀착되기 때문에 연조직의 통증이나 발

음 장애를 거의 유발하지 않고, 환자 스스로 언제든지 제거할 수도 있어 구강 위생 관리가 용이하다는 장점 때문에 성인 환자들이 가장 많이 선호하는 교정치료 방법 중의 하나이다.

많은 장점에도 불구하고 기존의 투명교정장치들은 치아이동의 속도가 고정성 교정장치에 비해 현저하게 느리고 장치의 구조적인 특성으로 인해 정출이나 회전, 경사조절 등 일부 형태의 치아 이동이 제대로 일어나지 않을 뿐 아니라 적절한 구치부 교합을 만들기 어렵다는 등 다양한 임상적인 문제점들이 제기되었다^{1~5)}. 따라서 최근까지 많은 임상 의들에 있어 투명교정 장치는 교정치료 이후의 재발이나 전치부 치아들의 부분적인 배열 등 간단한 교정적 문제를 해결하기 위한 보조적 장치 정도로 여겨지는 경우가 많았다.

하지만 최근 15년 동안 인비절라인(Invisalign)과 같은 현대적 투명교정장치들은 치과영역에서의 3D 디지털 기술의 놀라운 발전에 힘입어 장치 제작의 정확성과 편의성을 꾸준히 개선해 오고 있다. 또한 투명 장치 제작에 새로이 개발된 신소재를 도입함은 물론 장치 형태에 있어서도 전통적인 교정치료 영역에서 사용되던 여러 가지 생역학적 기법들을 성공적으로 접목 시킴으로서 실질적인 교정치료능력에 있어서도 상당한 진전을 보이고 있다.

본 연구에서는 투명교정장치를 사용하는데 있어 반

드시 고려해야 할 임상적인 한계점들과 함께 이를 극복하기 위한 여러 가지 방법들과 다양한 시도들을 살펴보고자 한다.

II. 연구방법

투명교정장치의 개발 초기인 2001년부터 현재에 이르기까지 투명교정장치의 특성과 장단점, 이를 이용해서 시행된 다양한 형태의 교정치료의 결과 및 밝혀진 임상적 한계와 문제점들에 대해 보고된 문헌들을 중심으로 고찰을 시행하였다. 특히 기존의 고정성 교정장치를 이용한 치료에 비해 어떠한 부분에서 장단점을 가지는지, 투명교정장치 고유의 구조적인 특성에 의해 발생하는 생역학적 한계는 무엇인지에 대해서 중점적으로 조사해 보았다.

아울러 이러한 투명교정장치의 임상적 문제점들을 해결할 수 있는 방안에 대해서도 실제 임상에서 자주 쓰이는 방법들을 중심으로 살펴 보았다.

III. 연구성적

투명교정장치는 크게 2가지 종류로 구분할 수 있다.

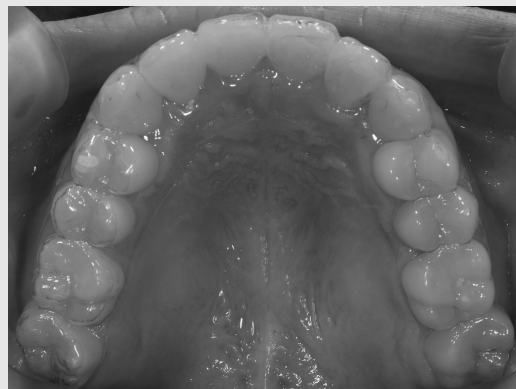
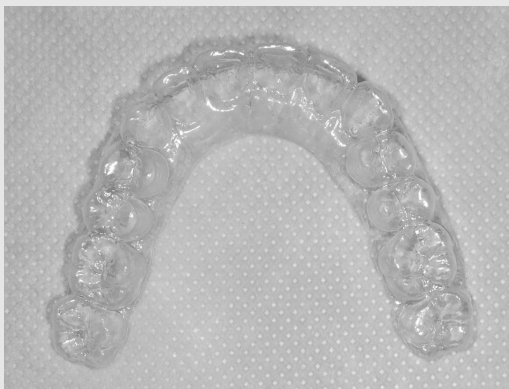
그림 1. 투명교정치료

먼저 환자의 인상을 채득한 후 기공실이나 임상에서 직접 셋업 모델을 제작해서 만드는 클리어 얼라이너(Clear aligner)와 환자의 구강 내 정보를 디지털 3D 모델로 변환 시킨 후 CAD-CAM 및 급속조형기술(Rapid prototyping technology)을 이용해서 제작하는 3D 디지털 얼라이너(3D Digitally manufactured aligner)이다. 각각의 장단점은 다음과 같다.

클리어 얼라이너의 장단점

- 비교적 저렴한 비용으로 짧은 시간 내에 제작이 가능하다
- 매 단계마다 환자의 인상을 새로 채득하므로 환자의 현재 상태에 따라 치아 이동계획을 적절하게 변화시킬 수 있다. 또한 교정치료 도중이라도 필요한 수복치료나 보철치료를 시행할 수 있다.
- 환자 입장에서는 매 단계마다 여러 차례 인상을 채득해야 하는 불편감이 따른다.
- 매 단계 셋업 모델을 만들 때 단계별 치아 이동량이 조금씩 달라질 수 있기 때문에 이동량이 적을 경우 장치가 너무 헐거워 지고 이동량이 많을 경우 과도한 교정력에 따른 동통을 유발할 가능성이 있다.
- 셋업 모델 제작시에 치아 이동을 보조하기 위한 각종 레진 어태치먼트(resin attachment)를 적절하게 사용하기 어렵다.

3D 디지털 얼라이너의 장점 및 단점

- 한 번의 인상 혹은 3D 스캔으로 최종 단계까지의 투명장치를 일괄적으로 제작하기 때문에 인상 채득에 따른 환자 불편감을 최소화할 수 있다.
- 초기 진단 모형에서 최종적인 치료 후 모형까지의 전체 치아 이동량을 셋업 프로그램으로 필요한 단계 수만큼 나눠서 제작하기 때문에 매 단계별 치아 이동량을 정확하게 일치시킬 수 있다.
- 치아 이동양상을 분석할 수 있는 적절한 장비들을

갖춘 투명장치 제작사의 경우는 단계별로 요구되는 치아 이동형태에 따라 레진 어태치먼트들을 다양하게 부착하여 사용할 수 있다.

- 치료 전체에 쓰일 투명장치가 첫 단계부터 일괄적으로 제작되므로 치료 도중 환자의 현재 상태에 따라 치료 계획을 변화시키기 힘들다. 아울러 치료 도중에는 수복치료나 보철치료를 시행할 수 없으며 해당 치료가 필요할 경우에는 새로이 인상을 채득하여 투명장치를 다시 제작해야만 한다⁶⁾.

치과에서 직접 제작한 장치이든 3D 기술로 컴퓨터가 일괄적으로 제작한 장치이든 투명교정장치는 일반적으로 다음과 같은 공통적인 문제점들을 가지고 있다.

투명교정장치의 공통적 문제점

1. 고정성 교정장치에 비해 치료기간이 많이 걸린다
2. 환자의 협조도 및 장착 시간이 치료 결과에 미치는 영향이 크다.
3. 치근 이동이 잘 일어나지 않고 적절한 구치부 교합을 만들기 어렵다.
4. 전치부 배열에서도 회전이나 정출 등 특정 치아 이동이 잘 일어나지 않는다.

IV. 총괄 및 고안

1. 투명교정치료의 임상적인 문제점

투명교정장치는 그 장치의 구조적 특성으로 인해 다음과 같은 몇 가지 근본적인 문제점들을 지니고 있다. 성공적인 투명교정치료를 위해서 임상가는 투명교정장치의 기본적인 특성과 한계를 잘 알고 이를 임상에 적절히 활용하는 것이 무엇보다 중요하다 할 것이다.

- 1) 치료 기간이 많이 걸린다.

임상가를 위한 특집 3

교정용 호선이나 파워 체인(elastic power chain)의 약하고 지속적인 힘으로 치아를 이동시키는 고정성 교정장치에 비해 강한 교정력을 단속적으로 사용할 수 밖에 없는 투명 교정장치는 전체적으로 치아 이동 속도가 느린 편이다⁶⁻⁸⁾(그림 2). 한 가지 두께의 투명교정장치를 사용하는 인비절라인의 경우는 2주에 약 0.25-0.33mm, 얇은 장치와 두꺼운 장치 2종류를 순차적으로 사용하는 클리어 얼라이너는 3주에 약 0.5-0.7mm 정도의 이동량을 기대할 수 있으므로 대략 1mm의 치아이동에 6주에서 8주 가량이 소요되며 이론상으로는 고정성 교정치료에 비해 2배 이상의 치료기간이 걸린다는 것을 의미한다. Crosby 등은 치료 난이도에 따른 인비절라인 환자 분류에 대한 연구에서 경미한 부정교합의 경우에도 약 5개월에서 10개월의 치료기간이 소요되며 견치나 소구치의 회전이 15도 이상 요구되는 경우나 함입 혹은 정출과 같은 수직적 부조화가 3-4mm에 이르는 총생의 경우는 통상 1년 이상의 치료기간이 필요함을 보고한 바 있다⁷⁾. Giancotti 등도 인비절라인과 고정성 교정장치를 함께 사용한 교정치료에서 고정성 교정장치에 비해 투명교정장치 사용시의 치아 이동 속도가 현저하게 늦음을 보고한 바 있다⁸⁾. 더욱이 투명교정장치의 경우

원래 계획했던 치아 이동량에 비해 치료 결과가 그에 미치지 못해서 추가적인 장치를 제작해야 하는 증례가 꽤 존재한다는 점을 감안하면 실제적인 치료기간은 더 길어질 수밖에 없다.

2) 환자의 협조도에 따라 치료 결과가 좌우된다.

투명교정장치는 대부분의 가철성 교정장치와 마찬가지로 환자가 장치를 장착하고 있는 시간동안 치료 효과가 나타나며 장치를 벗어 놓고 있을 동안은 이동되었던 치아들이 원래 위치로 다시 되돌아가려는 경향을 보인다. 따라서 만족할만한 치료 효과를 얻기 위해서는 하루 20-22시간의 장착이 이상적이며 장착시간이나 협조도가 부족한 환자의 경우 치료결과가 기대에 미치지 못하거나 치료기간이 원래 예상보다 훨씬 더 길어지게 된다^{9, 10)}. 특히 인비절라인의 경우 성인환자에 비해 청소년기 환자의 치료에서 협조도에 따른 문제가 두드러짐이 보고된 바 있으며 클리어 얼라이너의 경우는 교정치료 이후 재발이 발생하여 투명교정장치로 재치료를 시행하는 환자에서 문제가 되는 경우가 많다. 이는 재발이 발생한 환자들의 평소 유지장치에 대한 장착 협조도 문제와 연관되어 있는 것으로 보이며 장치를 잘 쓰지 않을 경우 투명교정장치를 끊임없이

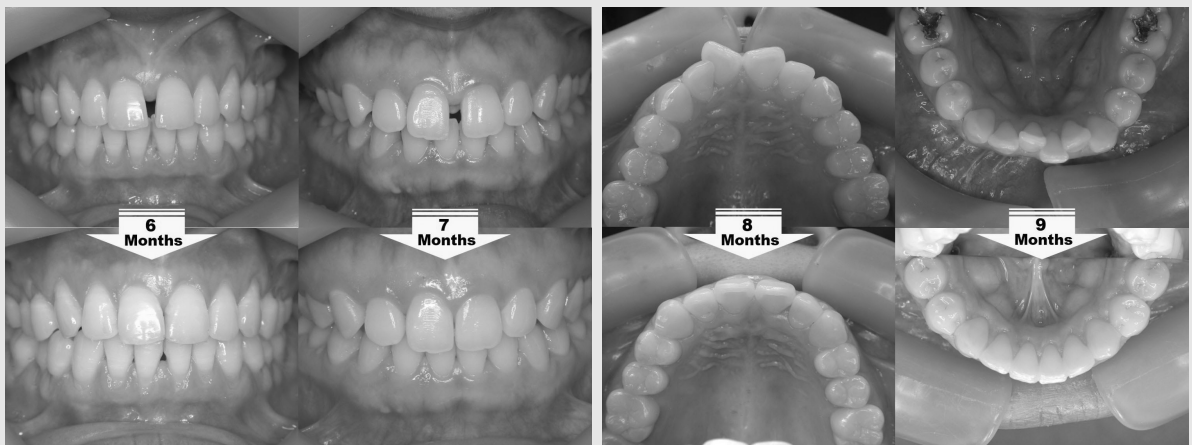

그림 2. 투명교정치료로 전치부의 공극이나 간단한 총생을 해결하는데 대략 6개월에서 8개월 이상이 소요되어 고정성 교정장치에 비해 치료기간이 길어진다.

이 재제작하게 되어 비용 증가는 물론 전체 치료기간 증가의 또 다른 원인이 된다.

3) 치근 이동이 잘 일어나지 않고 적절한 구치부 교합을 만들기 어렵다.

투명교정장치의 개발 초기부터 이를 전치부 부분교정치료뿐만 아니라 발치 및 구치부 교합관계 개선을 포함하는 포괄적인 교정치료에도 적용하고자 하는 여러 가지 시도들이 존재해 왔다. 가장 큰 문제가 되었던 것은 근본적으로 상하 교합면 전체를 피개해야 하는 장치의 형태 때문에 구치부 교합관계를 적절히 형성하

기 힘들다는 점이였다. 더욱이 장치를 장기간 사용하면 장치 두께와 교합력 때문에 서서히 구치부의 함입이 유발되어 장치 제거시에는 전치부만 닿고 구치부는 이개되는 일이 종종 발생하여 문제를 더 복잡하게 만들기도 하였다⁹⁾(그림 3). 또한 3D 디지털 얼라이너의 경우에는 적절한 교합을 만들기 위해 상하 구치부들을 배열할 때 대합되는 치아들이 교합 접촉을 일으키지 않고 서로 통과하여 겹쳐져 버리는 3D 셋업 프로그램의 단점 때문에 결국 최종 교합상태에서도 상하 교합면을 서로 미세한 정도로 이개시킬 수 밖에 없어서 정교한 교합 형성이 더더욱 어려운 일이었다(그림 4).

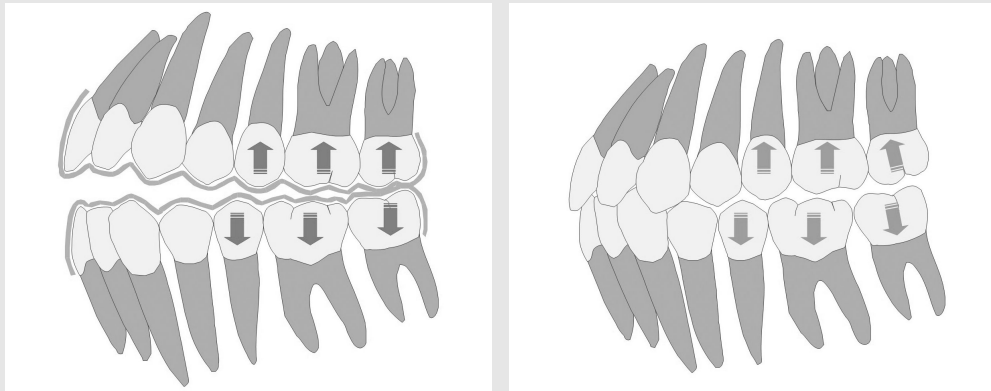


그림 3. 상하 치열의 교합면 전체를 피개하기 때문에 적절한 교합을 형성하기 힘들고 장기간 사용시 장치 두께와 교합력에 의해 구치부의 함입이 발생하게 된다.

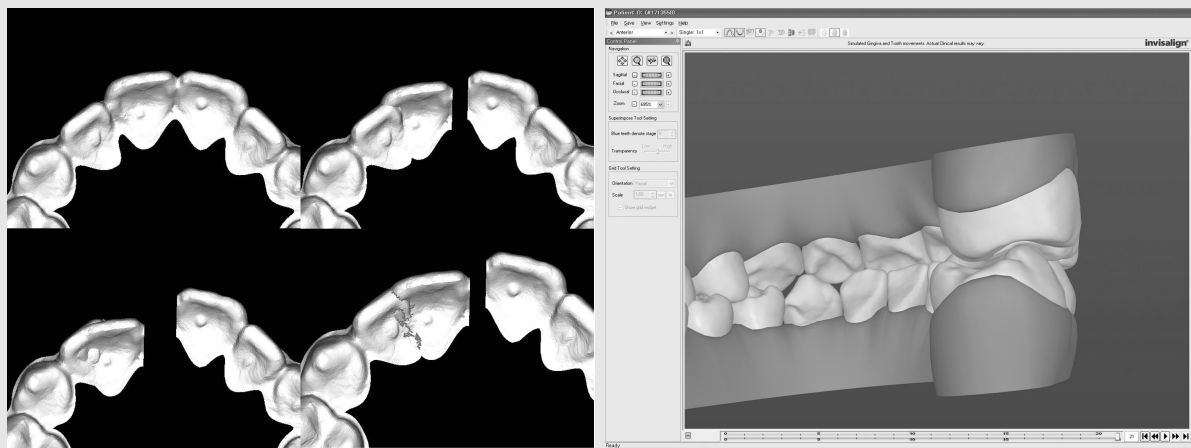


그림 4. 3D 디지털 셋업 과정에서는 실제와는 달리 치아들이 서로 접촉하지 않고 통과해 버리기 때문에 최종 교합을 위한 구치부 셋업에서도 상하 교합면을 약간 이개시킨 상태로 배열하는 경우가 많다.

교합과 함께 포괄적인 교정치료에서 또 다른 문제가 되었던 것은 발치 치료시 소구치와 대구치의 치근을 적절히 이동시키기 힘들다는 점이었다. 투명교정장치가 치관을 순설측에서 충분히 피개할 수 있는 전치부 치아들과는 달리 치관의 수직적 높이가 짧은 구치부 치아들은 투명교정장치로 충분히 덮어서 힘을 주기 힘들테니 고정성 교정장치처럼 치아에 직접적인 교정력을 가할 수도 없기 때문에 대부분의 경우 치체이동 대신 경사이동이 발생하게 된다. 이런 문제들을 해결하기 위해 소구치와 대구치에 다양한 크기의 사각형 바(bar) 형태의 레진 어태치먼트들을 부착하기도 하였으나 원하는 치료결과를 얻기에 미흡한 점이 많았다^{11, 12)}. Boyd 등은 단지 5도 정도의 경사 개선을 위해서도 고정성 교정장치가 필요할 수 있으며 10도를 넘어서는 경사는 고정성 교정장치의 도움이 반드시 필요하다고 보고한 바 있다¹³⁾.

4) 전치부 배열에서 특정 치아이동이 잘 일어나지 않는다.

인비절라인 증례에서 절대 다수를 차지하는 것이 저도-중등도의 공극 혹은 총생 치료라는 Crosby의 보고⁷⁾에서처럼, 실제 임상들이 투명교정치료를 선택하게 되는 가장 주된 이유는 상하악 전치부 치아들의 교정적 문제해결이라 할 수 있다. 그런데 몇몇 치아이동 - 특히 회전 이동이나 순설측 경사(Torque), 근원심 경사(Tip), 정출 및 함입 등은 전치부 치아 배열시에 가장 빈번하게 요구되는 치아이동의 형태들임에도 불구하고, 투명교정장치만으로는 술자가 원하는 만큼의 치아이동을 얻기 힘든 경우가 많아 종종 불완전한 치료 결과 및 그에 따른 환자의 불만을 초래하는 원인이 된다.

투명교정장치의 개발 초기에는 이러한 불완전한 이동이 단지 견치나 소구치 같은 원형 치아들의 경우 절치에 비해 회전력을 전달하기 불리한 구조여서 회전 이동이 잘 일어나지 않기 때문이거나 공간이 부족하여 움직이기 힘든 치아에 투명교정장치에 의한 교정력을 가하면 해당치아가 교정력을 피하여 함입되어 버리기 때문이라는 등 단순한 원인으로 생각하고 치아에 적절

한 레진 어태치먼트를 부착함으로써 회전 문제나 함입 문제를 해결할 수 있을 것이라고 설명하였다. 하지만 2008년 Brezniak은 이러한 문제들이 어태치먼트 유무와는 크게 상관없이 투명교정장치 자체의 구조적 문제임을 지적하였다. 투명교정장치는 장치가 장착되는 순간부터 현재 치아 위치와 장치 내부의 형태 차이 때문에 변형이 일어나기 시작하며, 특히 치은연 부위가 가장 넓게 벌어져서 치아로부터 분리되기 때문에 치면에 어떠한 교정력도 전달할 수 없게 된다. 따라서 치체 이동에 필수적인 짝힘(couple force)을 전혀 발휘할 수 없음은 물론 절단연 혹은 교합면부근으로만 남아있는 대부분의 교정력이 집중되기 때문에 해당 치아의 함입을 유발하게 된다는 것이다. Brezniak은 이러한 현상이 수박씨를 손으로 집으려 할 때 힘을 줄수록 쉽게 미끄러지는 현상과 유사하다 하여 수박씨효과(Watermelon seed effect)로 명명하였으며 투명교정장치를 이용한 치아이동 전반에 걸쳐 광범위하게 나타나는 현상이라고 설명하였다¹⁴⁾. Hahn은 이러한 현상이 순설측 경사 개선이나 회전 이동 등 투명교정장치를 이용한 다양한 치아이동에서 모두 발생할 수 있음을 실험적으로 증명하였다^{15, 16)}. 이후 행해진 투명교정장치에 대한 여러 임상 연구들을 통해서도 실제로 몇몇 치아이동이 잘 일어나지 않는다는 점과 레진 어태치먼트의 효과가 예상에 미치지 못한다는 점들이 증명되었다. Boyd 등은 인비절라인의 경우 견치의 회전 이동에서 원래 계획했던 이동량의 35.8% 정도만 개선이 일어나며 레진 어태치먼트는 회전 개선에 큰 영향을 미치지 못했다고 보고하였다¹⁷⁾. Kravitz 등은 전치부 인비절라인 치료환자들의 치료전 예상계획과 치료후 모델을 확장, 축소, 함입, 정출, 순설측 경사 및 근원심 경사, 회전 등 다양한 항목에서 비교한 결과 전체적으로 목표했던 이동량의 41% 정도만 움직이며 특히 정출이나 회전이동은 목표량의 20-30% 정도에 불과하여 치료결과에 대한 예측성이 대단히 떨어지는 것으로 보고하였다¹⁸⁾. 원래 목표 이동량의 절반에도 미치지 못하는 투명교정 치료결과는 재치료 혹은 부가

적 마무리치료를 요구하게 되며, 이 역시 치료기간 증가의 중요 요인이 된다.

2. 투명교정장치의 단점을 해결하기 위한 노력

1) 투명교정장치의 지속적인 연구개발

최근 몇 년간 3D CAD-CAM 및 급속조형기술의 급속한 발전에 함께 인비절라인과 같은 현대적 3D 디지털 얼라이너 회사들은 기존 투명교정장치의 여러 임상적 문제점들을 극복하기 위한 노력을 꾸준히 계속해 왔다. 장치 제작 공정의 개선, 새로운 얼라이너 소재의 개발과 함께 특히 전통적인 교정학 분야에서 이미

오래전부터 사용되어 오고 있던 투명교정장치의 일종인 에식스(Essix) 장치에 적용했던 고전적 생역학적 기법들을 새로이 도입함으로써 최근 들어 많은 성과를 보이고 있다¹⁹⁻²²⁾. 원하는 치아 이동을 얻는데 그리 효과적이지 못했던 커다란 바(bar) 형태의 단일 레진 어태치먼트 대신 서로 반대방향의 접촉면을 가진 한 쌍의 작은 레진 어태치먼트들을 부착하여 양 방향으로 동시에 힘을 가해 짝힘(couple force)을 발휘할 수 있도록 함으로써 개개 치아 위치의 조절 능력을 높임은 물론 투명교정장치만으로는 불가능하다고 여겨졌던 소구치, 대구치의 치근 조절까지도 가능하게 하였다²³⁾(그림 6). 이와 함께 장치 장착시 변형이 발생하면

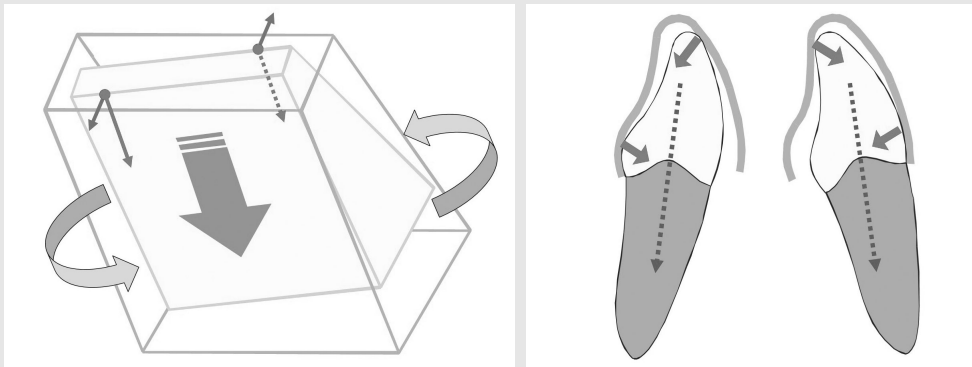


그림 5. 회전이든 경사조절이든 상관없이 대부분의 투명교정장치 내부에서 발생하는 교정력은 절단면 혹은 교합면쪽에 집중되므로 압력으로 작용하게 되어 함입이 발생하게 된다.

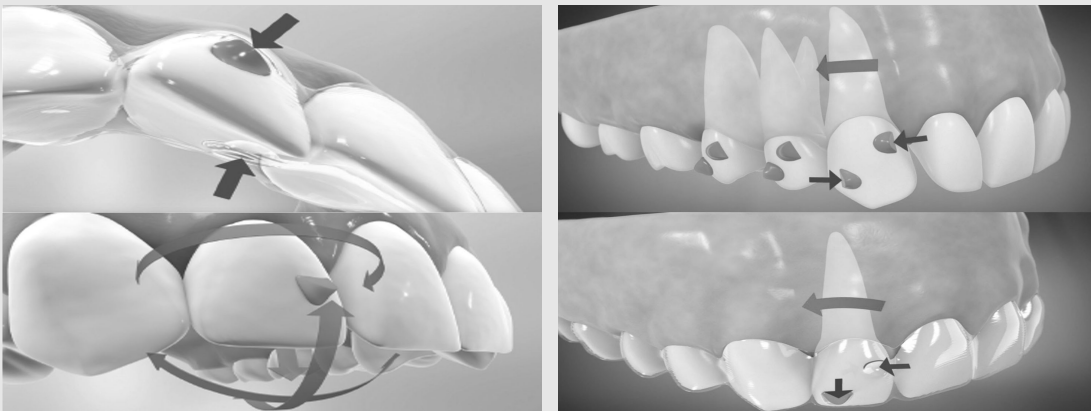


그림 6. 일부 투명교정장치들은 짝힘(Couple force)을 발휘할 수 있도록 서로 반대방향의 경사면을 가진 2개 이상의 레진 어태치먼트들을 효율적으로 적용하여 치아 이동의 정확성을 높임은 물론 과거 투명교정장치만으로는 불가능하다고 여겨졌던 치근 이동까지 가능하도록 진화하고 있다²³⁾.

서 치은연 부위가 벌어지는 현상을 줄이기 위해 장치의 치은연 부위의 두께를 증가시키고 돌출 구조물을 만들어 장치의 치은쪽 접촉을 유지할 수 있도록 함으로서 치아의 순설측 경사개선을 좀 더 효율적으로 이루도록 하였다. 물론 이러한 다양한 어태치먼트들의 적용이 실제 임상에서 얼마만큼 치료 결과의 개선으로 나타났는지에 대해서는 여전히 조금씩 상반된 보고들이 존재하는 것이 사실이지만^{24~29)} 현대적 투명교정장치가 생역학적인 관점에서 보다 효율적이고 다양한 형태의 치아 이동이 가능한 구조로 점차 진화해 가고 있음은 자명하다.

더욱이 기존의 얼라이너 소재들은 투명하고 심미적인 소재의 경우 탄성이 떨어지고 너무 딱딱한 경우가 많았고 탄성이 있는 소재는 불투명하고 비심미적인 재질인 경우가 많았으나 최근에는 투명하면서도 어느 정도의 탄성을 지니고 있어 치아들에 부드러운 힘을 가하면서 이동 범위를 늘일 수 있는 재질이 개발되었다. 이는 장치 장착시 환자의 불편감을 감소시킴과 동시에 매 세트당 치아 이동량을 비약적으로 증가시킬 수 있어서 치료기간을 단축시키는 효과도 기대할 수 있다고 한다³⁰⁾.

물론 이와 같은 최신 기법들과 새로운 소재들을 제대로 활용할 수 있는 것은 첨단 장비를 갖추고 유한요소분석 등을 통해 치아 회전중심과 이동 방향에 따라 최적의 교정력이 걸릴 수 있는 형태로 어태치먼트들을 제작할 수 있는 능력과 함께 생산에 필요한 해당 특허까지 전부 보유하고 있는 극히 일부 디지털 얼라이너 제작회사에 불과한 실정이며 여전히 기존의 투명교정장치와 예전의 치아이동 방법들을 사용할 수 밖에 없는 나머지 대부분의 얼라이너 제작회사들은 새로운 기술의 개발이 절실하다고 하겠다.

2) 전치부 치아배열을 위한 부가적인 장치의 부착

임상가가 직접 제작하는 클리어 얼라이너 역시 인비절라인처럼 다양한 어태치먼트들을 정교하게 구사하여 최적의 치아이동을 얻는다는 것이 기술적으로 거의

불가능에 가까운 일이기 때문에 보다 직접적인 방법으로 치아에 교정력을 전달함으로써 치료기간을 줄이고 치아이동의 효율성을 높이고자 하였다.

가. 투명 버튼(Clear button)과 교정용 파워 체인을 함께 사용하는 방법

기존의 에식스(Essix) 장치의 효율성을 높이기 위하여 악간고무를 함께 사용하는 방법들이 소개된 바 있으며 이를 클리어 얼라이너에도 그대로 적용할 수 있다^{31, 32)}. 클리어 얼라이너에서 움직이고자 하는 치아 부위를 삭제해 낸 후 해당 치아와 장치 주위에 투명 버튼을 부착하고 교정용 파워 체인을 사용하여 필요한 치아 이동을 시행한다. 어느 정도 개선이 이루어지면 버튼들을 모두 제거한 후 클리어 얼라이너를 제작하여 마무리 치료를 시행하게 된다(그림 7). 최근에는 시판되는 형태의 투명 버튼 대신 흐름성이 좋은 레진(flowable resin)으로 구강내에서 직접 버튼을 만들어 쓰는 경우도 있다(그림 8). 이 방법은 정출이나 회전 등 기존의 투명교정치료에서 잘 일어나지 않는 치아이동에 유용하게 사용할 수 있으며 아울러 치료의 상당 부분을 투명 버튼과 교정용 파워 체인으로 진행하므로 전체 치료에 필요한 투명교정장치의 개수를 비약적으로 줄일 수 있어 치료기간의 단축은 물론 전체 기공 비용까지 대폭 감소시킬 수 있다.

나. 2D 설측 브라켓과 클리어 얼라이너를 함께 사용하는 방법³³⁾(그림 9)

최근 전치부 부분 교정치료에 대한 임상가들의 관심이 높아짐에 따라 2D 설측 브라켓, Mini tube appliance(MTA), 티끌 브라켓 등 다양한 종류의 단일 튜브(single tube)형 장치들이 시판되고 있다. 이들 장치들은 기존의 브라켓들에 비해 단순한 형태여서 부착이 용이할 뿐만 아니라 한 가닥의 부드러운 원형 호선만을 사용하여 치료를 진행하기 때문에 치료 술식이 간편한 반면 순설측 경사조절등은 잘 되지 않는 단점도 지니고 있다.

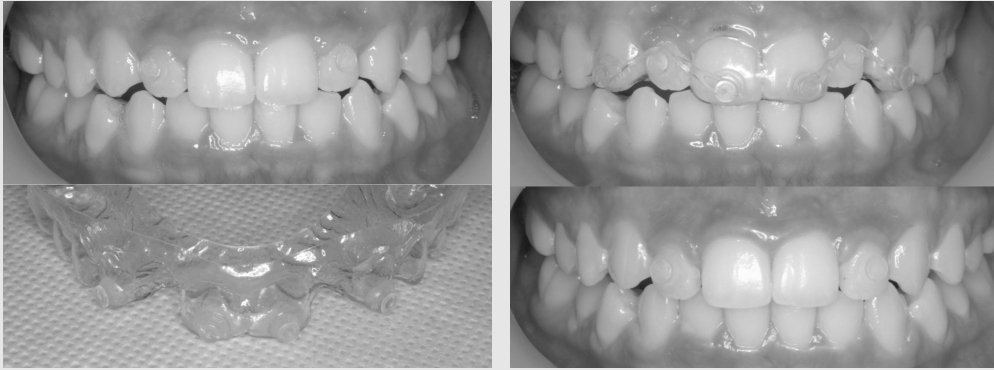

그림 7. 투명 버튼과 교정용 파워체인을 이용하여 함입된 좌우 상악 측절치의 수직적 위치를 개선하였다.

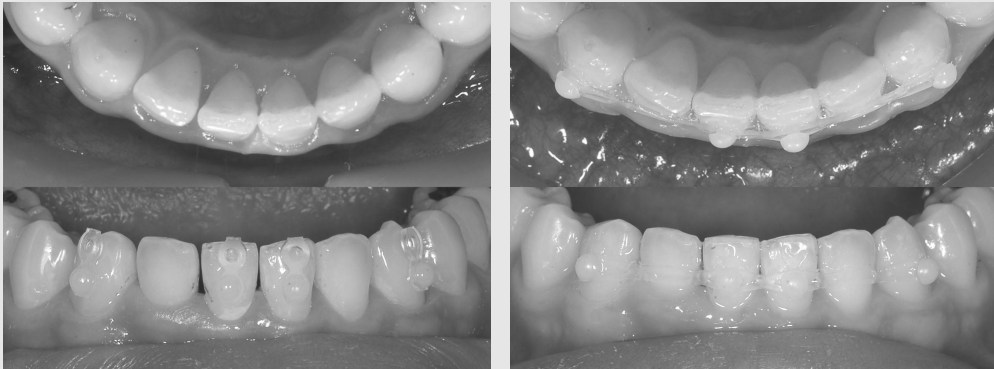

그림 8. 저점도 레진(Flowable resin)을 이용하여 레진 버튼을 만들고 교정용 파워체인을 걸어서 하악 전치부의 공극을 폐쇄하였다.

이들 중 2D 설측 브라켓은 설측 브라켓의 일종으로 통상적인 슬롯 대신 2개의 wing에 원형 호선을 삽입하여 간단한 총생이나 공극 등 전치부 심미 문제를 해결하는데 주로 사용되는 교정 장치^{34, 35)}로서 나머지 단일 튜브형 장치들보다 교정용 호선의 삽입과 철거가 용이한 편이어서 임상에서의 활용도가 높다. 특히 장치 자체의 두께가 현존하는 설측 교정장치중 가장 얇은 편에 속하기 때문에 환자의 불편감과 발음 장애를 최소화 할 수 있음은 물론, 언더컷이 없는 형태여서 브라켓이 부착된 채로 인상을 채득하여 클리어 얼라이너를 제작하고 이를 2D 브라켓과 동시에 사용할 수 있다는 것이 가장 큰 장점이다.

이는 앞서 기술한 투명 버튼과 교정용 파워 체인을 사용하는 방법의 좀 더 발전된 형태로서 전후방 이동

및 근원심 경사조절, 정출/함입/회전 등 대부분의 치아 이동을 2D 브라켓과 NiTi 호선만으로 먼저 진행한 후 2D 브라켓과 같은 단일 튜브형 장치에서는 해결이 불가능한 순설측 경사이동 등을 투명교정장치로서 마무리하는 방식으로 치료를 진행한다. 당연히 투명교정장치 단독으로 치료를 진행할 때보다 훨씬 짧은 시간내에 치료를 마칠 수 있으며 투명교정장치에서 이루기 힘들었던 여러 가지 형태의 치아 이동들도 쉽고 정확하게 수행할 수 있다. 게다가 외국계 투명교정장치에 비해 절반 이하의 저렴한 가격으로 치료가 가능하다는 것 역시 환자들에게 큰 장점이 될 수 있다.

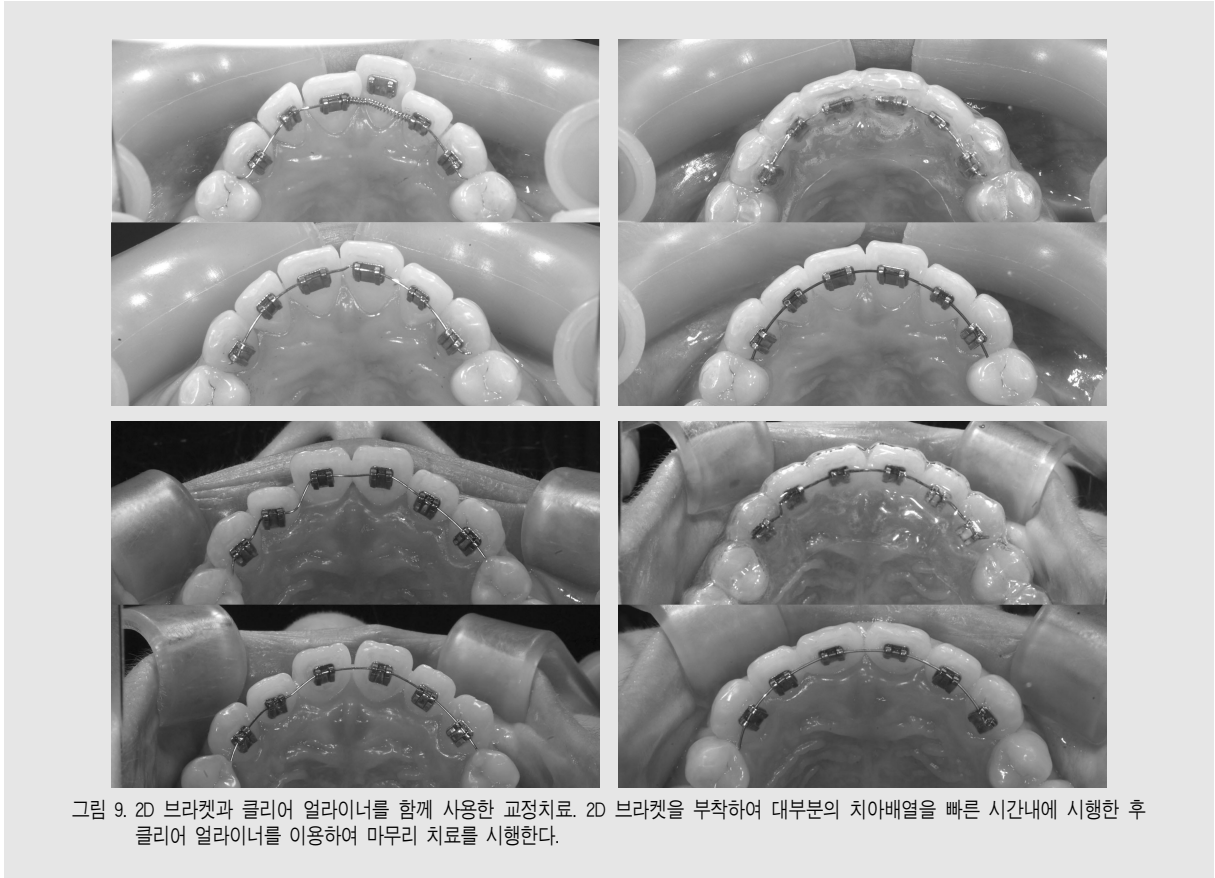


그림 9. 2D 브라켓과 클리어 얼라이너를 함께 사용한 교정치료. 2D 브라켓을 부착하여 대부분의 치아배열을 빠른 시간내에 시행한 후 클리어 얼라이너를 이용하여 마무리 치료를 시행한다.

V. 결론

투명교정치료는 뛰어난 심미성과 사용의 편의성 때문에 성인 환자들은 물론 임상의를 입장에서 가장 손쉽게 선택할 수 있는 교정치료 방법이다. 하지만 사용이 편리한 만큼 원하는 치료 결과를 얻기 위해서는 투명교정장치 나름의 특성을 정확하게 아는 것이 무엇보다 중요하다. 지금 사용하는 투명교정장치가 요구되는 치아 이동중 어떠한 움직임들이 제대로 일어나지 않는지, 어떤 부분에서 치료시간이 많이 걸리게 되는지를 알고 그에 대해 적절히 대비할 수 있어야 부정확한 치료 결과나 길어진 치료기간 때문에 생기는 문제를 최소화할 수 있을 것이다. 특히 적절하게 만들어진 레진 어태치먼트를 사용할 수 없는 3D 디지털 얼라이

너라면 치아 이동이 원하는 만큼 일어나지 않았을 때 어떠한 방법으로 마무리할 것인지에 대한 고려가 필수적이다.

투명교정장치를 단독으로 사용했을 때의 여러 가지 임상적인 한계점들은 2D 설측 브라켓을 함께 사용함으로써 대부분 해결할 수 있다. 투명교정장치만으로 해결이 힘들거나 시간이 많이 걸리는 대부분의 치아 이동들을 2D 설측 브라켓과 부드러운 NiTi 호선을 사용하여 단시간내에 시행하고, 투명교정장치를 사용하여 2D 설측 브라켓으로는 해결이 힘든 전치부 후방견인 및 순설측 경사 개선 등 마무리 치료를 시행함으로써 전치부 교정치료에서 요구되는 심미성, 정확성과 효율성을 동시에 확보할 수 있다.

참 고 문 헌

1. Joffe L. Invisalign : Early experiences. *J Orthod* 2003;30:348-52.
2. Bollen AM, Huang G, King G, Hujoel P, Ma T. Activation time and material stiffness of sequential removable orthodontic appliances. Part 1 : Ability to complete treatment. *Am J Orthod Dentofacial Orthop* 2003;124:496-501.
3. Clements KM, Bollen AM, Huang G, King G, Hujoel P, Ma T. Activation time and material stiffness of sequential removable orthodontic appliances. Part 2 : Dental improvements. *Am J Orthod Dentofacial Orthop* 2003;124:502-8.
4. Djeu G, Shelton C, Maganzini A. Outcome assessment of Invisalign and traditional orthodontic treatment compared using the American Board of Orthodontics Objective Grading System. *Am J Orthod Dentofacial Orthop* 2005;128:292-8.
5. Phan X. Clinical Limitations of Invisalign. *J Can Dent Assoc* 2007; 73:263-6.
6. Womack WR. Case Report : Four-premolar extraction treatment with Invisalign *J Clin Orthod* 2006;40:493-500.
7. Crosby D, Lee J. A Patient-Classification System for Invisalign Case. *J Clin Orthod* 2009;43:502-6.
8. Giancotti A, Di Girolamo R. Treatment of severe maxillary crowding using Invisalign and fixed appliances. *J Clin Orthod* 2009;43:583-9.
9. Tuncay OC1, Bowman SJ, Nicozisis JL, Amy BD. Effectiveness of a Compliance Indicator for Clear Aligners. *J Clin Orthod* 2009;43:263-71.
10. Schott T. Color fading of the blue compliance indicator encapsulated in removable clear Invisalign Teen aligners. *Angle Orthod* 2011;81:185-91.
11. Giancotti A, Greco M, Mampieri G. Extraction treatment using Invisalign Technique. *Prog Orthod* 2006;7:32-43.
12. Hönn M, Göz G. A Premolar Extraction Case using the Invisalign system. *J Orofac Orthop* 2006;67:385-94
13. Boyd RL. Complex Orthodontic Treatment Using a New Protocol for the Invisalign Appliance. *J Clin Orthod* 2007;41:525-47.
14. Brezniak, N. The Clear Plastic Appliance : A Biomechanical Point of View. *Angle Orthod*, 2008;78:381?382
15. Hahn W, Zapf A, Dathe H, Fialka-Fricke J, Fricke-Zech S, Gruber R, Kubein-Meesenburg D, Sadat-Khonsari R. Torquing an upper central incisor with aligners--acting forces and biomechanical principles. *Eur J Orthod*. 2010 ;32:607-13.
16. Hahn W, Engelke B, Jung K, Dathe H, Fialka-Fricke J, Kubein-Meesenburg D, Sadat-Khonsari R. Initial forces and moments delivered by removable thermoplastic appliances during rotation of an upper central incisor. *Angle Orthod*. 2010;80:239-46.
17. Boyd RL. Influence of attachments and Interproximal Reduction on the Accuracy of Canine Rotation with Invisalign. *Angle Orthod* 2008;78:682-7.
18. Kravitz ND, Kusnoto B, BeGole E, Obrez A, Agran B. How well does Invisalign work? : A prospective clinical study evaluating the efficacy of tooth movement with Invisalign. *Am J Orthod Dentofacial Orthop* 2009;135:27-35.
19. Sheridan JJ. Essix Appliances: Minor Tooth Movement with Divots and Windows. *J Clin Orthod* 1994;28:659-63.
20. Hilliard K, Sheridan JJ. Adjusting Essix Appliances at Chairside. *J Clin Orthod* 2000;34:236-8.
21. Rinchuse D. Elastic Traction with Essix-based Anchorage. *J Clin Orthod* 2002;36:46-8.
22. Sheridan JJ, Armbruster P, Nguyen P, Pulitzer S. Tooth Movement with Essix Moulding. *J Clin Orthod* 2004;38:435-41.
23. http://invisalign.com.au/doctor/doc/brochures/G4E__brochure.pdf
24. Castroflorio T, Garino F, Lazzaro A, Debernardi C. Upper-incisor root control with Invisalign appliances. *J Clin Orthod*. 2013;47:346-51.
25. Waseem K, Thikriat A. Brian P, Sawsan T. Assessment of Invisalign treatment outcomes using the ABO Model Grading System. 2013;2:61-64.
26. Simon M, Keilig L, Schwarze J, Jung BA, Bourauel

참 고 문 헌

- C., Treatment outcome and efficacy of an aligner technique--regarding incisor torque, premolar derotation and molar distalization. BMC Oral Health. 2014;14:68-74.
27. Simon M, Keilig L, Schwarze J, Jung BA, Bourauel C. Forces and moments generated by removable thermoplastic aligners: incisor torque, premolar derotation, and molar distalization. Am J Orthod Dentofacial Orthop. 2014 ;145:728-36.
28. Chisari J, McGorray S, Nair M, Wheeler T. Variables affecting orthodontic tooth movement with clear aligners. Am J Orthod Dentofacial Orthop. 2014 ;145:82-91.
29. Gomez JP, Peña FM, Martínez V, Giraldo DC, Cardona CI. Initial force systems during bodily tooth movement with plastic aligners and composite 어태치먼트s: A three-dimensional finite element analysis. Angle Orthod. 2015;85:454-60.
30. Samoto H, Vlaskalic V. A customized staging procedure to improve the predictability of space closure with sequential aligners. J Clin Orthod. 2014 ;48:359-67.
31. Yeung C, Yen SL. Extrusion of a traumatically injured tooth with a vacuum-formed splint. J Clin Orthod. 2003;37:361-3.
32. Armbruster P, Sheridan JJ, Nguyen P. An Essix intrusion appliance. J Clin Orthod. 2003;37:412-6.
33. 배기선. 2D 설측브라켓과 Clear Aligner를 함께 사용하는 간편설측교정치료. Korean Journal of Lingual Orthodontics 2012;1:41-52..
34. Macchi A, Tagliabue A, Levrini L, Trezzi G. Philippe Self-Ligating Lingual brackets. J Clin Orthod. 2002;36:42-5.
35. Macchi A, Norcini A, Cacciafesta V, Dolci F. The Use of Bidimensional brackets in Lingual Orthodontics : New Horizons in the Treatment of Adult Patients. Orthodontics 2004;1:1-11