

투고일 : 2017. 3. 31

심사일 : 2017. 4. 13

게재확정일 : 2017. 4. 14

치아 상아질의 재생과 그 임상적 활용

¹⁾남서울대학교 치위생학과, ²⁾서울대학교 치의학대학원 구강조직·발생생물학교실
배 현 숙¹⁾, 박 주 철²⁾

ABSTRACT

Tooth dentin regeneration and its clinical application

¹⁾Department of Dental Hygiene, Namseoul University and

²⁾Department Oral Histology · Developmental Biology, School of Dentistry, Seoul National University
Hyun Sook Bae¹⁾, Joo-Cheol Park²⁾

Teeth are made up of three hard tissues, enamel, dentin, and cementum. The dental pulp is the only non-mineralized connective tooth tissue that is surrounded by dentin. The dentin-pulp complex is able to respond to injury by producing hard tissue deposition. However, dentin is considered one of the most difficult tissues to regenerate because of its unique anatomic and physiologic nature. Recently, advances in understanding the applicability of bio-active dentin regenerating proteins are emerging with the development of biological-based therapies using bio-active materials. Dentin defects were regenerated by the deposition of tubular physiologic dentin after application of the bio-active protein in a beagle dog model. Therefore, the bio-active protein may be able to serve as a novel dentin regenerating material and improve symptoms of dentin hypersensitivity.

Key words : Tubular dentin, Odontoblast, Regeneration, Tooth hypersensitivity

Corresponding Author

박주철

서울대학교 치의학대학원 구강조직·발생생물학 교실, e-mail : jcapark@snu.ac.kr

이 논문은 남서울대학교 학술연구비 지원에 의하여 연구되었음

I. 서론

치아는 석회화된 조직인 법랑질(enamel)과 상아질(dentin) 그리고 백악질(cementum)과 신경과 혈관을 포함하고 있는 연조직인 치수(pulp)로 이루어져 있다. 상아질은 치아의 대부분을 차지하고 있으면서

기능적으로도 치아에서 중추적인 역할을 담당하는 조직으로 치아에 가해지는 저작압에 대해 법랑질과 상호 보완적으로 잘 저항하도록 조직되어있으며 경조직이지만 법랑질과 달리 위해자극에 대해 민감하게 반응한다. 상아질은 불투명한 담황색 또는 황백색이며, 색조는 연령이 증가함에 따라 짙어진다. 상아질의 정도는

법랑질보다 낮으나, 법랑질의 부서지기 쉬운 성질을 보상하는 유연성이 있다¹⁾.

상아질은 성긴 결합조직으로 구성된 치수와 함께 치수-상아질 복합체(pulp-dentin complex)를 이룬다. 상아질을 형성하는 상아모세포(odontoblast)는 신경능선세포(neural crest cell) 기원의 미분화간엽세포로부터 분화하며 상아질-치수 간극을 따라서 잘 배열된 고도로 극성을 띄며 잘 조직화되어 있는 세포이다²⁾.

치수-상아질 복합체는 매우 역동적인 기능을 하는 구조물로 유해한 자극에 대하여는 면역학적으로 방어하고 외상이나 감염에 대하여는 치유와 재생으로 반응하는 등 치아를 보호하는데 매우 중요한 역할을 하는 조직이다³⁾.

상아질은 일생동안 계속해서 개조가 되는 뼈와 다르게 한번 상실되면 개조되지도 않고 대체조직도 없는 독특한 해부학적 생리학적 특성으로 인해 재생하기 매우 어려운 조직으로 간주되고 있다.

이 연구에서는 상아질의 발생 과정과 조직학적 특성을 뼈와 비교해보고 이를 바탕으로 손상된 상아질을 원래형태로 재생하는 최근 연구의 진행과정과 생리적인 상아질의 재생 기술이 치과 임상적으로 치료 과정에 어떻게 응용할 수 있는지에 관하여 고찰해 보고자 한다.

II. 상아질의 특성과 분류

성숙한 상아질은 무게 기준으로 무기질 70%, 유기질 20%, 물 10%로 구성되어 있으며, 부피 기준으로는 무기질 45%, 유기질 33%, 물 22%로 구성되어 있다. 상아질의 무기질은 인회석결정(apatite crystal)의 형태로 존재한다. 상아질의 유기질은 교원질(collagen)이 가장 많고 나머지는 지질과 비교원질성 단백질로 구성되어 있다. 교원질은 유기기질의 90%를 차지한다. 성숙 상아질의 교원질은 대부분이

제I형 교원질로서 교원원섬유(collagen fibril)의 형태로 존재하며, 제III형 교원질과 제V형 교원질이 미량으로 존재한다.

상아질은 발생 순서에 따라 일차상아질(primary dentin), 이차상아질(secondary dentin), 삼차상아질(tertiary dentin)로 구분한다. 일차상아질은 상아질이 처음 형성되기 시작하여 치근 형성이 완료된 시기까지 형성된 상아질을 말하며, 정상적인 성인 치아에서 상아질의 대부분을 차지한다. 치수주위상아질이 일차상아질의 대부분을 차지하며, 외투상아질은 치수주위상아질의 외곽에 얇게 존재한다. 이차상아질은 치근이 완성된 이후에 생리적인 조건에서 일차상아질 위에 추가로 형성된 상아질을 말한다. 이것은 치수가 살아 있는 일생동안 상아질의 치수 쪽 표면 전체에 걸쳐 서서히 형성되어 추가된다. 삼차상아질은 치아에 치아우식, 교모, 마모, 치과보존시술 같은 유해자극이 가해지는 경우 이에 대한 반응으로 치수 쪽에서 추가로 형성된 상아질이다. 이 상아질은 기존의 상아질이 유해자극을 받은 부위에서만 형성된다. 삼차상아질에는 반응상아질(reactionary dentin)과 수복상아질(reparative dentin)의 2종류가 있다. 반응상아질은 유해자극이 약한 경우에 기존의 상아질모세포에 의해 형성되는 상아질이며, 수복상아질은 유해자극이 심하여 일차상아질 및 이차상아질을 만들었던 기존의 상아질모세포가 죽고 상아모세포유사세포(odontoblast-like cell)가 새로 분화되어 만든 상아질이다⁴⁾.

상아질에는 무수히 많은 미세한 관들이 치수강벽에서부터 상아질 전체를 관통하여 상아질 표층으로 길게 뻗어나가는데 이관을 상아질세관이라 한다. 상아질세관의 존재는 상아질의 생존에 중요하며, 상아질세관의 굵기, 밀도, 분지 등 그 존재 양상은 우식의 진행, 치아의 수복시술에 대한 치수의 반응, 접착성재료의 시술방식과 관련하여 임상적으로 중요하다. 세포체는 치수에 존재하나 상아모세포돌기(odontoblastic process)는 상아질세관 속에 자리 잡고 있다⁵⁾.

Ⅲ. 상아질의 발생

상아질은 치유두(dental papilla)의 외배엽성중간엽세포(ectomesenchymal cell)에서 기원하는 상아모세포에 의해 만들어진다. 상아질을 형성하는 상아모세포는 치수의 표층에 일렬로 배열하여 있으며 세포체와 세포돌기로 구성되어 있다. 상아모세포의 본체는 석회화된 상아질 안쪽의 석회화되지 않은 상아전질(뜻상아질, predentin)의 치수 쪽에 존재하며 치수의 외곽경계를 이룬다. 치수는 연조직성 결합조직으로 치아의 중앙부위를 점유하고 있으며 치수실(pulp chamber)과 치근관(root canal)으로 구성된다(Fig. 1).

치근관은 치근단공에서 끝나는데, 이곳에서 치수와 치주인대가 만나고 치수의 주요 신경 및 혈관들이 들어오고 나간다. 상아질을 형성하는 세포인 상아모세포가 치수에 존재하기 때문에 치수와 상아질을 하나의 기능적 단위 즉 상아질-치수복합체(dentin-pulp

complex)로 간주 한다⁶⁾.

상아모세포는 발생과정에서 이웃한 치아상피(dental epithelium)와의 상피-간엽 상호작용(epithelial-mesenchymal interaction)이 필수이나 상세 경로는 밝혀져 있지 않다. 반면에 뼈 발생과정에서는 상피-간엽 상호작용 없이 BMP(TGF/Wnt) 신호전달을 기반으로 간엽세포로부터 BMP-Runx2-Osterix 신호전달경로를 통하여 뼈모세포가 분화하고 뼈가 형성된다(Fig. 2).

상아모세포는 자신이 만든 기질에 상아모세포돌기를 남겨둔 채로 석회화를 진행하지만 골모세포(osteoblast)는 자신이 만든 기질에 골세포(osteocyte)의 형태로 묻힌다(Fig. 1)⁷⁾.

상아질과 뼈는 60-70% 석회화 되어 있는 조직으로 유기기질의 대부분이 type I collagen으로 구성되어 있다는 점에서도 매우 유사하다. 또한, 상아질과 뼈의 비교원성기질단백질(NCP, noncollagenous protein)의 분포도 대체로 유사하다. 그러나, 상대적으

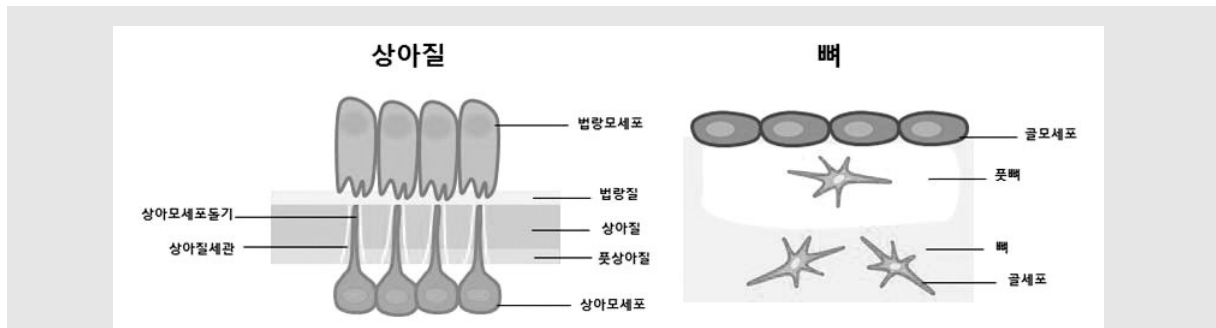


Fig 1. Schematic representation of dentin/odontoblast versus bone/osteoblast

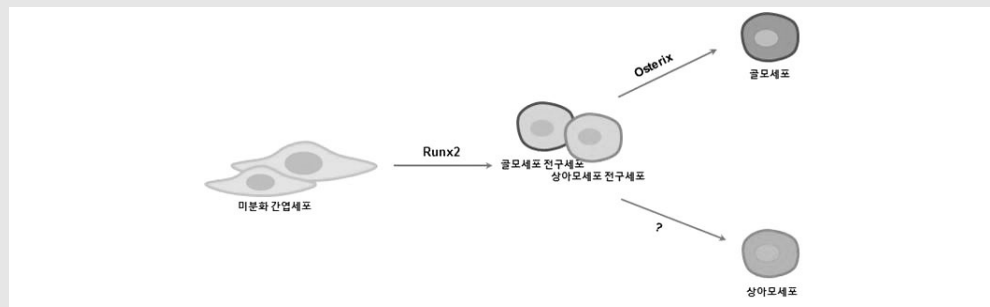


Fig 2. Schematic of the differentiation of odontoblast versus osteoblast

로 비교하여 상아질에서는 뼈보다 dentin sialophosphoprotein(DSPP), dentin matrix protein(DMP1), Nestin의 함량이 높음. 뼈에서는 상아질보다 bone sialo protein(BSP)의 함량이 높지만 그러나 이 두 조직을 구분할 수 있는 특이 마커는 아직 알려져 있지 않다⁸⁾.

IV. 상아질의 재생

치아발생과정에서 치유두의 미분화간엽세포가 상아모세포가 분화하여 상아질 기질을 만들고 이어서 석회화시키는 과정에서 상아질세관이 형성된다. 생리적인 상아질은 상아질세관이 있어서 세관상아질(tubular dentin)로도 불린다. 생리적인 상아질의 상아질세관에는 상아모세포돌기뿐만 아니라 상아질액(dentinal fluid)과 감각신경섬유(sensory nerve fiber)가 있어서 기능적으로 상아질을 보호하는데 중요한 역할을 한다⁹⁾. 즉, 상아질세관이 있음으로 해서 상아질액이 바깥쪽으로 흐르는 힘이 생겨서 외부에 있는 세균이나 그 산물들이 안쪽으로 들어오는 것을 막아주는 역할을 한다¹⁰⁾. 또한, 상아질액에 들어 있는 면역글로블린이 세균을 제어하는 역할을 하며 상아질세관에 있는 감각신경섬유도 온도변화나 기계적 자극을 빨리 감지하는 역할을 함으로써 결과적으로 유해한 자극으로부터 치수를 보호하는 역할을 하게 된다. 이와 같이 생리적인 세관상아질의 재생이 구조적 및 생물학적 관점에서 매우 중요함에도 불구하고 아직까지 상아질 손상 후에 이를 생리적인 세관상아질로 재생하는 방법에 관하여는 잘 알려지지 않았다^{11, 12)}. 이런 관점에서 현재 상아질 형성 및 재생에 널리 쓰이고 있는 Mineral trioxide aggregate(MTA)와 같은 생체 재료나 Bone morphogenic protein(BMP)과 같은 다양한 성장인자를 적용해서 만 들어지는 조직은 세포가 석회화조직에 묻혀 있으며, 상아질의 중요한 구성요소인 상아세관이 관찰되지 않아서 전형적인 상아질 재생

으로 보기 어렵다. 이들은 조직학적으로 세포가 경조직 기질에 묻혀 있는 뼈의 구조와 유사하나 혈관은 없어서 골양상아질(osteodentin)이나 섬유성상아질(fibro-dentin)으로 분류되고 있다¹³⁾.

손상된 상아질을 생리적인 상아질로 재생하기 위해서는 치수에 존재하는 미분화간엽세포들을 발생과정과 같은 상아모세포로 분화시켜야 한다. 현재까지 알려진 상아모세포의 분화와 상아질 형성에 관여하는 인자는 대표적으로 TGF- β , BMP, Smad4, Runx2, Wnt/ β -catenin, Nfic, Osx, 등을 들 수 있다. 그러나 TGF- β 과발현은 골양상아질의 형성을 촉진였고 Wnt/ β -catenin의 투여는 치아 상아질 형성에 장애가 초래되는 등 생체에서 생리적인 상아질 형성을 촉진한 인자는 잘 알려져 있지 않았다⁴⁾. 그러나, 최근에 Lee 등(2011)과 Oh 등(2015)은 치아발생의 상아질 형성과정에서 상피-간엽상호작용의 재현 연구를 바탕으로 법랑모세포 전구세포에서 분비하는 물질인 Copine 7 단백질이 치성 뿐 아니라 골수줄기세포와 같은 비치성미분화간엽세포를 상아모세포로 분화시킨다고 하였다. 또한, Choung 등(2016)은 비글결에서 Copine 7 단백질을 노출된 상아세관에 도포하면 세관을 따라 치수쪽에 존재하는 상아모세포를 자극하여 상아세관이 노출된 부위에 세관주위상아질(peritubular dentin)을 형성하고 치수쪽으로는 상아질세관을 가진 삼차상아질을 형성한다고 하였다 (Fig. 3).

이 연구 결과는 여러 원인으로 야기된 상아질 손상부에 Copine 7과 같은 새로운 인자를 사용하면 발생과정의 상아질과 같은 생리적 상아질을 재생할 수 있음을 나타낸다.

V. 결론

상아질은 치아의 대부분을 차지하고 있으면서 기능적으로도 치아에서 중추적인 역할을 담당하는 조직임

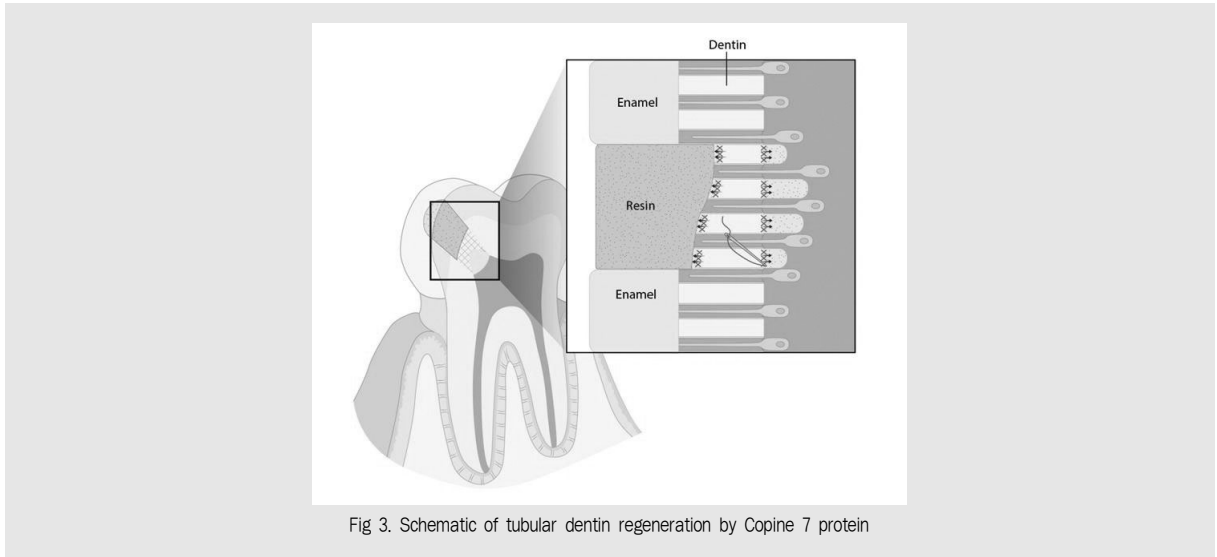


Fig 3. Schematic of tubular dentin regeneration by Copine 7 protein

에도 불구하고 그 독특한 구조와 조직학적 특성으로 인해 생리적인 상아질 즉 세관상아질로 재생하기 매우 어려운 조직으로 간주되어 왔다. 그러나, 최근에 치아 발생과정의 재현을 바탕으로 손상된 상아질을 생리적인 세관상아질로 재생할 수 있는 새로운 물질에 관한 연구도 활발히 진행되고 있다. 따라서 이 결과는 손상

된 상아질을 상아질세관을 갖는 세관상아질 즉 생리적인 상아질로 재생할 수 있음을 보고한 것으로 이는 향후 상아질의 재생 뿐 아니라 상아질 손상을 미세누출이나 재발의 위험성이 없는 생체친화적인 방법으로 재생가능하게 하는 치료법 특히 상아질지각과민증의 치료법의 개발 등에 응용 될 수 있을 것이다.

참 고 문 헌

1. Larmas M. Odontoblast function seen as the response of dentinal tissue to dental caries. *Adv Dent Res.* 2001;15:68-71.
2. Farges JC, Keller JF, Carrouel F, Durand SH, Romeas A, Bleicher F, Lebecque S, Staquet MJ. Odontoblasts in the dental pulp immune response. *Exp Zool B Mol Dev Evol.* 2009;312B(5):425-36.
3. Pashley DH. Dynamics of the pulpo-dentin complex. *Crit Rev Oral Biol Med.* 1996;7(2):104-33.
4. Tziafas D. The future role of a molecular approach to pulp-dentinal regeneration. *Caries Res.* 2004;38(3):314-20.
5. Kawashima N, Okiji T. Odontoblasts: Specialized hard-tissue-forming cells in the dentin-pulp complex. *Congenit Anom (Kyoto).* 2016;56(4):144-53.
6. Couve E, Osorio R, Schmachtenberg O. The amazing odontoblast: activity, autophagy, and aging. *J Dent Res.* 2013;92(9):765-72.
7. Bleicher F, Couble ML, Buchaille R, Farges JC, Magloire H. New genes involved in odontoblast differentiation. *Adv Dent Res.* 2001;15:30-3.
8. Chen Y, Zhang Y, Ramachandran A, George A. DSPP Is Essential for Normal Development of the Dental-Craniofacial Complex. *J Dent Res.* 2016;95(3):302-10.
9. Maita E1, Simpson MD, Tao L, Pashley DH. Fluid and protein flux across the pulpodentine complex of the dog in vivo. *Arch Oral Biol.* 1991;36(2):103-10.
10. Pashley DH. The influence of dentin permeability and pulpal blood flow on pulpal solute concentrations. *J Endod.* 1979;5(12):355-61.
11. Kim SG. Biological Molecules for the Regeneration of the Pulp-Dentin Complex. *Dent Clin North Am.* 2017;61(1):127-141.
12. Ricucci D, Loghin S, Lin LM, Spangberg LS, Tay FR. Is hard tissue formation in the dental pulp after the death of the primary odontoblasts a regenerative or a reparative process? *J Dent.* 2014;42(9):1156-70.
13. Couve E, Osorio R, Schmachtenberg O. Reactionary Dentinogenesis and Neuroimmune Response in Dental Caries. *J Dent Res.* 2014;93(8):788-93.
14. Cao Y, Song M, Kim E, Shon W, Chugal N, Bogen G, Lin L, Kim RH, Park NH, Kang MK. Pulp-dentin Regeneration: Current State and Future Prospects. *J Dent Res.* 2015;94(11):1544-51.
15. Lee JH, Lee DS, Choung HW, Shon WJ, Seo BM, Lee EH, Cho JY, Park JC. Odontogenic differentiation of human dental pulp stem cells induced by preameloblast-derived factors. *Biomaterials* 2011;32(36):9696-9706.
16. Oh HJ, Choung HW, Lee HK, Park SJ, Lee JH, Lee DS, Seo BM, Park JC. CPNE7, a preameloblast-derived factor, regulates odontoblastic differentiation of mesenchymal stem cells. *Biomaterials* 2015;37:208-217.
17. Choung HW, Lee J-H, Shon WJ, Lee JH, Y. Ku, Park JC. Tertiary dentin formation after indirect pulp capping using protein CPNE7. *J Dent Res.* 2016;95(8):906-912.