

투고일 : 2017. 6. 15

심사일 : 2017. 6. 20

게재확정일 : 2017. 6. 21

구강점막질환

부산대학교 치의학전문대학원 구강병리학교실
유 미 현

ABSTRACT

Oral Mucosal Lesions

Department of Oral Pathology, BK21 Plus project, School of Dentistry, Pusan National University
Mi Heon Ryu, D.D.S., Ph.D.

A wide variety of benign and malignant lesions and other diseases can develop on oral mucosa. Oral mucosal lesions can also be associated with an underlying systemic disease, so their correct diagnosis, which may even share similar clinical and demographic features, is always a challenge for a dentist.

Common oral mucosal lesions include candidiasis, herpes viral infection, leukoplakia, recurrent aphthous stomatitis, pemphigus, lichen planus and benign migratory glossitis. The differential diagnosis of these lesions are based on a thorough review of the patient's past medical and dental history and a complete oral examination. The knowledge of clinical features such as size, location, morphology, color, and pain is helpful in establishing a diagnosis.

In addition, diagnostic tests, including microbiologic and laboratory tests and biopsies are usually required for establishing a proper diagnosis.

Key words : Oral mucosal lesions, diagnosis, treatment

Corresponding Author

Mi Heon Ryu, D.D.S., Ph.D.

Department of Oral Pathology, BK21 Plus project, School of Dentistry, Pusan National University, 49 Busandaehak-ro, Yangsan, Gyeongnam, 50612, South Korea.

Phone : +82-51-510-8251, Fax : (82)-51-510-8249, E-mail : apollon@pusan.ac.kr

I. 서론

치과임상에서 만날 수 있는 구강점막질환은 매우 다양하다. 발생 원인도 단순한 것에서부터 전신질환에 의한 것까지 다양하므로 정확한 진단을 해야 적절한

치료를 해줄 수 있다.

구강점막질환의 진단에는 임상소견의 정확한 파악이 매우 중요하다. 따라서 병소의 기본적인 특징을 관찰하고 평가하여야 한다. 또한 감별진단(differential diagnosis)을 시행할 때 환자의 의과/치과 병

력, 병소의 변화 유무, 병소의 분포 양상 등도 함께 고려해야 한다.

또한 치과임상에서 구강점막질환을 주소로 내원하는 환자의 치료 방법과 치료시 고려 사항등을 기술하여 임상진료에 도움이 되고자 하였다.

II. 구강점막질환의 특징

1. 형태학적 특징¹⁾

점막이나 피부에 발생하는 병소는 대개 다음의 형태로 나타난다.

반점(macule)은 병소가 주변 정상 점막에 비해 융기되지 않고 색깔의 변화만 나타나는 원형이나 타원형의 병소를 말한다. 보통 직경 5~10mm 정도의 크기이며, 경계는 뚜렷하나 주변으로 가면서 흐려지기도 한다. 백색으로 나타나는 병소는 백반, 붉은 색으로 나타나는 병소는 홍반이라고 한다. 자반은 점막 하방 혈관이 충혈되거나 피하출혈을 보여 적자색으로 보이는 반점을 말한다. 반점의 크기가 10mm 이상인 경우는 반(patch)이라고 한다.

구진(papule)은 주변 점막에 비해 약간 융기된 작고 평평한 병소를 말한다. 크기는 5~10mm정도이며, 색조의 변화는 없을 수도 있고 병변이 큰 경우 회백색이나 백색으로 나타날 수도 있다.

결절(nodule)은 구진과 비슷하나 구진보다 큰 병소(5mm~2cm)로서 단단한 융기성 병소로 나타난다.

수포는 경계가 명확하며 액체를 담고 있는 융기된 병변을 말한다. 크기에 따라 1cm 미만은 소수포(vesicle), 1cm 이상은 대수포(bulla)라고 한다. 수포가 터지면 궤양을 형성하기도 한다. 농을 함유하고 있는 경우 농포(pustule)라고 한다.

궤양(ulcer)은 상피층과 상피 하부 결합 조직의 손실로 인하여 하부 결합조직이 노출된 병소를 말한다. 궤양의 기저부는 삼출물과 섬유소, 염증세포, 괴사 조

직 등으로 덮여 있으며, 심한 통증을 유발한다. 미란(erosion)은 피부나 점막의 상피층이 박리된 얇은 병변을 말한다. 표면은 장액으로 덮여 있으며, 통증성 병소이다.

위축(atrophy)은 점막 상피의 두께가 감소하여 하부 결합조직의 혈관이 비쳐 보여 정상구강점막보다 짙은 붉은 색을 보이는 병소를 말한다. 주위 조직보다 약간 함몰되어 있을 수도 있다.

2. 병소의 색깔

정상적인 구강 점막은 산호빛의 연한 붉은 색을 띠고 있다. 구강점막질환을 감별진단할 때, 병소의 색깔을 정확하게 파악하는 것은 중요한 감별점이 된다. 구강점막의 상피가 두꺼워지거나 각화층이 증가한 경우에는 하부 점막의 혈관이 비쳐보이지 않기 때문에 백색을 띠게 된다. 백색을 나타내는 병소에는 백반증, 설태, 급성 위막성 칸디다증 등이 있다. 백반증과 설태는 병소 부위의 점막상피층 두께가 두꺼워지면서 각화층이 증가하여 희게 보이며, 급성 위막성 칸디다증의 경우는 칸디다 균사가 상피층에 위막을 형성하여 희게 보인다. 이 위막을 조심스럽게 떼어내면 벗겨지는데, 이는 다른 질환과의 중요한 감별점이다.

염증이 발생하는 경우에는 정상 점막보다 붉게 보이며, 점막 상피가 위축되어 얇아지는 경우 하부의 혈관이 더 많이 투영되어 보이기 때문에 역시 붉은 색을 띤다. 위축된 점막 때문에 붉게 보이는 경우는 홍반증, 위축성 칸디다증 등이 있다.

백색과 붉은 색이 섞여서 나타나는 경우는 편평태선, 양성 이동성 설염, speckled leukoplakia 등이 있다.

반면 짙은 갈색에서 검은색의 색을 보이는 병소들도 있는데, 색소성 모반, 전신질환에 의한 색소 침착, 흡연가 흑색증, 아말감 문신, 흑모설 등이 있다.

3. 원인과 발생 기전

구강점막질환은 발생 원인을 파악하여 적절한 치료 방법을 결정해야 한다. 비슷한 외형을 보이는 질환이라 할지라도 병소의 원인에 따라 치료법을 선택해야 하므로, 감염성 병소와 외상성 병소 또는 면역관련 질환인지 감별하는 것이 중요하다.

구강내에서 감염성 병소로 나타나는 질환들은 헤르페스 치은구내염, 구순포진, 대상포진, 급만성 칸디다증, 급성 괴사성 궤양성 치은염 등이 있다. 면역 관련 기전에 의해 일어나는 질환은 재발성 아프타성 궤양, 편평태선, 천포창, 유천포창 등이 있다²⁾.

4. 구강점막질환의 진단에서 고려할 사항³⁾

백색 병소 또는 백색과 붉은 색이 혼재하는 병소를 진단할 때 가장 먼저 파악해야 할 점은 거즈나 설압자로 문질렀을 때 백색 부분이 제거되는지 여부이다. 쉽게 제거되면서 하부의 조직이 드러나는 경우 급성 위막성 칸디다증을 의심할 수 있으나, 제거되지 않으면 병소가 단일/다발성 병소의 여부와 병소의 색깔을 정확하게 파악해야 한다.

단일 백색 병소라면 약제에 의한 화학적 손상, 초기 편평태선, 마찰성 각화증, 탈백반증, 백색부종 등의 가능성을 생각하여 각각의 병소를 감별진단할 수 있는 환자의 병력, 병소내 망상 존재 여부, 백색 병소의 특징, 자극원 유무 등을 조사하여야 한다.

다발성 백색 병소의 경우 편평태선, 다발성 백반증, 증식성 우취성 백반증 등의 가능성을 생각하여 양측성 병변의 존재, 점막 각화를 유발할 수 있는 자극원, 환자의 흡연, 사마귀 모양의 병소 존재 유무 등을 조사하여야 한다.

백색과 붉은 색이 혼재하는 병소의 경우 양성이동성 설염, 편평태선, speckled leukoplakia, 증식성 우취성 백반증, 홍반증의 가능성을 고려하여 병소의 주기적 발생과 이동 유무, 병소내 홍반과 망상 구조, 사

마귀 모양 구조의 유무를 파악해야 한다. 구강암에 대한 위험인자가 있는 경우 조직 검사를 고려할 수 있다.

적색 병소의 경우 급성 위축성(홍반성) 칸디다증, 외상성 병소, 의치성 구내염, 홍반증의 가능성이 있으므로 적색 병소의 위치, 병소의 특징, 의치 장착, 외상 유무 등을 파악해야 한다. 만일 홍반증의 가능성이 높다고 판단되면 조직 검사가 추천된다.

궤양의 경우 단일/다발성 병소의 여부와 병소의 특징을 정확하게 파악해야 한다. 단일 궤양이라면 아프타성 궤양, 외상성 궤양, 약물에 의한 외상, 미란성 편평태선, 악성 종양 등의 가능성을 의심할 수 있다. 이들 질환을 감별진단하기 위해 궤양의 크기, 약물 또는 외상에 대한 기왕력, 병소내 구진 또는 망상 특징 유무 등을 파악해야 하며 악성 종양이 의심되면 조직 검사를 고려해야 한다.

다발성 궤양의 경우 헤르페스 바이러스 감염, 급성 괴사성 궤양성 치은염, 다형홍반, 베체트 증후군 등의 질환을 감별진단해야 한다. 다발성 궤양이 발생하는 위치가 각화점막인지, 치간유두 최상방인지 조사해야 하며, 구강의 다른 장기의 궤양, 동반된 피부 병소, 병소내 딱지(crust)의 유무를 파악하는 것이 감별진단에 도움이 된다.

Ⅲ. 구강점막질환의 종류

1. 면역학적 병소

1) 재발성 아프타성 구내염

(Recurrent aphthous stomatitis)

재발성 아프타성 구내염은 구강내 점막에 발생하는 가장 흔한 질환 중 하나이다. 이 병소는 여러 전신질환과 함께 나타날 수 있는데, 베체트 증후군, 크론병, 글루텐성 장 질환, 알러지, 천식, 생리 주기, 스트레스 등의 여러 요인과 연관되어 나타날 수 있다.

재발성 아프타성 구내염의 종류에는 소아아프타성 궤

양, 대아프타성 궤양, 포진성 궤양의 3가지가 있다. 이 중 소아프타성 궤양이 가장 흔하다. 임상적 소견이 매우 특징적인데, 직경 수 mm의 원형 또는 타원형의 궤양이 구강 점막에 발생한다. 궤양의 기저부는 백황색이며 붉은 색의 경계가 둘러싸고 있다.

호발 부위는 입술, 연구개, 구협 전방 점막 등의 비각화점막이며 경구개나 부착치은, 혀의 등쪽 점막 등 저작 점막에는 잘 생기지 않는다. 이러한 점으로 헤르페스 바이러스감염과 감별할 수 있다. 한 번 궤양이 발생하면 10~14일 간 지속되며, 3~4주간 새로운 병소가 나타나기도 한다. 궤양의 크기는 작으나 환자는 심한 동통을 호소한다. 치료는 동통을 감소시키고 치유를 촉진하기 위해 스테로이드를 적용하는 것이 추천되는데, 화학적 소자법이나 첩포제 등이 사용된다⁴⁾.

대아프타성 궤양은 궤양의 크기가 매우 커서 직경 5~20mm에 이른다. 한 번에 1~개 정도 발생하며 분화구 모양의 깊은 궤양이 입술 점막이나 연구개 후방 등에서 발생한다. 지속 기간은 6주 이상이며, 치유시 조직 수축을 동반한 반흔을 형성한다. 치료는 국소적/전신 스테로이드를 처방하며 이차 감염을 치료하기 위해 항생제도 사용된다. 동통이 심해 식사하기 어려운 경우 도포마취제를 사용할 수도 있다.

재발성 아프타성 구내염의 치료에는 스테로이드가 주로 사용되는데, Fluocinonide gel (Lidex), triamcinolone acetonide(Kenalog in Ora

base), amlexanox paste(Aphthasol) 등이 국소적으로 사용되고 chlorhexidine gluconate (Peridex) 구강양치액도 사용된다. 그러나 헤르페스 바이러스나 캔디다 감염에는 스테로이드 사용이 금기이기 때문에 이 질환들과의 감별진단이 필요하다⁵⁾.

베첵 증후군(Behçet syndrome)은 구강 및 생식기 부위의 다발성 아프타 병소, 안구의 포도막염, 피부의 농포성 혈관염 병소 등이 주 증상이다. 구강 내 아프타성 병소가 가장 먼저 나타나는 경우가 많은 것으로 보고되고 있으나 이것만으로는 재발성 아프타성 구내염과 감별하기 어렵다. 중추신경계 병소와 관절 병소도 함께 나타난다. 피부에 소량의 식염수를 피하 주사하면 농포를 형성하는 pathergy test가 나타나는 경우가 많다. 위의 임상적 증상을 종합하여 진단할 수 있다. 치료는 국소적/전신 스테로이드를 병용하며 면역억제제도 함께 사용한다⁶⁾.

2) 편평태선(Lichen planus)

편평태선은 면역학적 원인으로 인해 발생하는 것으로 생각되는 질환이며 구강점막과 피부에 구진성 병소를 나타낸다. 구강 점막에 홍반성 병소를 형성하며 백색의 선 모양, 레이스(그물) 모양을 보이는 병변이다. 망상형이 가장 흔하며 미란형, 반점형 병소를 형성하기도 한다. 망상형 편평태선에 나타나는 레이스 모양을 '위감 선조(Wickham 선조)'라고 부른다(그림 1).

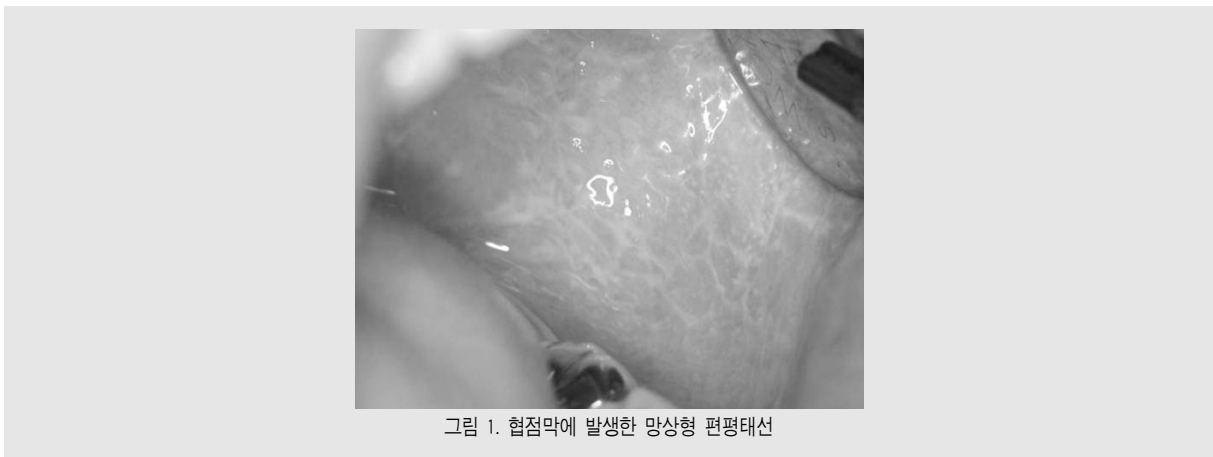

그림 1. 혀점막에 발생한 망상형 편평태선

임상가를 위한 특집 1

조직 소견은 매우 특징적이어서 부전각화가 있는 상피층의 비후와 함께 결합조직 층의 좁고 치밀한 림프구 침윤이 관찰된다. 상피돌기는 매우 뾰족해져서 톱날 모양(saw-tooth appearance)을 하고 있으며 기저세포의 변성도 관찰된다.

구강 편평태선의 일부는 상피 이형성을 보일 수도 있으며 이 중 일부는 전암병소로 여겨진다. 이를 태선양 이형성(lichenoid dysplasia)이라고 한다.

호발 부위는 협점막이며 통증으로 인하여 병소를 알게 되는 경우가 많다. 구강 점막의 병소는 만성으로 존재하는 경우가 많으며 치료를 해도 완치되는 경우가 많지 않다. 치료의 목표는 환자의 증상을 완화시키며 불편감을 해소하는 것이다. 국소적 스테로이드 도포나 양치액을 처방하여 증상을 경감한다⁷⁾.

3) 약물에 의한 접촉성 병소

(contact drug reaction)

약물에 의한 손상은 3가지로 나뉜다. 첫 번째 유형은 직접적인 약물 독성이다. 약물의 산도나 화학적 성분이 조직에 물리적인 손상을 입힐 수 있는데, 아스피린 화상이 대표적인 예이다. 이러한 점막 손상은 면역반응에 의한 것은 아니며 국소적이며 통증이 심하고, 홍윤으로 둘러싸인 백색 병소를 형성한다.

두 번째 손상은 T 세포 면역매개 반응이다. 약물을 국소적으로 접촉하여 흡수되면 상피 층의 랑게르한스 세포를 자극하고, 이 세포가 항원을 발현하여 T 림프구를 감작하여 알러지 반응을 일으킨다. 이러한 기전으로 접촉성 피부염과 접촉성 점막염이 발생한다. 약물과 접촉한 부위에 홍반성 병소를 형성하거나, 심한 경우 수포나 궤양을 만들기도 한다. 립스틱이나 치약, 수술용 글러브 내의 파우더, 의치의 아크릴릭 레진 등이 피부와 점막에 병소를 형성할 수 있다.

세 번째로 나타나는 손상성 반응은 B 세포에 의한 것이다. 기전은 T 세포에 의한 손상과 거의 비슷하며, 항체를 형성하여 상피세포를 직접 공격하여 염증과 조직 손상을 유발한다.

임상적으로 약물에 의해 손상이 나타나는 경우 부드럽고 백색의 유연한 diffuse lesion을 보인다. 이러한 병소가 나타나는 경우 환자의 기왕력을 문진해야 하며 캔디다증, 재발성 헤르페스 감염, 천포창이나 편평태선 등을 감별해야 한다. 치료는 원인이 되는 약물을 차단하는 것이다. 병소의 치유는 느리게 일어나기 때문에 3개월 정도 걸리는 경우도 많다. 증상을 완화하고 치유를 촉진하기 위해 국소 스테로이드 도포를 시행하기도 한다.

4) 심상성 천포창(pemphigus vulgaris)

천포창은 상피 세포 사이에 있는 부착반(desmosome)에 대한 자가항체를 형성하여 이를 파괴하는 질병이다. 부착반점이 파괴된 상피는 기저세포 위 수포(suprabasilar bulla)를 형성하며, 수포가 터지면 광범위한 궤양이 형성된다. 구강점막과 피부에 모두 수포가 형성되며, 치료받지 않으면 치사율이 60~90%에 이른다.

심상성 천포창의 호발 연령은 40~60대이며 주로 몸통 피부에 수포가 형성되며, 피부에 병소가 발생하는 환자 중 50%는 피부 병소보다 구강 병소가 먼저 발생한다. 구강점막에서는 입술, 협점막, 치은, 혀 등 어디에나 생길 수 있다. 또한 피부와 점막 모두에서 니콜스키 징후(Nikolsky sign)가 양성이다. 구강점막의 수포는 쉽게 터져서 미란이 생기고 매우 통증이 심하다. 이때 아프타성 궤양이나 베젯 증후군, 편평태선, 다형홍반 등 구강 내에 수포와 궤양을 형성할 수 있는 질환과 감별이 중요하다.

이 질환의 진단은 조직 검사를 통한 면역형광검사법, 수포 내용물의 도말 표본, 항체 검사 등의 방법이 유용하다. 면역형광검사법에서는 IgG 항체가 그물 모양으로 나타나는 것을 볼 수 있다. 유천포창의 면역형광검사법에서는 IgG가 상피 기저막 부분에 선 모양으로 나타나므로 감별진단이 가능하다.

내과나 피부과로 의뢰하여 치료를 해야 하며 고용량 스테로이드를 전신 투여한다. steroid 사용 용량을

줄이고 부작용을 줄이기 위해 여러가지 보조 치료제를 함께 쓰는 경우가 많아, azathioprine, mycophenolate, 사이클로스포린, 사이클로포스파미드 등의 면역억제제와 병용하여 치료한다⁸⁾.

심상성 천포창이 악성 종양과 관련되어 발생하는 경우가 있는데, 이를 부종양성 천포창(paraneoplastic pemphigus)이라고 한다. 예후는 매우 나빠서 사망률이 높으며, 종양에 대한 항체가 생성되고 이 항체가 피부의 항원과 교차 반응을 일으켜 병소를 형성하는 것으로 알려져 있다.

5) 점막 유천포창

(mucous membrane pemphigoid)

점막유천포창은 상피층 직하방의 기저막 부위에 자가항체를 형성하여 상피 분리가 일어나는 질환이다. 기저막과 상피 기저세포가 결합하는 반부착반점(hemidesmosome)에 자가항체가 형성되므로, 기저세포 아래쪽 분리(subbasilar split)가 일어나 상피 직하방에 수포가 형성된다⁹⁾.

구강 점막과 피부 양쪽에 모두 수포를 형성할 수 있으나 구강점막에서만 수포를 형성하는 유천포창도 있다. 구강에서는 유리 및 부착 치은에서 가장 흔하게 수포를 형성하며 혀, 협점막, 입술 점막 등에서도 수포가 발생한다. 천포창에서 생기는 수포보다 좀더 단단하여 잘 터지지 않는 경향이 있다. 병소가 치은에 발생하는 경우 수포가 터져서 결합조직이 노출되면서 치은이 박리되며 미란성 병소(박리성 치은염)가 발생한다. 이 질환에서도 니콜스키 증후가 양성이다.

진단 방법은 조직검사하여 조직에서 수포가 형성되는 위치를 확인하고 면역형광염색을 시행하여 IgG가 기저막 부위에서 선상으로 침착되는 것을 확인한다.

치료방법은 스테로이드 제제와 함께 답손이나 독시사이클린 등의 항염제, 항생제를 함께 사용한다. 또한 면역억제제, 면역글로블린, 리톡시맵을 병용하여 치료한다. 우리나라 점막 유천포창 환자들의 1년 사망률이 약 19.5%이며 뇌졸중, 파킨슨, 치매 등과 관계

가 있는 것으로 알려져 있고 예후에도 영향을 미칠 수 있다¹⁰⁾.

2. 착색 병소

구강점막에 발생하는 색소 침착의 원인은 내인성과 외인성으로 나눌 수 있다. 내인성 색소 침착은 멜라닌, 헤모시데린, 담즙 내 빌리루빈 등에 의한 색소 침착, 외인성 물질로는 아말감 등 치과용 금속에 의한 것이 있다. 이외에도 전신질환에 의한 색소 침착은 포이트츠-제거스 증후군(Peutz-Jegher's syndrome)과 애디슨 병(Addison's disease)에 의한 색소 침착이 있다.

생리적 색소 침착이나 치과용 금속에 의한 착색 병소는 경과를 관찰하는 것이 좋다. 색소성 모반으로 의심되는 병소는 조직 검사와 함께 경과 관찰이 필요하다. 전신질환에 의한 색소 침착은 근본적인 원인을 치료해야 하기 때문에 전문의에 의뢰한다.

1) 아말감 문신(amalgam tattoo)

아말감을 이용한 보존 치료를 하는 경우나 고속의 치과용 핸드피스를 이용하여 아말감을 제거하는 경우 아말감 입자가 구강점막의 결합조직에 매식되는 경우가 있다. 또한 치과 치료 도중에 구강점막에 형성된 열상이나 와동에 수복물을 넣으면서 치은열구내로 우발적으로 들어갈 수도 있다. 또한 발치 도중의 발치외에 떨어져서 조직 내로 들어가는 경우도 있다.

대구치 부위의 아말감을 제거하는 경우가 많기 때문에, 아말감 문신의 호발 부위는 구치부 치은이나 치조제 부위이며, 구개부위, 협점막에 발생하는 경우도 있다. 임상적으로 별 증상이 없으며 우연히 발견되는 경우가 많다. 회색-흑색의 색조로 보이거나 경계가 불규칙한 반점으로 나타난다.

아말감 입자가 큰 경우 방사선 사진에서 관찰될 수 있으나 입자가 작은 경우에는 방사선 사진에서 관찰되지 않을 수도 있으므로 세심한 감별진단을 요한다.

임상가를 위한 특집 1

아말감 문신은 임상적으로 악성 흑색종 초기 병소와 감별해야 할 필요가 있다. 구강 점막의 멜라닌성 반점(melanotic macule)과도 감별진단해야 한다. 드물기는 하나 구강내 모반(nevus)이나 납에 의한 착색(pigmentation)과도 감별해야 한다.

아말감 입자가 이물질(foreign body)이기는 하나 조직 반응을 유발하지는 않는다. 작고 섬세한 검은 입자조각들이나 짙은 황색에서 갈색 등의 다양한 색조를 보이는 입자들이 혈관벽이나 교원질 섬유를 따라 관찰된다. 아말감 입자가 큰 경우는 염증 반응을 야기할 수도 있다.

일반적으로 착색성 점막 병소는 조직 생검을 해야 하나 아말감 문신의 경우는 예외에 속한다. 착색된 병소를 관찰해 보아 주위의 정상구강점막보다 용기되지 않았으며 지속적으로 관찰해 보았을 때 크기와 색조의 변화가 없으면 임상적으로 아말감 문신을 진단할 수 있다. 다른 병소가 의심되는 경우는 조직검사를 시행해야 한다.

아말감 입자는 조직구에 의해 탐식되지 않는다. 아말감 문신은 시간이 흐르면서 없어지지 않으며 영구적으로 남아있게 된다. 만일 색조의 변화가 있거나 다른 변화가 감지되면 조직검사를 하는 것이 추천된다. 만일 아말감 문신 상부로 보철물이 놓여 지속적인 자극을 받게 되는 경우 수술적으로 제거해야 한다.

2) 멜라닌성 반점(melanotic macule)

일반적으로 멜라닌성 반점은 편평하고 흑갈색의 점막 착색을 말한다. 포이츠-제거스 증후군이나 애디슨 병 등의 전신질환과 연관되어 있는 경우도 있으나, 원인 모르게 발생하는 경우도 많다. 크기는 2~4mm 정도이며 1cm 이상인 경우는 흔하지 않다. 하순의 홍순(vermilion border), 부착 치은에 흔하다.

단일 병소는 절제 생검(excisional biopsy)으로 악성 흑색종과 감별할 수 있다. 만일 다발성 병소가 관찰되는 경우는 신중하게 조직검사를 시행해야 한다. 가장 크고, 가장 색이 진하고, 가장 경계가 불규칙하

며, 가장 용기한 병소를 골라서 조직 생검을 하는 것이 추천된다.

조직 생검에서 다발성 멜라닌성 반점이 확진되면 포이츠-제거스 증후군이나 애디슨 병을 의심해야 한다. 포이츠-제거스 증후군의 경우 과오종성 용종(hamartomatous polyp) 형성을 검사하기 위해 위장 내시경을 시행해야 한다. 애디슨 병의 경우 환자의 피부색이 짙어지고 피로, 쇠약 등의 증상을 보일 수도 있다.

멜라닌성 반점의 조직 소견은 정상적인 수의 멜라닌 세포(melanocyte)가 멜라닌 색소를 과다하게 형성하는 것이 특징이다. 결과적으로, 기저세포층의 각질 세포(keratinocyte)에 착색이 관찰되며, 하부 결합 조직에는 멜라닌 색소를 탐식한 대식세포가 다수 관찰된다. 상피조직은 정상이다.

단순 절제로 치료가 가능하며 재발은 흔하지 않다. 그러나 포이츠-제거스 증후군이나 애디슨 병과 연관되어 발생하는 멜라닌성 반점은 재발할 수 있다. 멜라닌성 반점인 것으로 확진되면, 이 병소는 악성 흑색종으로 진행하지는 않는다.

3) 포이츠-제거스 증후군

(Peutz-Jegher's syndrome)

포이츠-제거스 증후군은 상염색체성 우성 질환으로 피부와 점막에 멜라닌성 반점(melanotic macule)을 다발성으로 형성하며 위장관의 polyposis를 유발한다. 이 질환은 19번 염색체 STK11(serine/threonine kinase 11) 부위의 돌연변이에 의한 것이다. 대부분의 환자는 젊은 연령대로서 20~30대이며 반 정도의 환자들이 가족력이 있다. 15%의 환자에서는 구강내 반점만 있는 경우도 있다. 35%의 환자에서는 가족력이 없는 경우도 있는데, 이 경우는 새로 발생한 유전자 돌연변이에 의한 것이다¹¹⁾.

위장관의 용종증(polyposis)이 이 질환의 가장 중요한 소견이며 장중첩, 복통, 혈변, 빈혈 등의 증상을 동반할 수 있다. 위장관의 다발성 용종은 악성 종양으

로의 전환가능성은 20~40%에 이른다.

이 증후군을 앓고 있는 환자의 98%에서 구강 내에 서 멜라닌성 반점을 보이며, 피부의 반점을 보이는 경우도 50%에 이른다. 발생하는 부위에 따라 푸른 색에서 청회색의 색조를 보이며, 직경 2~12mm의 편평한 반점으로 나타난다. 구강내 호발 부위는 입술, 혀, 점막이며, 경우에 따라 구개나 치은에서도 나타난다.

구강점막 병소의 조직 소견은 멜라닌성 반점과 거의 비슷하며, 포이즈-제거스 증후군에서 나타나는 멜라닌성 반점은 특별한 치료가 필요하지 않다.

4) 흡연가 흑색증(smoker's melanosis)

이 질환은 흡연에 의해 구강 점막의 멜라닌 색소 침착이 국소적으로 증가한 병변을 말한다. 담배 연기 성분이 구강 점막의 멜라닌 색소 생성을 증가시켜 반점을 유발하는 것으로 생각된다. 흑색증은 구강 점막에 갈색의 편평한 변색 병소가 광범위하게 나타난다. 이 병소는 상피이형성이 있거나 전암병소는 아니지만, 이 병소가 나타나는 이유가 지속적으로 흡연을 오랫동안 지속해온 것이기 때문에 이 병소가 나타나는 환자는 구강암의 발생 위험이 있을 수 있다.

호발 부위는 입술, 구강저, 혀, 치은, 혀점막 등이다. 증상은 없으며 편평한 변색 병소가 관찰된다. 이 병소는 생리 전의 여성이나 경구피임약을 먹고 있는 여성에서 더 흔하게 나타나는 것으로 보아 여성 호르몬과의 연관성도 있는 것으로 생각된다.

조직 소견은 멜라닌성 반점과 거의 비슷하다. 멜라닌 세포의 숫자는 정상이나 멜라닌 색소 생성이 증가되어 기저부의 각질세포에 멜라닌 색소 침착이 증가되어 있다. 결합조직 내에서는 대식세포 내에 멜라닌 색소들이 관찰된다.

감별진단은 환자의 기왕력과 임상적 소견에 의한다.

악성 흑색종이 의심될 때에는 조직 생검을 해야 하나, 흡연가 흑색증이 확실한 경우에는 금연이 가장 확실한 치료 방법이다.

5) 멜라닌세포 모반(melanocytic nevus)

모반은 모반세포(nevus cell, nevomelanocyte)로 이루어진 양성 종양을 말한다. 발생 시기에 따라 선천성 또는 후천성 멜라닌세포 모반으로 구분할 수 있다. 구강 내 발생하는 멜라닌세포 모반은 대부분 후천성이며 착색이 있고 조직학적으로 모반세포가 모여 있는 위치에 따라 접합부 모반(junctional nevus), 점막내 모반(intramucosal nevus), 복합 모반(compound nevus), 청색 모반(blue nevus)으로 구분할 수 있다.

구강 점막내 발생하는 모반은 흔하지 않으며 대부분 무증상의 갈색 또는 흑색의 구진 또는 반점으로 나타난다. 청색 모반의 경우 암청색의 둥근 구진으로 보인다. 호발 부위는 경구개, 치은 등이다.

구강 내 색소성 병소는 절제해서 조직 검사를 하는 것을 추천하며, 완전 절제하면 대부분 재발하지 않는다. 접합부 모반은 악성 흑색종으로 악성 전환을 일으킬 가능성이 있다. 악성 종양과의 감별진단은 일반적으로 ABCDE rule을 따르는데, 병소가 비대칭적으로 커질 때(Asymmetry), 병소와 주위 조직과의 경계가 불분명해질 때(Border irregularity), 병소의 색깔이 변화할 때(Color), 병소의 크기가 1/4 inch 이상일 때(Diameter), 피부 표면의 박리, 궤양, 출혈 등 병소에 여러 가지 변화가 생기거나, 또는 가려움이나 통증 등 새로운 증상이 생길 때(Evolution), 악성 전환을 의심할 수 있다²⁾. 양성 모반의 경우 대부분 크기가 직경 3mm 이하, 병소의 색이 단일할 때, 경계가 명확하면서 병소 표면이 편평한 특징을 보인다.

4. 감염성 질환

1) 칸디다증(Candidiasis)

칸디다증은 주로 *Candida albicans*에 의해 일어나는 감염증이며, 구강 정상균총이나 숙주의 면역이 변화하면 감염성을 띠게 된다.

칸디다증을 유발하는 원인으로는 1) 타액 분비 감소

임상가를 위한 특집 1

나 항생제의 장기간 사용으로 캔디다의 균수가 증가하거나, 2) 의치료 인해 점막에 손상이 생기거나 타액 분비가 감소되어 점막 상피의 저항력이 감소된 경우, 3) 노인이나 영유아, 전신 스테로이드 약제 사용, 당뇨 등 면역체계의 감소가 일어나는 환자에게 많이 발생한다. 다른 동의어로 candidosis와 moniliasis가 있다.

캔디다증의 종류에는 여러 가지가 있으나 크게 급성 위막성 캔디다증, 급성 위축성 캔디다증, 만성 증식성 캔디다증으로 나눌 수 있으며, 대개 흰색 병변이나 붉은색 병변으로 나타난다.

① 급성 위막성 캔디다증(acute pseudomembranous candidiasis, thrush)

이 질환의 특징은 구강 점막에 다발성으로 유백색의 우유찌꺼기같은 막을 형성하는 것이다(그림 2). 이 막은 핀셋이나 거즈로 쉽게 제거되며, 하방 점막은 정상이거나 약간의 출혈을 동반한 홍반성 점막이 보일 수도 있다. 환자는 통증을 호소하기보다는 구강 내 이물감을 주로 호소한다.

치료는 국소적 항진균제인 nystatin(Mycostatin), fluconazole(Diflucan) 현탁액이나

clotrimazole(Mycelex) 정제, fluconazole, ketoconazole(Nizoral), itraconazole (Sporanox)등의 항진균제를 사용한다. 주의점은 스테로이드가 함유된 연고를 사용하지 말아야 하는 것이다.

② 급성 위축성(홍반성) 캔디다증(acute atrophic (erythematous) candidiasis)

이 질환의 특징은 병소 부위 점막 위축으로 붉게 보이는 홍반성 병소로 나타난다. 호발 부위는 구개부위와 혀의 등쪽면이다.

구개 부위에서는 대부분의 경우 잘 맞지 않는 의치를 끼고 있거나 의치를 계속 장착하는 경우 홍반성 캔디다증이 발생한다. 작열감, 접촉통 등의 자각 증상이 있으며, 미란과 점상 출혈을 보인다.

혀 등쪽 부위에 생기는 경우 설유두가 소실되어 혀 표면이 붉고 매끄러운 특징을 보이는 위축성 캔디다증이 발생한다. 환자들은 대부분 자각증상이 있고 자극적인 음식이나 알코올, 차갑고 뜨거운 음식에 노출되면 통증과 과민 증상을 나타낸다. 위축성 캔디다증은 편평태선과 유사한 임상 특징을 보이기 때문에 감별하기 어려운 경우가 있다. 편평태선에서는 스테로이드 제제를, 위축성 캔디다증에서는 항진균제를 사용하는

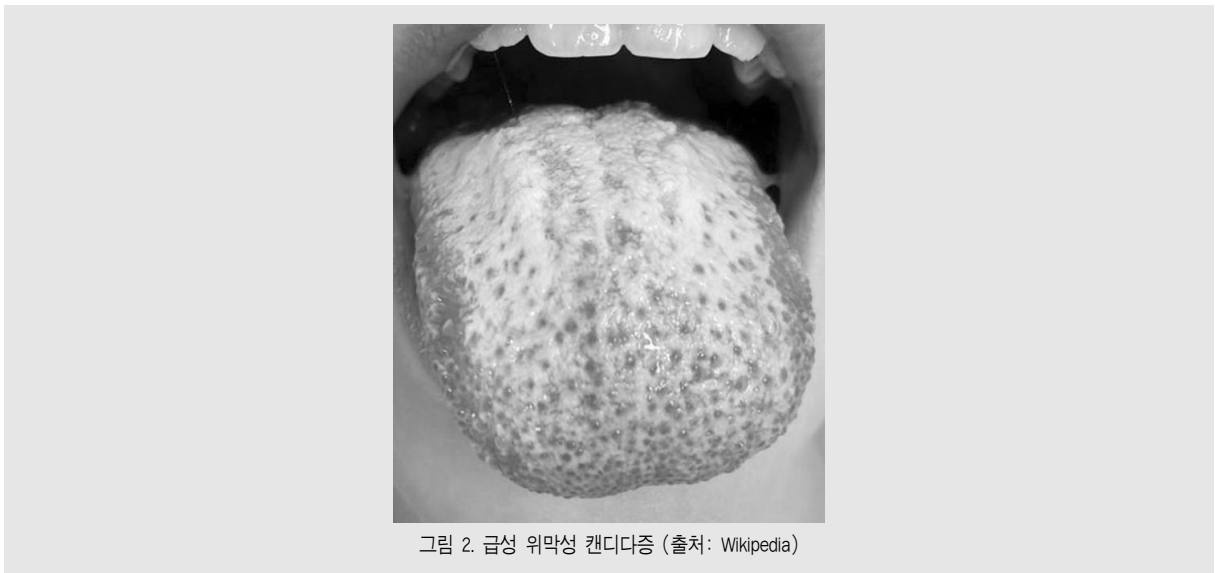


그림 2. 급성 위막성 캔디다증 (출처: Wikipedia)

등 두 병변은 치료방법이 다르기 때문에 감별이 필요한데, 정확한 감별진단은 조직검사를 하여 확진할 수 있다. 조직검사가 여의치 않은 경우에는 먼저 항진균제를 사용하여 치료 효과가 나타나는지 관찰하여 보는 방법도 제시되고 있다.

③ 만성 증식성 칸디다증

(chronic hyperplastic candidiasis)

칸디다증이 오랜 기간 동안 지속되어 점막이 두꺼워지고 백색 점막판이나 구진 모양을 보이는데 이러한 경우 만성 증식성 칸디다증이라고 한다. 장기간 염증이 지속되었기 때문에 상피의 각화가 진행되어 있어 백색으로 나타난다. 조직 소견에서 다수의 균사가 상피층에서 관찰된다. 임상적으로 백반증과 비슷하기 때문에 조직 생검을 통한 감별 진단이 필요하다.

2) 헤르페스 바이러스 감염(herpes viral infection)

헤르페스 바이러스 감염은 단순 헤르페스 바이러스-1(simple herpes virus-1, HSV-1)의 감염으로 발생한다. 일차 감염과 이차 감염이 있는데, 보통 일차 감염이 일어난 후 잠복기에 들어갔다가 증상의 재발(이차 감염)이 일어난다. 일차 감염에서는 증상이 없거나 경미한 증상이 보이고, 잠복기에는 국소 신경절로 이동하여 잠복하고 있다가 숙주의 면역체계가 억제되면 활성화되어 이차감염을 일으킨다.

① 일차 감염

단순 헤르페스 바이러스에 의해 일어나는 일차 감염의 1%에서 뚜렷한 증상과 병소를 나타낸다. 주로 영유아에게 많이 나타나며, 비말이나 접촉에 의해 감염된다. 주 증상은 발열, 림프절 종대, 근육통, 구강내 통증과 연하 곤란 등을 호소한다. 작고 점상의 다발성 궤양이 구강 점막에 발생한다. 작은 궤양들은 균집을 이루어 발생하며 여러개의 궤양들이 합쳐져 큰 궤양을 이루기도 한다. 호발 부위는 치은이며, 구강내 각화 점막과 비각화 점막 모두에서 생길 수 있다. 치료는

acyclovir, vidarabine 등의 항바이러스 제제를 사용하며, 음식을 먹기 어려워하는 영유아에서는 수분과 영양 공급이 매우 중요하다.

② 이차 감염

국소신경절에 잠복해 있던 단순 헤르페스 바이러스의 이차 감염은 피로, 발열, 면역억제, 과도한 일광 노출, 생리, 스트레스 등의 다양한 인자에 의해 재활성화되어 일어난다. 이차 감염에는 발생 부위에 따라 재발성 구순 헤르페스와 재발성 구내 헤르페스의 두 종류가 있다. 이 두 질환 모두 최근에 받은 치과 치료와 연관이 있는 것으로 알려져 있다.

재발성 구순 헤르페스는 가장 호발하는 재발성 단순 헤르페스 감염질환으로서 입술과 피부의 경계에 특징적인 병소를 형성한다. 초기에는 소양감이나 작열감을 느끼다가 이후 작은 수포와 궤양 군집이 생긴다. 수포는 터지기 쉬우며 미란이나 열린 궤양을 형성한 후 가피가 만들어진다. 몇 주 후 가피가 탈락하면 완전히 치유된다. 수포가 터져서 삼출액이 나오는 상태에서는 전염성이 있으므로 환자와의 접촉을 삼가는 것이 좋다.

재발성 구내 헤르페스는 재발성 구순 헤르페스보다는 빈도가 적으며 경구개, 부착 치은, 혀의 측면 등에서 작은 수포와 궤양 군집을 형성한다. 대증 요법이 주 치료법이며 심한 경우 acyclovir, vidarabine 등의 항바이러스 제제를 사용한다.

5. 상피성 질환

1) 백반증(leukoplakia)

1978년 세계보건기구(WHO)의 정의에 따르면 백반증은 ‘벗겨지지 않고 임상적으로나 병리학적으로 다른 질환으로 분류되지 않는 구강 점막에 발생한 백색 구진이나 반점’으로 정의하였다¹³⁾. 임상적으로 편평하고 매끈한 표면을 가지는 백색 반점에서부터 표면이 거칠고 두꺼우며 백색과 붉은 색이 섞여 있는 병소

임상가를 위한 특집 1

까지 다양한 임상적 소견을 보인다. 구강내 호발 부위는 협점막, 구강저, 혀의 측면 등이다. 이 중 혀, 입술 교련, 구강저에 발생하는 경우 90%의 병소가 상피이형성이나 암종으로 보인다는 보고도 있다. 백반증의 발생 원인은 흡연, 음주, 외상, 미생물 감염, 잘 맞지 않는 의치에 의한 자극 등이 있다.

이 병소는 약 5.4%에서 구강 편평세포암종으로 진행할 확률이 있으므로 전암병소로 간주된다. 만약 환자가 흡연하는 경우 악성 이행률이 16%로 증가한다¹⁴⁾. 만일 혀의 측면에 백반증을 동반하는 궤양이 발생한 경우는 편평세포암종의 가능성이 있으므로 반드시 병소 부위의 조직 검사를 실시해야 한다(그림 3).

2) 홍반증(erythroplakia)

홍반증은 뚜렷한 원인을 모르는 구강 점막의 적색 반점을 의미한다. 조직 검사를 해보면 60~90% 이상이 상피이형성증, 상피내암, 또는 이미 편평세포암종으로 진행하여 있는 소견을 볼 수 있다. 호발 부위는 구강저, 혀의 측면, 복면, 연구개와 협점막 등에서 발생한다. 홍반증은 전암병소로서 악성 변화 가능성이 높으므로 조직 생검에 의한 정확한 진단이 필요하다. 만일 백색과 붉은 색이 섞여 있는 홍반증은 악성 변화

가능성이 매우 높으므로 조직 생검시 백색 부분과 적색 부분을 모두 검사해야 한다.

6. 혀 질환

1) 설 균열(Fissured tongue)

설균열은 혀의 등쪽면에 깊은 주름이 다발성으로 패여 있는 현상을 말한다. 선천적으로 나타날 수도 있고, 나이든 환자에서 염증과 동반되어 나타날 수 있다. 대부분의 경우 양성 이동성 설염, 만성 구강건조증 등과 동반하여 나타나기도 한다.

보통은 자각 증상이 없으나 통증이나 미각 장애를 나타내는 경우가 있다. 깊은 균열에는 음식물 찌꺼기가 들어가 세균 증식이 있을 수 있으며, 염증을 동반할 수도 있다. 통증이 있는 경우 소염제가 함유된 구강양치액을 처방할 수 있으나, 특별한 증상이 없는 경우는 치료할 필요는 없다.

2) 모셀(Hairy tongue)

혀 등쪽의 사상 유두(실유두)가 비정상적으로 길어져서 육안으로도 확인할 수 있을 정도의 길이로 자란 상태를 말한다. 마치 혀에 털이 난 것처럼 보이기

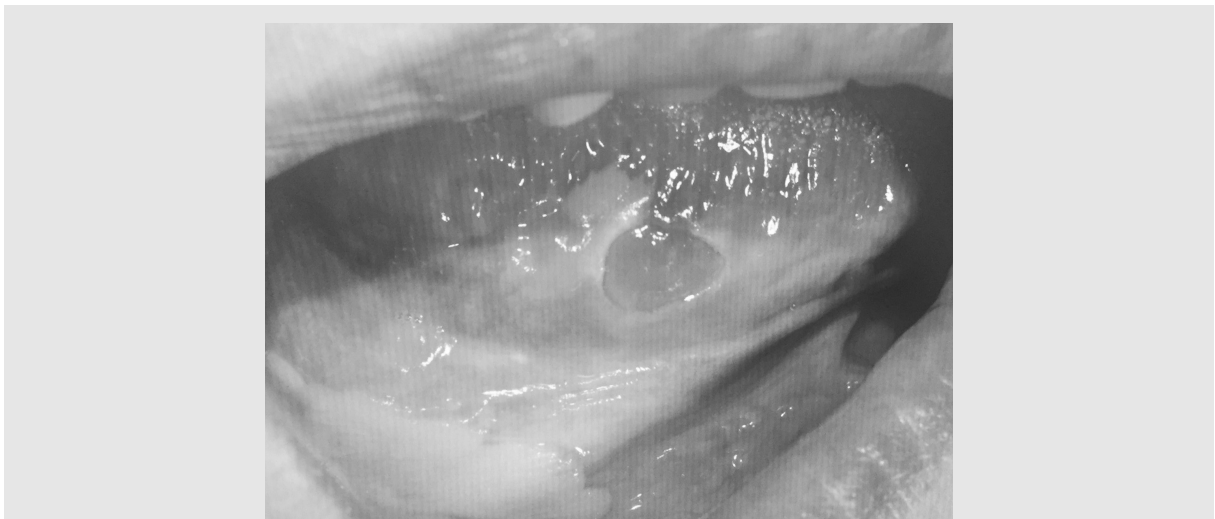

그림 3. 혀 측면에 발생한 궤양을 동반한 백반증. 조직검사서 편평세포암종으로 진단되었음

때문에 모설이라고 부른다. 만일 검은색이나 갈색으로 변색되면 흑모설이라고 한다. 주로 혀의 등쪽면 후방 1/3 부위에 흔하게 발생한다.

사상 유두가 길어지는 원인은 흡연이나 색소성 세균, 음식과도 연관되어 있고 항생제나 약물을 장기 복용하여 구강 정상세균총에 변화가 일어났기 때문으로 추측된다. 검은색을 띠는 이유는 캔디다 균이 증가하여 이들이 생성한 황 화합물이 혈액내의 헤모글로빈과 결합하여 검은 색을 띠는 것으로 생각된다.

환자가 특별한 증상을 호소하지 않으면 치료는 필요 없다.

3) 양성 이동성 설염(지도상설, benign migratory glossitis, geographic tongue)

이 질환은 혀에 발생하는 불규칙한 모양의 다발성 홍반성 병소가 마치 세계지도와 비슷하기 때문에 지도상설이라고도 부른다. 원인은 정확히 알려져 있지 않으나 만성 자극이나 스트레스 등에 의한 것으로 생각된다.

이 병소는 주로 소아들에게서 많이 나타나고 성인에서 나타나는 경우 여성에 호발한다.

혀의 등쪽 표면에는 다발성 홍반성 병소가 발생하며, 병소의 가장자리는 백색 띠처럼 둘러싸고 있다. 이 특징적인 소견은 사상 유두의 각화 상태가 병소 부위마다 차이가 있기 때문에 나타나는 것으로 생각된다. 병소의 중앙부에서는 사상유두가 소실되어 홍반성 병소로 나타나며, 가장자리의 백색 띠는 사상유두가 정상이거나 각화가 심하게 일어난 부분으로 생각된다. 시간이 흐름에 따라 병소 중앙 부위의 사상 유두는 재생되고 다른 부위의 사상유두가 소실되면서 병소가 이동하는 듯한 패턴을 보여 양성 이동성 설염이라는 이름으로도 불린다(그림 4).

환자들은 보통 자각 증상이 없으며 염증이 동반되는 경우 경미한 통증이 있을 수 있다. 만일 통증이 있는 경우 소염제가 함유된 양치액을 처방한다. 병소 부위를 칫솔질하면 악화될 수 있으므로 주의해야 한다⁵⁾.

IV. 결론

치과의사가 임상 현장에서 구강점막질환을 정확하게 진단하고 이를 바탕으로 하여 적절하고 효과적인 치료를 수행하기 위해서는 병소의 이해가 필수적이다.

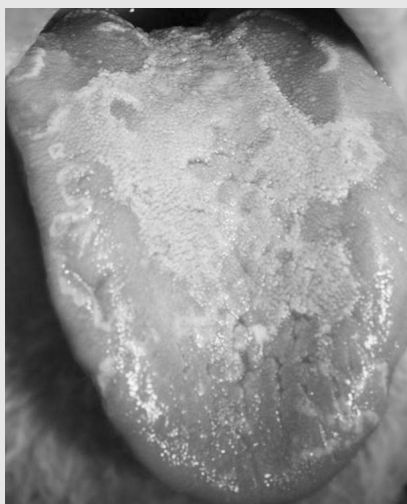

그림 4. 양성 이동성 설염. (출처 : Wikipedia)

임상가를 위한 특집 1

임상 소견만으로 진단될 수 있는 구강점막질환은 매우 적으며 환자의 병력, 전신 상태, 조직 검사 소견 등에 대한 정보가 필요하다. 전신적인 원인에 의해 발생하

는 구강점막질환의 경우 전문의에게 의뢰하여 치료를 해야 한다.

참 고 문 헌

1. Linton CP. Essential morphologic terms and definitions. *Journal of the Dermatology Nurse's Association* 2011; 3: 102-103.
2. 임지준, 팽준영 역. 진료에 도움을 주는 구강점막 질환. 서울, 군자출판사 2012; 3-6, 24-29, 36-39, 62-63, 74-83.
3. 최중훈 외 역. 꼭! 알아야 할 구강질환 아틀라스. 서울, 대한나래출판사 2008; 12-33.
4. Sapp JP, Eversole L, Wysocki G. *Contemporary Oral and Maxillofacial Pathology*. 2nd edition, Mosby, pp. 262-266.
5. Belenguer-Guallar I, Jimenez-Soriano Y, Claramunt-Lozano A. Treatment of recurrent aphthous stomatitis. A literature review. *Journal of Clinical and Experimental Dentistry* 2014; 6: e168-e174.
6. Zeidan MJ, Saadoun D, Garrido M, Klatzmann D, Six A, Cacoub P. Bechet's disease physiopathology: a contemporary review. *Autoimmune Highlights* 2016; 7: 1-12.
7. Gupta S, Jawanda MK. Oral lichen planus: An update on etiology, pathogenesis, clinical presentation, diagnosis and management. *Indian Journal of Dermatology* 2015; 60: 222-229.
8. Karisetty B, Jonnalagadda VG. The prelude on conventional and advance treatment of pemphigus vulgaris (PV): A review. 2013; 4: 906-911.
9. Khandpur S, VermaSon P. Bullous pemphigoid. 2011; 77: 450-455.
10. Lee JH, Kim SC. Mortality of patients with bullous pemphigoid in Korea. *J Am Acad Dermatol*. 2014; 71:676-83.
11. Beggs AD, Latchford AR, Vasen HF, Moslein G, Alonso A, Aretz S, Bertario L, Blanco I, Bulow S, Burn J, Capella G, Colas C, Friedl W, Møller P, Hes FJ, Jarvinen H, Mecklin JP, Nagengast FM, Parc Y, Phillips RK, Hyer W, Ponz de Leon M, Renkonen-Sinisalo L, Sampson JR, Stormorken A, Tejpar S, Thomas HJ, Wijnen JT, Clark SK, Hodgson SV. Peutz-Jeghers syndrome: a systematic review and recommendations for management. *Gut* 2010; 59: 975-986.
12. Strayer SM, Reynolds P. Diagnosing skin malignancy: Assessment of predictive clinical criteria and risk factors. *Journal of Family Practice*. 2003; 52: 210-218.
13. Warnakulasuriya S, Johnson NW, van der Waal I. Nomenclature and classification of potentially malignant disorders of the oral mucosa. *Journal of Oral Pathology and Medicine* 2007; 36: 575-580.
14. Ho PS, Chen PL, Warnakulasuriya S, Shieh TY, Chen YK, Huang IY. Malignant transformation of oral potentially malignant disorders in males: a retrospective cohort study. *BMC Cancer*. 2009 30;9:260.
15. Picciani BLS, Domingos TA, Teixeira-Souza T, dos Santos VCB, de Sousa Gonzaga HF, Cardoso-Oliveira J, Gripp AC, Dias EP, and Carneiro S. Geographic tongue and psoriasis: clinical, histopathological, immunohistochemical and genetic correlation - a literature review-. *An Bras Dermatol*. 2016; 91: 410-421.