투고일 : 2017. 5. 23 심사일 : 2017. 6. 20 게재확정일 : 2017. 6. 21

국내 치성종양 빈도와 고빈도 종양의 임상 및 방사선학적 소견

연세대학교 치과대학 구강병리학교실, 구강종양연구소
김 도 경, 김 진

ABSTRACT

The incidence of odontogenic tumors and clinical and radiological reviews for the most frequent three types in Korea

Department of Oral pathology, Oral Cancer Research Institute Yonsei University College of Dentistry
Do Kyeong Kim, Jin Kim

The aim of this study is to examine the incidence of odontogenic tumors and to review the clinical and radiological findings for the most frequent three types in Korea. Odontoma, ameloblastoma and keratocystic odontogenic tumors are the most frequent odontogenic tumors in Korea. We provide an overview of these tumors based on clinical and radiographic findings.

Key words : Odontogenic tumors, Ameloblastoma, Odontoma, Keratocystic odontogenic tumors(odontogenic keratocyst); KCOT(OKC)

Corresponding Author
Jin Kim
Department of Oral pathology, Yonsei University College of Dentistry
E-mail : jink@yuhs.ac

Ⅰ. 서론

치성종양이란 치아형성조직(tooth-producing tissues) 또는 잔사(remnants)와 같은 치아발생과 관련된 조직으로부터 기원 하는 종양으로, 다른 종양과 마찬가지로 양성과 악성이 있으나 치성종양은 90% 이상이 양성종양이다[1]. 이러한 치성종양은 전체 구강악안면영역에 발생되는 조직 생검의 약 1% 내외의 비율을 차지하지만 조직학적 특성으로 인해서 지금까지 다양한 분류방법이 소개되어왔다[2, 3]. 따라서 세계보건기구 (WHO) 에서는 세계적으로 공통적으로 사용할 수 있는 치성종양의 분류를 여러 나라의 구강병리 학자들을 중심으로 정기적으로 재분류하여 발표하고 있다. 1992년 WHO 분류에서는 치성조직의 기원 및 상호작용을 좀 더 구체적으로 이해할 수 있도록 기원별로 세분화하였고[4], 2005년에는 과거 낭성 병소를 골내 양성종양으로 재분류 하거나 악성종양을 세분화하는 등의 수정을 거쳐 새로이 개정되었다[5].

이 논문에서는 2005년도 WHO 분류법을 기준으로 하여 국내에서 보고된 치성종양의 빈도와 본 병원의 발생빈도를 비교하여 살펴보고 이 중 가장 빈도가 높았던 법랑모세포종(ameloblastoma), 치아종(odontoma), 각화낭성치성종양(odontogenic keratocyst, keratocystic odontogenic tumor) 에 대하여 임상 및 방사선학 소견에 대해 설명하고자 한다.

Ⅱ. 치성 종양별 분류 및 발병 추세

2005년도 WHO 분류를 기준으로 2000년부터 2010년 11년간등록된총 947례(장, 2013[6])의 치성종양을 보면(Table 1), 양성종양발병률이 98.31%이며, 악성 치성종양의 발병은 1.69%로 나타났다. 가장 발생빈도가 높았던 종양은 각화 낭성치성종양으로 38%를 차지하였고 두번째는 법랑모세포종으로 30%, 치아종이 21%를 보였다. 이 결과를 연세대학교 치과대학에서 2006년부터 2016년까지 11년간 등록된 총 1108례의 치성종양과 비교하여 보면(Table 1), 양성종양 발병률이 99.82%이며, 악성 치성종양의 발병은 0.18%로 나타났다. 발생빈도는 치아종 37.73%, 법랑모세포종 23.92%, 각화낭성치성종양 23.10%순으로 나타났다.

즉, 가장 발생빈도가 높은 치성종양은 위의 세 종양

Table 1. The Distribution of Odontogenic Tumors in Korea

Classification			2005 WHO	
Study			장(2013)[6]	YONSEI*
Period			2000-2010	2006-2016
Total number of cases			947 (%)	1108 (%)
Malignant			16(1.69)	2(0.18)
	Odontogenic carcinomas		16(1.69)	2(0.18)
	Malignant ameloblastoma		1(0.11)	0(0.00)
	Ameloblastic carcinoma		11(1.16)	0(0.00)
	Primary intraosseous squamous cell carcinoma		2(0.21)	0(0.00)
	Clear cell odontogenic carcinoma (CCOC)		1(0.11)	1(0.09)
	Ghost cell odontogenic carcinoma (GCOC)		1(0.11)	1(0.09)
	Odontogenic sarcomas		0(0.00)	0(0.00)
Benign			931(98.31)	1106(99.82)
	Odontogenic epithelium with mature, fibrous stroma, without odontogenicectomesenchyme			
	Ameloblastoma(AM)		**288(30.42)**	**265(23.92)**
		Solid/multicystic	230(24.29)	173(15.61)
		Unicystic	52(5.49)	84(7.58)
		Peripheral	3(0.32)	2(0.18)
		Desmoplastic	3(0.32)	6(0.54)
	Squamous odontogenic tumor(SOT)		2(0.21)	3(0.27)
	Calcifying epithelial odontogenic tumor(CEOT)		7(0.74)	6(0.54)
	Adenomatoidodontogenic tumor(AOT)		13(1.37)	10(0.90)
	Keratocysticodontogenic tumor(KCOT)		**362(38.23)**	**256(23.10)**
	Odontogenic epithelium with odontogenicectomesenchyme, with or without hard tissue formation			

Table 1. The Distribution of Odontogenic Tumors in Korea

Classification Study Period		2005 WHO 장(2013)[6] 2000-2010	 YONSEI* 2006-2016
Ameloblastic fibroma(AF)		8(0.84)	11(0.99)
Ameloblasticfibrodontoma(AFO)		1(0.11)	10(0.90)
odontoma		**200(21.12)**	**418(37.73)**
	complex	81(8.55)	234(21.12)
	compound	119(12.57)	184(16.61)
Calcifying cystic odontogenic tumor(CCOT)		7(0.74)	6(0.54)
Dentinogenic ghost cell tumor(DGCT)		1(0.11)	0(0.00)
Mesenchyme and/or odontogenicectomesenchyme with or without odontogenic epithelium			
Odontogenic fibroma		15(1.58)	74(6.68)
Odontogenicmyxoma/myxofibroma		13(1.37)	12(1.08)
Cementoblastoma		14(1.48)	35(3.16)

indicated the number of patients (percentage %)

* The present study was examined that cases diagnosed as odontogenic tumors from 2006 to 2016 in YONSEI

이었으나, 호발순서는 각 기관별로 다르게 나타났다.

Ⅲ. 고빈도 치성종양의 임상 및 방사선학적 소견

1. 법랑모세포종 (Ameloblastoma)

법랑모세포종은 치아 발생시에 생긴 세포잔사, 치성낭의 상피, 법랑기의 발달장애, 악골 표피상피의 기저세포, 신체 다른 부위의 이소성 상피(heterotropic epithelium) 등에서 발생하여 법랑질 형성까지 진행되지 않은 양성종양이다[1, 2]. 그러나 주위조직으로 침윤성 성장을 하며 적절한 외과적 절제가 이루어지지 않은 경우, 40-90%의 높은 재발율을 보여 임상적으로 매우 중요한 치성종양이다[7~9]. 이러한 병소는 주로 하악 구치부에 많이 발생하며 여성보다 남성에 호발한다고 알려져 있다. 악성을 나타내는 경우는 amelobalstic carcinoma 혹은 malignant ameloblastoma로 나타난다[1, 2].

1) 내원 시 주소

병원에 내원 시 가장 많이 호소하는 주소는 부종(swelling)과 동통(pain)이며[3, 10]. 그 외에 정기 검진이나 다른 치과치료를 위해서 진료과정에서 우연히 발견된 경우, 배농, 종괴, 입술의 이상감각 등이 있다[9].

2) 임상 소견

임상적 증상으로는 초기에는 자각 증상이 거의 없으며(무통성의 종창), 악골을 팽윤 혹은 비박 시키면서 치아는 이완되고 부분적으로 서서히 침투형으로 자란다[3, 9, 10] (그림 1).

3) 방사선 소견

방사선 소견으로는 보통 법랑모세포종(solid/multicystic)의 경우 다방성이면서 “비누거품(혹은 벌집모양)” 같은 모양을 보인다[11]. 다방성은 뚜렷한 경계선을 보이지 않으므로 정확한 크기를 결정하는 것이 어렵고, 단방성보다 좀 더 침윤성이며 진행된 소견을 보인다[11, 12]. 단방성 법랑모세포종(Unicystic)은 병소는 경계가 좋으며 때로 피질골로 둘러싸여 있기도 하

며[12], 치근흡수가 관찰된다[11] (그림 1).

4) 치료

치료는 법랑모세포종에서 나타나는 모든 조직학적 유형의 생물학적 특성이 비슷하기 때문에 병리 소견에 따라 치료법이 다르지 않으며, 대부분 외과적 치료가 행해지고 있다. 외과적 치료는 조대술 및 소파술 등의 보존적 치료와 조직괴절제술, 편측절제술 등과 같은 근치적 치료가 있다[9, 13]. 법랑모세포종은 이러한 치료법에 따라 재발율의 현저한 차이를 보인다. 보존적 수술법의 경우 약 40~90% 정도의 재발율을 보이며 근치적 수술법의 경우 약 8~15%정도의 재발율을 보인다[7, 8]. 또한 법랑모세포종 중에서 단방성 법랑모세포종은 소파술만 하는 경우도 재발율이 25% 이하로 낮기 때문에 다방성 유형과 구별하여 치료방법을 결정하는 것이 중요하다.

2. 치아종 (Odontoma)

치아종은 미맹출 치아 상방에 흔히 발견되는 과오종성 병소로 성숙 법랑질, 상아질과 치수로 구성되어 있으며, 형태 분화 정도에 따라 또는 정상 치아와 유사한 정도에 따라서 고형의 혹 덩어리로 나타나는 복잡치아종(Complex odontoma; CpODT)과 치아모양과 유사한 복합치아종(Compound odontoma; cmODT)으로 구분한다[1, 2, 14].

1) 내원 시 주소

대부분 정기검진을 통해 발견되고, 주로 유치의 만기잔존 및 영구치 미맹출 등을 주소로 내원한다. 그 외에는 간혹 종창, 동통에 대한 주소 등으로 내원한다[3, 14].

2) 임상 소견

발생 연령은 모든 연령에서 나타날 수 있으나, 0-10세에 호발하고, 남녀 성비에 차이는 없다. 대개는 무증상이다. 치아종이 의심되는 임상적 소견으로는 유치 만기잔존, 영구치결손, 치아변위 등을 들 수 있다[10, 14].

3) 방사선 소견

복잡치아종은 방사선 불투과성의 불규칙한 덩어리로 보이며 복합치아종은 치아와 유사한 다양한 모양과 크기의 방사선 불투과성병소가 관찰된다[1]. 치아종은 방사선 소견 상 주로 매복치와 치아변위가 나타난다[3,10] (그림 2).

4) 치료

치료는 복잡 및 복합치아종 모두 피막으로 잘 둘러싸여 있기 때문에 주변 골에서 쉽게 적출하며, 이때 모

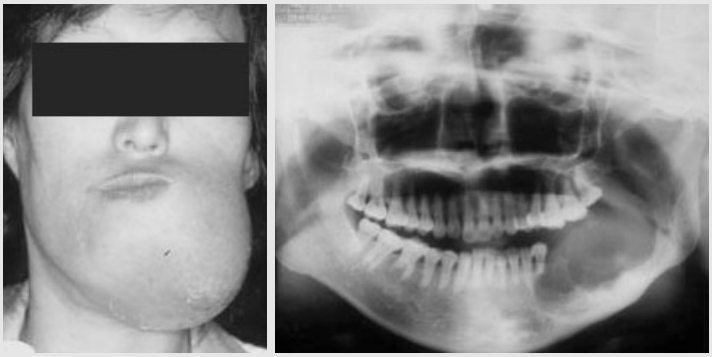

그림 1. (좌) 악골 팽창으로 인한 심한 안모변형을 초래한 법랑모세포종의 임상소견, (우) 다방성의 방사선 투과성 소견을 보이는 법랑모세포종의 방사선 소견

그림 2. 유치 잔존과 영구 견치의 맹출을 방해하는 복합 치아종의 방사선 소견

든 치아조직들과 함께 낭종 변성의 방지 및 확인을 위해 주위 연조직도 포함하여 병리학적 검사를 의뢰하는 것을 추천한다[9]. 재발은 보고된 바 없다[1, 9].

3. 각화낭성치성종양 (치성각화낭, Keratocystic odontogenic tumor (Odontogenic keratocyst); KCOT(OKC))

1992년도 WHO 분류법에서는 치성낭으로 분류되었는데, 다른 치성낭과 달리 임상적으로 다발성으로 나타나고 재발하며 basal cell nevus syndrome[15, 16] 등으로 나타나는 경우가 있고 조직학적으로는 이상각화를 보인다는 점으로 타 치성낭과는 다르게 분류되어 왔었다[17]. 많은 연구로 암 억제 유전자인 PTCH의 유전적 변이가 확인됨에 따라서 2005년 WHO 분류법에 의해서 치성종양으로 분류되었다[5, 17].

1) 내원 시 주소

부종 및 동통, 때로는 맹출지연을 주소로 내원한다[17,18].

2) 임상 소견

연령분포는 10~30대에 주로 호발하며, 악골의 팽윤, 둔통, 낭종 내용물의 구내삼출물 등이 나타나지만, 특별한 증상이 없거나 감각이상을 호소하는 경우도 있다[19].

3) 방사선 소견

방사선소견으로는 경계가 명확한 단방성 병소로 나타나거나 얇은 골경화변연(sclerotic border) 또는 조개껍질모양(scalloped shape)을 보이는 다발성 또는 다낭성의 방사선 투과상을 나타낸다[12, 20, 21]. 각화낭성치성종양은 임상 및 방사선 소견만으로는 구강악안면영역에 발생하는 다른 낭종 및 종양과의 감별진단이 어렵다[12, 21, 22] (그림 3).

4) 치료

각화낭성치성종양은 적출술이 가장 빈도가 높은 치료방법으로 병소가 크기에 따라서 감압술 후 적출술을 시행 하는 경우도 있다[18, 23]. 그 외에 하악골 부분 절제술 후 골이식술로 치료하는 경우도 있다[18].

Ⅳ. 총괄 및 고안

치성종양 분류는 과거에는 치성종양 뿐만 아니라 골화섬유종, 치성 및 비치성낭종을 포함하였으며, 이후에 낭종 및 비치성종양을 제외하고 치성종양을 기원에 따라서 외배엽, 중배엽, 혼합성으로 분류되었다[3]. 이

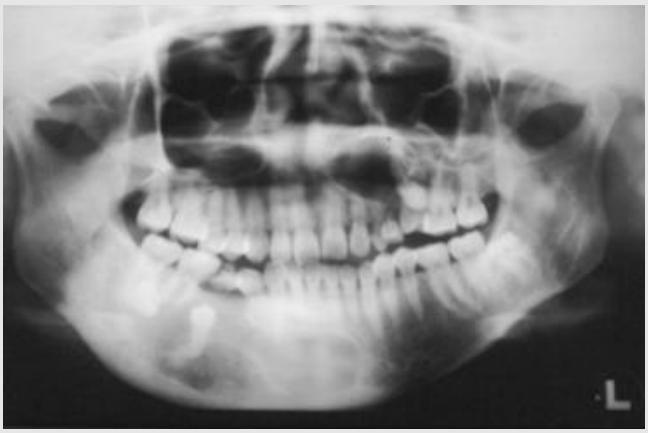

그림 3. 상악과 하악에 걸쳐 다발성 방사선 투과성 소견을 보이는 각화낭성 치성 종양의 방사선 소견

러한 여러 분류 이후 1971년 세계 여러 구강병리학자들이 모여 앞선 이론을 바탕으로 WHO 분류법을 발표하였으며, 이러한 분류는 1992년, 그리고 2005년에 개정되었다[4, 5].

세계적으로 치성종양별 발생빈도를 살펴보면, Gunhan(1990) 등에서는 치아종과 법랑모세포종이 가장 높은 치성종양 중 하나로 나타났고[24],2005년 WHO 개정 이후에 Kebede B(2017)등 연구에서는 법랑모세포종, 치성점액종, 각화낭성치성종양 순으로 발생빈도가 높았으며[25], Saravana HL등(2016) 연구에서는 법랑모세포종, 각화낭성 치성종양 치아종 순으로 높았다[26]. WHO분류에 의거하여, 한국인에서 가장 많이 호발하는 치성종양은 치아종과 법랑모세포종[3, 10], 그리고 2005년 개정 이후에는 새로 추가된 각화낭성 치성종양이 높은 발병률을 보였다 (Table 1)[6].

법랑모세포종은 외배엽성 치성 양성종양 이지만, 임상적으로는 팽창성 증식을 보이며 인근조직으로의 침윤 및 악골파괴를 유도하는 등 안모변형을 일으키기 때문에 환자의 삶의 질이 저하되므로 조기 발견과 적절한 치료가 중요하다[1, 2]. 이러한 법랑모세포종은 방사선 소견상 함치성낭(Dentigerous cyst) 과 같은 낭종, 각화낭성치성종양과의 감별진단이 필요하다. 방사선학적 조사결과, 법랑모세포종은 방사선 소견상 함치성낭과 각화낭성치성종양에 비해서 치근흡수가 더 많이 발생한다는 것을 알 수 있었다[10, 17, 21]. 하지만, 이러한 통계학적 결과는 확률의 차이 일뿐, 함치성낭과 각화낭성치성종양 모두 치근흡수가 나타날 수 있기 때문에 확진을 위해서는 조직 병리학적 검사가 요구된다. 또한, 법랑모세포종은 치료에 따른 재발율의 차이를 보인다[7, 8]. 소파술(curettage)와 같은 보존적 외과술은 종양조직이 남게되어 이후 병소가 재발할 가능성이 크기 때문에, 절제술과 같은 근치적 수술이 재발을 막는데 더욱 효과적이라고 많이 보고 되어 있다[9, 13]. 그러나, 고령의 환자 혹은 전신적으로 쇠약한 환자에서는 오히려 소파술을 시행하는 것이 환자의 기능적 회복, 이후 재발종양에 대한 수술접근의 용이성을 고려할 때 유용하다는 보고도 존재한다[9, 13]. 즉, 환자의 연령, 병소의 크기, 재발 여부 및 전신적 상태를 신중히 고려하여 치료법을 선택 하는 것이 중요하다. 또한, 법랑모세포종은 재발률이 높기 때문에 환자의 장기적인 추적관찰도 요구된다[9].

치아종은 일종의 과오종으로서 발생원인에 관해서는 유전, 돌연변이, 치아발육의 실패 등에 의해 2차적으로 발생되고, 외상, 감염 또는 성장압력이 치아발육을 조절하는 유전적 장애를 초래하여 발생한다는 보고 등이 존재한다[14]. 방사선상 치아관계를 살펴보면 매

복, 위치이상, 형태이상과 관련이 있는 것이 확인되었다[3, 10, 14]. 즉, 치아종은 낮은 연령층에 발생하기 때문에 치아종으로 인한 부정교합, 치아변위, 매복 등이 발생할 수 있어 조기발견에 따른 적절한 치료의 중요성이 강조된다.

각화낭성치성종양이 2005년 WHO 분류에 의해 종양으로 분류된 이유는 암 억제 유전자 중 하나인 PTCH 유전자가 관여 한다는 점, 빠른 성장 및 높은 재발성 그리고 상피이형성 등 이 있다[17]. 이러한 각화낭성 치성종양은 구강악안면영역에 발생하는 함치성 낭등 의 낭종이나 임상 및 방사선학적 소견이 유사한 법랑모세포종[12, 21, 22], 법랑아세포섬유종(Ameloblastic fibroma) 등의 양성 골종양 병소 등과의 감별진단이 어렵고[19], 다발성 각화낭성치성종양이 발생 하였을 때에는 모반양 기저세포암종증후군(nevoid basal cell carcinoma syndrome, Grolin-Golz syndrome)에 대한 감별이 필요하기 때문에[15, 16]. 반드시 병리학적 검사가 요구된다. 특히, 각화낭성치성종양은 법랑모세포종으로의 발전가능성이 있기 때문에 정기적인 추적관찰이 필요하다[1, 23].

Ⅴ. 결론

한국인에서 호발 하는 치성종양은 대부분 임상 및 방사선학적 소견만으로는 감별진단이 어렵다. 그렇기 때문에 병리학적 검사를 동반한 후, 정확한 진단과 적절한 치료를 시행하는 것이 환자를 위해 중요하다. 본 연구는 임상 치과의사들에게 국내 치성종양의 분류 및 발병 추세에 대한 기초적 지식을 전달해주고, 그 중에서 가장 호발 하는 치성종양에 대한 임상 및 방사선학적 소견을 상기시켜줌으로써 치성종양 환자를 위한 적절한 치료계획 수립 및 치료를 위해 도움이 되고자 하였다.

참 고 문 헌

1. Sapp JP, Eversole LR, Wysocki GP. Contemporary oral and maxillofacial pathology. 2nd ed. St. Louis, Mo.: Mosby, 2004.
2. Morgan PR. Odontogenic tumors: a review. Periodontol 2000 2011;57(1):160-176.
3. 유태민 유미현, 이의웅, 차인호, 김진. WHO 분류에 따른 치성종양의 임상 및 병리조직학적 연구. 대한구강악안면병리학회지 2003;27(4):269-283.
4. Kramer IR, Pindborg JJ, Shear M. The WHO Histological Typing of Odontogenic Tumours. A commentary on the Second Edition. Cancer 1992;70(12):2988-2994.
5. Barnes L EJ, Reichart P. World Health Organization classification of tumours, pathology and genetics of tumours of the head and neck. Lyon:. International Agency for Research on Cancer 2005;306-7.
6. 장민석. A study on the incidence of odontogenic tumors in Korean. 서울대학교 대학원 학위논문 2013.
7. Olaitan AA, Adeola DS, Adekeye EO. Ameloblastoma: clinical features and management of 315 cases from Kaduna, Nigeria. J Craniomaxillofac Surg 1993;21(8):351-355.
8. Sehdev MK, Huvos AG, Strong EW, et al. Proceedings: Ameloblastoma of maxilla and mandible. Cancer 1974;33(2):324-333.
9. 이태희, 김진수, 변기정. 양성 치성종양의 임상적 분석. 대한악안면성형재건외과학회지 2000;22(2).
10. 이의웅. 한국인 치성종양의 역학적 연구. 대한구강악안면외과학회지 1998;24(1):1-8.
11. Park J-H, Kim J-W, Kwon T-G, Kim C-S. Statistical evaluation of ameloblastoma on the relationship between radiological and clinical characteristics. Journal of the Korean Association of Oral and Maxillofacial Surgeons 2011;37(3):176.
12. 소병천, 허민석, 안창현, 최미, 이삼선, 최순철, 박태원. 법랑모세포종과 치성각화낭의 방사선학적 감별진단 : CT를중심으로. 대한구강악안면방사선학회지 2002;32:167-173.
13. Shin Y-M, Park J-H, Kim J-W, et al. The clinico-stastistical analysis of the treatments of the 139 Ameloblastomas. Journal of the Korean Association of Oral and Maxillofacial Surgeons 2011;37(4):287.
14. 류재량, 김영진, 김현정, 남순현. 발육중인 치아종으로 인한 맹출장애. 대한소아치과학회지 2010;37(4).
15. Kim J, Oh S. Basal Cell Nevus Syndrome : A Case Report. The Journal of the Korean Academy of Pedtatric Dentistry 2014;41(2):166-173.
16. Ramesh M, Krishnan R, Chalakkal P, Paul G. Gorlin-Goltz Syndrome: Case report and literature review. J Oral Maxillofac Pathol 2015;19(2):267.
17. Nobuyoshi Tomomatsu NU, Yasuyuki Michi, Kazuto Kurohara, Norihiko Okada, Teruo Amagasa. Clinical study of keratocystic odontogenic tumors. J Korean Assoc Oral Maxillofac Surg 2012;38:56-63.
18. Shin S, Yang Y, Kim J, Baik B. Conservative Surgical Treatment of Keratocystic Odontogenic Tumor : A Case Report. The Journal of the Korean Academy of Pedtatric Dentistry 2013;40(4):328-334.
19. Giuliani M, Grossi GB, Lajolo C, et al. Conservative management of a large odontogenic keratocyst: report of a case and review of the literature. J Oral Maxillofac Surg 2006;64(2):308-316.
20. 천상득, 안창현, 최갑식. 치성각화낭의 방사선학적 연구. 대한구강악안면방사선학회지 2005;35:51-54.
21. 정호걸, 이장렬, 김기덕, 박창서. 치성각화낭과 법랑모세포종의 임상 및 방사선학적 감별진단. 대한구강악안면방서산학회지 2000;30(249-254).
22. 송만용, 이삼선, 이진구, 이원진, 허민석, 이재일, 민병무, 최순철. 낭성법랑모세포종, 함치성낭, 치성각화낭의 방사선소견과 Ki-67, PCNA, Cytokeratin 발현과의 연광성에 관한 연구. 대한구강악안면방사선학회지 2004;34:75-79.
23. Kim H-S, Choi S-H, Na J-C, et al. Hybrid Odontogenic Tumor of Calcifying Cystic Odontogenic Tumor Associated with Ameloblastic Fibro-Odontoma of the Anterior Maxilla. The Korean Journal of Oral and Maxillofacial Pathology 2015;39(2):521-524.
24. Gunhan O, Erseven G, Ruacan S, et al. Odontogenic tumours. A series of 409 cases. Aust Dent J 1990;35(6):518-522.
25. Kebede B, Tare D, Bogale B, Alemseged F. Odontogenic tumors in Ethiopia: eight years retrospective study. BMC Oral Health 2017;17(1):54.
26. Goteti SH. Odontogenic Tumors: A Review of 675 Cases in Eastern Libya. Niger J Surg 2016;22(1):37-40.