

투고일 : 2017. 6. 9

심사일 : 2017. 6. 16

게재확정일 : 2017. 6. 19

외과적 근관치료의 핵심 - 치근단 미세누출 폐쇄술

연세대학교 치과대학 치과보존과학교실

김 선 일

ABSTRACT

Essential of Endodontic microsurgery with the use of a Surgical Operating Microscope

Department of Conservative Dentistry, College of Dentistry, Yonsei university

Sunil Kim, D.D.S., Ph.D,

Endodontic surgery is a procedure to treat apical periodontitis or abscess in cases that did not heal after nonsurgical treatment or retreatment. This might include situations with persistent intracanal infection after root canal treatment. Other reasons might be found in extraradicular infection, such as bacterial biofilm on the apical root surface or bacteria within the lesion. For many years, the treatment standard was the traditional approach with surgical burs and amalgam for root-end filling. Endodontic microsurgery is the most recent step in the evolution of endodontic surgery, applying not only ultrasonic tip and biocompatible filling materials but also incorporating high-power magnification and illumination. Although many studies have been published that advocate the use of modern technique, the traditional techniques are still widely used in the surgery community. The purpose of this study was to demonstrate the endodontic microsurgery procedure including the root-end preparation and filling with the use of a surgical operating microscope.

Key words : Surgical operating microscope, root-end preparation, root-end filling

Corresponding Author

Sunil Kim DDS, MSD, PhD

Department of Conservative dentistry, College of Dentistry, Yonsei University,

50-1 Yonsei-ro, Seodaemun-gu, Seoul, 03722, South Korea

E-mail : seone1@yuhs.ac

I. 서론

1965년 카케하시가 발표한 rat을 이용한 연구는 근관 내 세균 감염이 치근단 치주염의 원인임을 밝힌 근

관치료학의 큰 성과이자 이정표가 되는 논문이었다¹⁾. 근관치료의 목표는 근관 내에서 감염의 원인을 제거하고 재감염을 방지함으로써 치근단 치주염이 나올 수 있는 환경을 만들어 주는 것이다. 근관치료에 사용되

는 기구와 술식의 발전을 통하여 근관치료의 성공률은 지속적으로 높아졌고, 최근 연구에 의하면 세균에 감염된 치아에서 근관치료는 83%, 재근관치료는 80%의 성공률이 보고되었다²⁾. 하지만 근관치료 및 재근관치료의 성공률에서 알 수 있듯이 적절한 비외과적 근관치료를 시행하더라도 모든 치근단 치주염을 낮게 할 수는 없다. 근관치료를 어렵게 하는 가장 중요한 요인으로 근관계의 해부학적 복잡성을 들 수 있다. 근관계의 구성요소인 isthmus, fin, lateral canal 등은 기계적, 화학적 세정으로부터 세균이 살아남을 수 있는 피난처가 된다³⁾. 최근 소개되는 다양한 방법을 사용하더라도 해부학적인 복잡성을 극복하기는 어렵고, 아직까지 완벽한 세균의 제거는 불가능하다. 또한, 근관 내의 세균은 대부분 biofilm 형태로 존재한다. 비교적 쉽게 제거 가능한 planktonic microorganisms과는 달리 biofilm은 다양한 disinfectant에 저항성을 가져서, 적절한 근관치료 후에도 치근단 치주염이 낮지 않는 원인이 된다.

외과적 근관치료는 비외과적 근관치료 및 재근관치료 이후에도 치근단 치주염, 치근단 농양이 지속되거나 치근단낭이 의심될 경우 할 수 있는 마지막 치료 방법이다. 1800년대 중반 치근단 절제술을 포함하는 외과적 근관치료가 처음 시행된 이후, 쉽고 안전하고 더 나은 예후를 위한 다양한 방법들이 소개되어 왔다. 꽤 오랜 기간동안 surgical burs를 이용한 치근단 절제(root-end resection) 및 와동 형성(root-end cavity preparation)과 아말감을 이용한 역충전(root-end filling)이 외과적 근관치료의 표준으로 자리 잡았었다⁴⁾. 1990년대 이후, 치근단 절제 후 ultrasonic tip을 이용하여 치근단 와동을 형성하고, mineral trioxide aggregate(MTA), Super EBA 등 생체 친화적인 재료를 이용한 치근단을 역충전하는 술식이 현대적 치료법으로 사용되고 있다. 또한, 최근 사용되는 가장 발전된 술식은 ultrasonic tip과 생체친화 밀폐재료를 사용하는 것 뿐만 아니라, surgical operating microscope(이하 현미경, 그

림 1)을 이용하여 10~25배에 달하는 확대된 시야와 조명을 수술에 이용하고 것이고, 이를 통하여 더 정교하고 안전한 외과적 근관치료가 가능해 졌다. 현미경이 도입되기 전, 전통적인 방식의 치근단 수술의 성공률은 30~50% 정도로 낮게 보고되었고, 이는 비외과적 재근관치료와 비교할 때 결코 우수한 술식이 아니다. 하지만 현미경을 이용하여 ‘치근단 미세누출 폐쇄술’을 시행할 경우 외과적 근관치료의 성공률은 74~92%에 달할 정도로 높은 성공률을 보인다⁵⁾.

이에 기존 치근단 와동형성 및 역충전술의 한계를 고찰하고, 치근단 미세누출 폐쇄술을 소개하여 외과적 근관치료의 성공률을 높이는데 도움을 주고자 한다.

II. 기존 술식과 한계

1. 치근단 절제, 와동형성 및 역충전

치근의 apical 부위를 절단하여 제거하는 술식으로 치근단 와동형성 및 역충전을 위한 치근단 부위로의 접근을 위해 시행한다. 이때 치근은 45도의 bevel을 주어 절단함으로써 시야를 확보하고 접근을 용이하게 한다. 치근단 절제의 양은 약 3mm 정도가 적당하며, 이는 대부분의 부근관 및 해부학적 변이가 치근단 3mm에 존재하므로, 비외과적 근관치료의 실패 원인이 될 수 있는 부위를 제거하기 위함이다. 고속용 tapered fissure bur를 사용하여 소독된 식염수를 뿌리면서 linguo-labial 방향으로 약 45도 정도 bevel을 준다.

치근단 와동형성 방법은 크게 2가지로 나눌 수 있다. 아말감의 제1급 와동 형성처럼 치아의 장축에 평행하게 2~3mm 깊이로 hole을 형성하고 round bur나 inverted cone bur를 사용하여 유지형태를 부여하거나, slot형태의 와동 형성법으로 저속용 fissure bur를 이용하여 3~5mm 깊이로 slot을

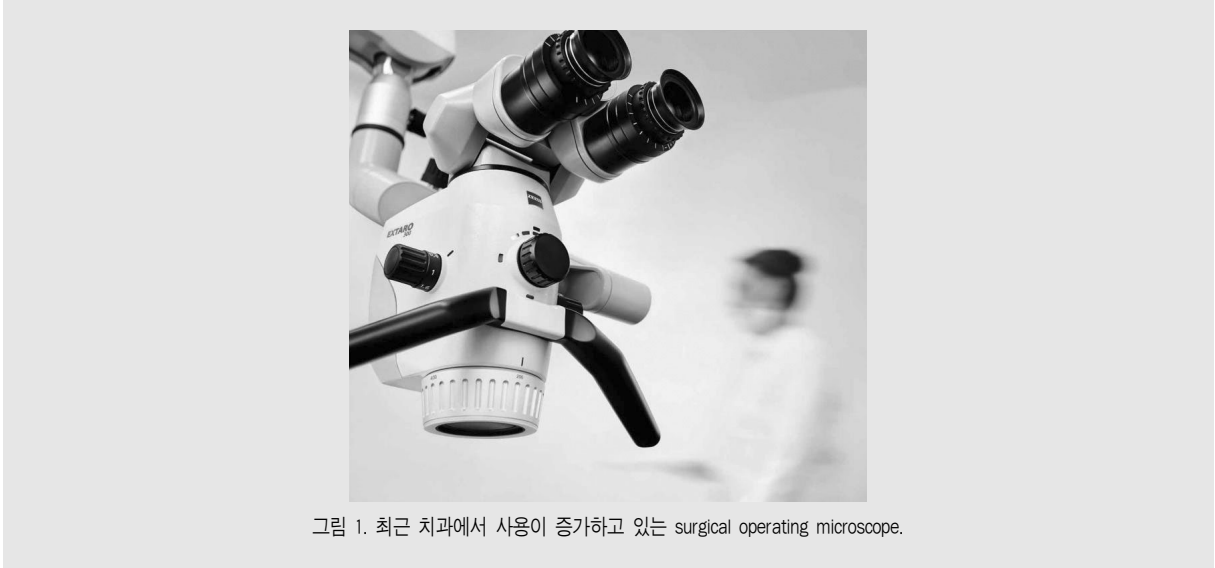

그림 1. 최근 치과에서 사용이 증가하고 있는 surgical operating microscope.

형성하고 round bur를 이용하여 유지형태를 부여한다. 이후 아말감 및 IRM을 이용하여 역충전을 시행한다.

2. 기존 술식의 한계

1) 골삭제량(size of osteotomy)

치근단 외동형성을 위한 round bur나 inverted cone bur를 적절하게 위치시키기 위해서는 사용되는 기구의 크기 때문에 많은 양의 골 삭제를 필요로 한다. 골 삭제량이 많게 되면 치유 기간 동안 합병증이 발생할 가능성이 높고 불완전한 치유가 일어나기 쉬우며 간혹 불가피하게 endo-perio combined lesion을 만들어서 치아의 예후를 좋지 못하게 한다(그림 2A).

2) 절제각도(bevel angle)

생물학적인 면에서 볼 때 가장 적합한 치근단 절제각도는 치아 장축에 수직이 되게 하는 것이다. 절제각이 커질수록 치근 주위와 근관계가 교통하는 상아세관의 수가 증가하기 때문에 근관 내의 세균 등 오염 물질이 근관 외부로 누출될 가능성이 높아지고, 저작 시 치

근단에 가해지는 압력이 균일하게 분산되지 못하여 치근 파절의 가능성이 높아진다^{6, 7)}. 하지만 기존 술식에서는 시야확보 및 기구의 접근을 위하여 45도의 경사 부여가 불가피하다.

3) 절단된 치근면 관찰

(Inspection of resected root surface)

기존 수술에 사용하던 치경(dental mirror)은 크기의 제약으로 인하여 절단된 치근면을 관찰하는 것이 불가능하였다. 따라서 missing canal, isthmus, crack 등 비외과적 근관치료 및 재근관치료 실패의 원인을 정확히 파악하지 못한 상태로 치근단 외동형성 및 치근단 역충전을 시행해야 했다. 이로 인하여 치근단 절제술 후에도 근관치료 실패의 원인이 잔존하여 수술의 성공률이 떨어지는 문제점이 있었다.

4) 치근단 역충전 재료

전통적인 외과적 근관치료는 치근단 역충전 재료로 대부분 아말감을 사용하였다. 아말감은 상대적으로 조작이 간단한 장점을 갖지만, 최근 사용되는 IRM, MTA에 비하여 생체친화성이 떨어지고, 미세변연누출의 가능성이 높으며 치은에 아말감 tattoo를 일으

킨다. 또한, 재수술 시행 시 아말감 조각이 주변부 골에 박히는 문제점을 가지므로 최근 사용이 현저하게 감소하였다(그림 2B, C).

Ⅲ. 미세 치근단 수술 (Endodontic microsurgery)

현미경을 사용하는 미세 치근단 수술은 기존 수술방법에 비하여 높은 성공률이 보고되고 있다. 현미경의 사용으로 인한 시야와 조명의 이점, 초음파기구의 발전, 치근단 충전을 위한 생체친화 재료의 개발 등이 모두 이러한 좋은 결과에 기여하고 있다. 우수한 치료를 제공하기 위해서는 빠르게 발달하는 기구와 재료에 대한 이해를 바탕으로 정확한 술식을 구사하는 것이 필수적일 것이다. 이에 미세 치근단 수술의 술식 특징을 크게 3가지로 나누어 각각에 대하여 살펴보고, 수술 받은 치아의 예후를 결정하는 가장 중요한 요소인 미세누출 폐쇄술에 대하여 조금 더 자세히 살펴보고자 한다.

1. 골 삭제량(size of osteotomy)

치근단 치주염으로 인하여 파괴된 피질골이 소량이거나 피질골의 파괴가 없는 경우 치근침으로 접근하기 위해서는 골 삭제가 필요하다. 불필요한 골 삭제를 방지하고 치근침에 정확하게 도달하기 위해서 6배~10배의 배율 하에서 신중하고 조심스럽게 행해져야 한다. 전통의 치근단 수술에서는 시야의 한계와 사용되는 기구의 크기를 고려하여 10mm 이상은 되어야 이후 술식을 시행할 수 있었으나, 미세 치근단 수술에서는 골에 형성된 crypt 안에서 초음파기구의 끝이 자유롭게 움직일 수 있는 정도인 4~5mm 정도면 충분하다. 결과적으로 미세 치근단 수술은 전통의 수술에 비해 골 삭제 크기를 작게 유지함으로써 건전한 골 삭제량과 환자의 불편감을 최소화하고, 더 빠르고 나은 치유를 가능하게 한다.

2. 치근단 절제(Root-end resection)

골 삭제 후 치근침 3mm를 제거한다. 3mm를 제거하는 이유는 대부분의 측방 근관 혹은 치근단 분지부

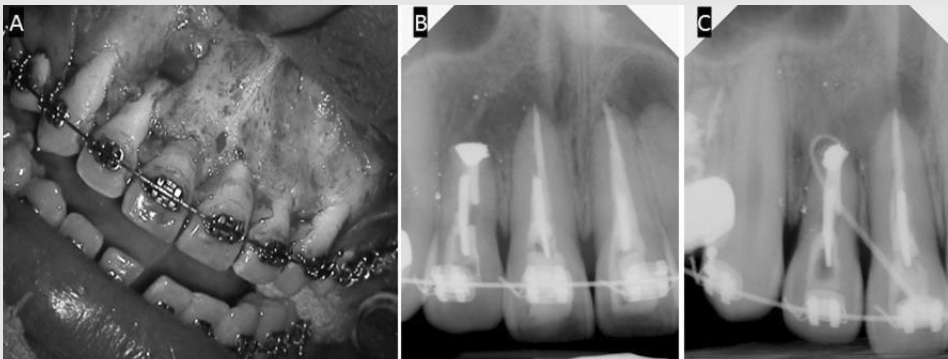


그림 2. 아말감을 이용한 치근단 수술이 실패한 증례. 19세 남환이 1개월 전쯤 #12 치아에서 고름이 나왔으며 현재 고름 주머니가 존재하며 별다른 통증은 없다는 주소로 내원하였다. 치과 병력으로 10여년 전 외상으로 인하여 #12,11,21 치아가 완전 탈구되어 재식한 뒤 세 번의 치근단 수술을 받은 병력이 있었다. 거타퍼차 콘을 이용한 tracing 상 #12 치아가 누공의 원인으로 판단되었고, #11,21 치아도 불완전한 근관치료를 동반한 치근단 치주염으로 진단되었다. (A) 기존 치근단 절제술을 받은 #12 치아의 광범위한 순측 골 소실이 관찰된다. (B) Preoperative intra-oral x-ray. 치근단 절제술을 받은 #12 치아가 관찰되고, #13,12,11 치근 주위 조직에 아말감 조각들이 산재된 양상이 관찰된다. (C) 거타퍼차 tracing을 통하여 누공이 #12 치아의 치근단에서 시작됨을 알 수 있다.

임상가를 위한 특집 2

(apical ramification)가 치근단에서 3mm 내에 존재하며, 이들과 연관된 치근단 병소를 치유하기 위해서는 측방 근관 혹은 치근단 분지부를 제거해야 하기 때문이다⁸⁾. 전통적인 치근단 수술에서 치근단 절제 각도는 45° 정도를 추천하였으나 이는 생물학적인 이유가 아닌 시야 확보와 기구조작을 위한 것이었고, 전술한 바와 같은 문제를 야기할 수 있다. 미세 치근단 수술에서는 현미경과 micro-mirror를 이용하여 경사각 없이도 충분한 시야 확보가 가능하므로 각도를 주지 않거나 최소한(5~10도)의 각도로 치근단 절제를 시행하여 보다 좋은 예후를 보장한다

3. 치근단 미세누출 폐쇄

치근단 미세누출 폐쇄술은 3단계로 세분화 할 수 있다.

1) Inspection of resected root surface

전통적인 치근단 수술과 비교할 때, 치근단 미세누

출 폐쇄 술식이 갖는 가장 큰 차이점이자 장점은 치근단 절제 후 절단된 치근 단면을 고배율(x25)로 관찰할 수 있다는 것이다. 절단된 치근 단면을 메틸렌 블루로 염색한 후 고배율로 관찰함으로써 이전 치료의 실패 원인을 알 수 있다(그림 3). 이전 치료의 실패 원인을 파악함으로써 수술 과정에서 실패 원인을 해결하여 수술의 예후를 향상시킬 수 있다. 다음 그림은 이러한 미세 치근단 수술의 장점을 보여주는 전형적인 증례이다⁹⁾(그림 4).

2) Root-end preparation

치근단 미세누출 폐쇄 술식의 또 다른 장점은 초음파 팁을 이용한 치근단 와동 형성이다. 전통적인 치근단 수술에서의 치근단와동 형성은 주로 handpiece 나 micro-handpiece를 사용하였는데, 이는 근관의 장축에 평행한 치근단와동을 형성하기가 어려울 뿐만 아니라, root-end cavity의 depth도 3mm 이상 충분히 확보하지 못하여 치근단 수술의 주요 실패 원인이 되었다. 치근단 미세누출 폐쇄 술식은 특별하게

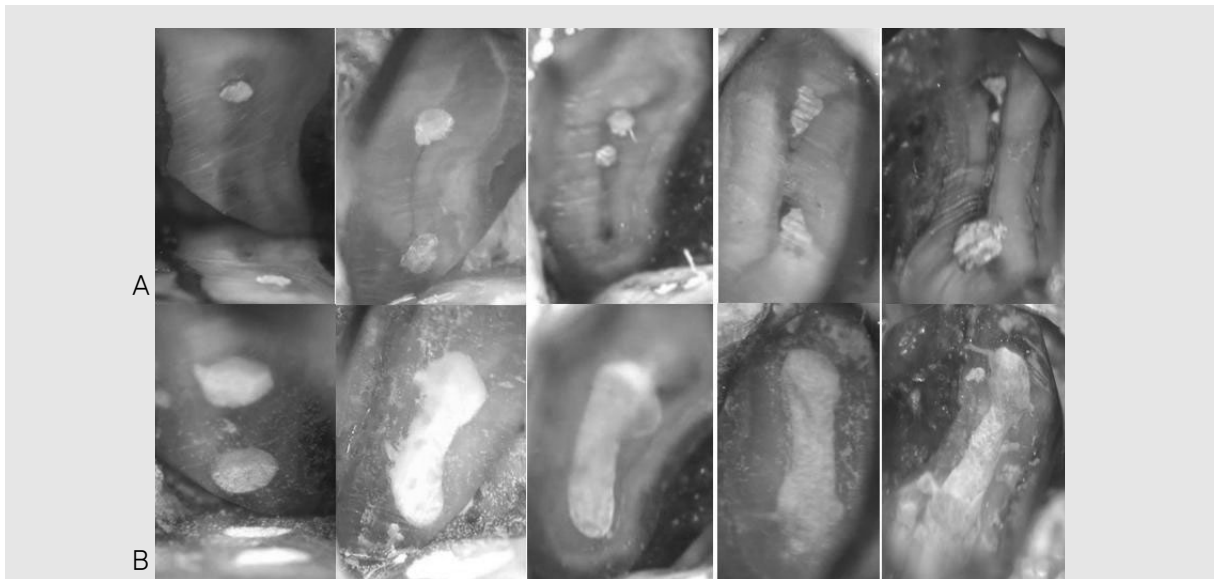

그림 3. 절단된 치근단면을 고배율로 관찰하여 이전 치료가 실패한 원인을 알 수 있고, 적절하게 치료할 수 있다. (A) 메틸렌블루 염색 후 25배 확대 하에서 관찰한 치근단면. Isthmus, missing canal 등 근관치료 실패의 원인이 관찰된다. (B) MTA를 이용한 치근단 역충전 후 사진.

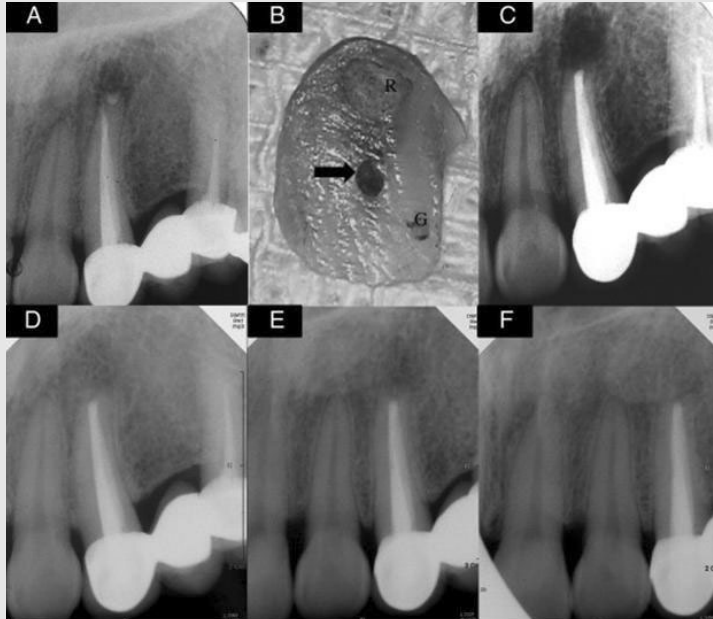

그림 4. Typical failure case of endodontic surgery a. Preoperative radiograph with periradicular radiolucency showing a root-end filling apart from the filled canal. (B) Coronal surface of the resected apical fragment. Note the missing canal (arrow) that had not been touched, even after both nonsurgical and surgical retreatments. G, gutta-percha canal filling of nonsurgical retreatment; R, root-end filling of surgical retreatment. (C) Immediate postoperative radiograph. Super EBA was used for the root-end filling. (D-F), Seven-year follow-up radiographs with 3 different angles showing complete healing.

〈출처〉 Song&Kim et al. Outcomes of endodontic micro-resurgery: a prospective clinical study. J Endod 2011;37:316-320

고안된 초음파 팁(그림 5)을 사용함으로써 상대적으로 작은 골 삭제에도 불구하고 치아의 장축에 평행하면서 충분한 깊이(3mm 이상)를 가지는 치근단 와동을 형성할 수 있다.

3) Root-end filling

치근단 충전은 치근단 부위를 최대한 밀봉하여 세균이나 세균의 부산물이 치근단 부위로 누출되는 것을 방지하기 위해 시행한다. 이상적인 충전재는 근관 벽에 물리적, 화학적으로 결합하여 경화 후에도 체적 안정성을 갖고, 체액과 접촉하여도 용해되거나 부식되지 않아야 한다. 무엇보다 독성이 없고, 뛰어난 봉쇄 효과가 가장 중요한 요건이라 할 수 있다. 치근단 미세누출 폐쇄술의 치근단 역충전은 우수한 밀폐 효과 및 생체 친화성이 입증되었으며, 백악질의 재생도 관찰

되는 MTA를 주로 사용하여 좋은 예후를 가능하게 한다¹⁰⁾. 초기의 MTA는 긴 경화시간과 조작성이 단점이었으나 최근 개발된 다양한 MTA 제재들과 Bioceramic 제재들은 이러한 단점을 상당부분 개선하였다(그림 6).

IV. 임상증례

34세 여환이 3주 전부터 오른쪽 위 어금니가 아팠고, 현재는 통증은 없다는 주소로 내원하였다(그림 7A). 임상 및 방사선 검사 결과 Chronic apical periodontitis #16, R/O radicular cyst 진단 하에 비외과적 재근관치료 시행하였다(그림 7B). 재근관치료 이후에도 환자는 간헐적 불편감을 호소하였고,

임상가를 위한 특집 2

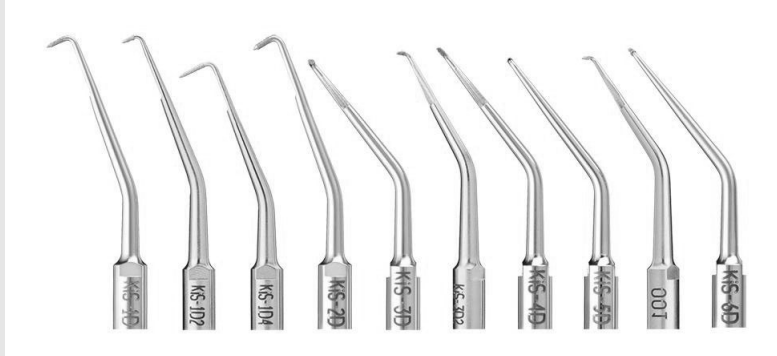

그림 5. 치근단 외동 형성을 위하여 고안된 초음파 팁. 다양한 크기와 형태를 가지므로 치아의 위치에 따라서 선택하여 사용할 수 있고, 팁에 다이아몬드 코팅이 되어 있어서 뛰어난 절삭력을 갖는다.



그림 6. 최근 개발된 다양한 root-end filling materials. (A) ENDOCEM MTA (B) RetroMTA (C) EndoSequence BC RRM

이에 치근단 미세누출 폐쇄술을 동반하는 미세 치근단 수술을 계획하였다(그림 7C). 피관 거상, 골 삭제, 치근단 절제, 메틸렌블루를 이용한 염색 시행 후 현미경 하에서 절단된 치근단면을 관찰한 결과 missing MB2 canal과 isthmus가 관찰되었다(그림 7D). 초음파 팁을 이용한 치근단 외동 형성 후 MTA를 이용하여 역충전 시행한 뒤 피관 봉합하였다(그림 7E). 4년 정기검진 방사선 사진 상 완전한 치유가 관찰된다(그림 7F).

V. 결론

치근단 미세누출 폐쇄술은 10배 이상의 확대된 시야에서 메틸렌블루 염색을 통해 절단된 치근면을 관찰하고, 초음파를 이용하여 치근단 외동을 형성한 뒤 생체 친화적인 역충전 재료로 충전하는 술식이다. 치근단 미세누출 폐쇄술을 습득하여 임상에 적용한다면 전통 방식의 치근단 수술보다 높은 성공률을 기대할 수 있을 것이다.

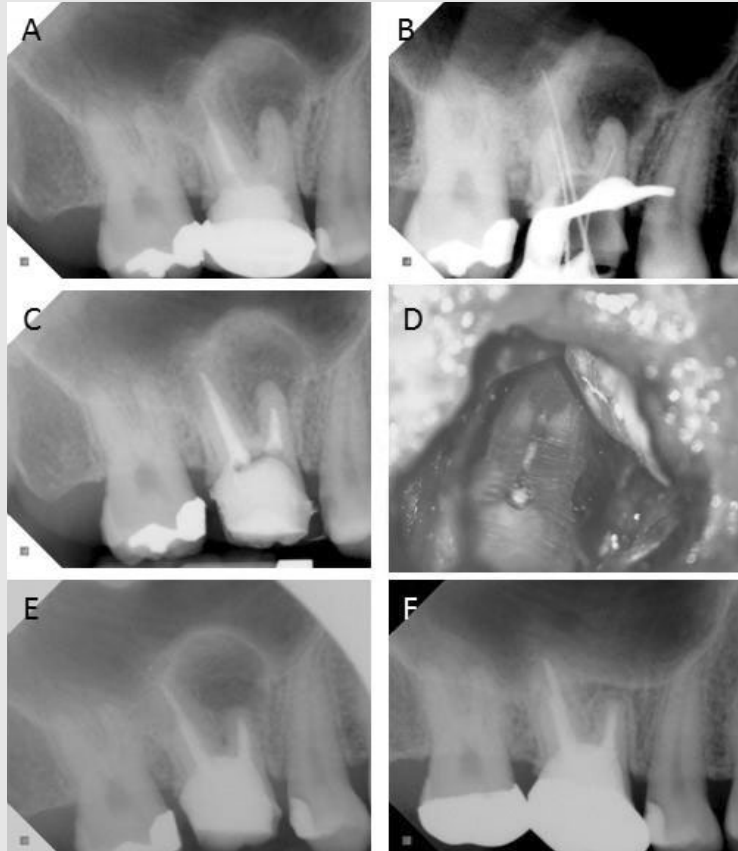

그림 7. (A) 초진 intra-oral x-ray. 불완전한 충진을 보이는 mesio-buccal root가 관찰된다. (B) 재근관치료 CLM x-ray. Mesio-buccal root의 apex negotiation에 실패하였다. (C) Canal filling x-ray. 짧게 충전된 mesio-buccal root가 관찰된다. (D) 수술 중 절단된 치근면 관찰 사진. MB canal은 gutta-percha로 충전되어 있으나 missing된 MB2 canal과 isthmus가 관찰되었고, 재근관치료 실패의 원인으로 생각된다. (E) 미세 치근단 수술 직후 x-ray. (F) 4년 follow-up x-ray. 완전히 치유된 것을 확인할 수 있다.

참 고 문 헌

1. Kakehashi S, Stanley HR, Fitzgerald RJ. THE EFFECTS OF SURGICAL EXPOSURES OF DENTAL PULPS IN GERM-FREE AND CONVENTIONAL LABORATORY RATS. *Oral Surg Oral Med Oral Pathol* 1965;20:340-349
2. Ng YL, Mann V, Gulabivala K. A prospective study of the factors affecting outcomes of nonsurgical root canal treatment: part 1: periapical health. *Int Endod J* 2011;44(7):583-609
3. Nair PN, Sjogren U, Krey G, et al. Intraradicular bacteria and fungi in root-filled, asymptomatic human teeth with therapy-resistant periapical lesions: a long-term light and electron microscopic follow-up study. *J Endod* 1990;16(12):580-588
4. Dorn SO, Gartner AH. Surgical endodontic and retrograde procedures. *Curr Opin Dent* 1991;1(6):750-753
5. Setzer FC, Shah SB, Kohli MR, et al. Outcome of endodontic surgery: a meta-analysis of the literature--part 1: Comparison of traditional root-end surgery and endodontic microsurgery. *J Endod* 2010;36(11):1757-1765
6. Tidmarsh BG, Arrowsmith MG. Dentinal tubules at the root ends of apicected teeth: a scanning electron microscopic study. *Int Endod J* 1989;22(4):184-189
7. Sauveur G, Boccara E, Colon P, et al. A photoelastimetric analysis of stress induced by root-end resection. *J Endod* 1998;24(11):740-743
8. Degerness R, Bowles W. Anatomic Determination of the Mesio Buccal Root Resection Level in Maxillary Molars. *J Endod* 2008;34(10):1182-1186
9. Song M, Shin S-J, Kim E. Outcomes of Endodontic Micro-resurgery: A Prospective Clinical Study. *J Endod* 2011;37(3):316-320
10. Torabinejad M, Parirokh M. Mineral trioxide aggregate: a comprehensive literature review--part II: leakage and biocompatibility investigations. *J Endod* 2010;36(2):190-202