

2

외측연결형 임플란트 고정체의 경부 디자인이 임플란트 주위조직에 미치는 영향에 대한 전향적 예비 임상연구

¹부산대학교 치의학전문대학원 치과보철학교실, ²인제대학교 해운대 백병원 치과보철과, ³경남정보대학교 치위생과
배은빈^{1)†}, 이소현^{1)†}, 전영찬¹⁾, 강은숙²⁾, 박상례³⁾, 이진주¹⁾, 허중보^{1)*}

ABSTRACT

Effect of neck design on peri-implant tissue responses in external connection type implant : a prospective pilot clinical study

¹Department of Prosthodontics, School of Dentistry, Pusan National University, Yangsan

²Department of Prosthodontics, In-Je University Haeundae Paik Hospital, Busan

³Department of Dental Hygiene, Kyungnam College of Information & Technology, Busan

†These authors contributed equally to this work.

Eun-Bin Bae^{1)†}, So-Hyoun Lee^{1)†}, Young-Chan Jeon¹⁾, Eun-Sook Kang²⁾, Sang-Rye Park³⁾, Jin-Ju Lee¹⁾, Jung-Bo Huh^{1)*}

This clinical study was conducted to evaluate the clinical effects of a concave neck of external connection type implant fixture designed for platform switching on the peri-implant tissue responses. Two types of implants with different neck designs were implanted in 20 patients. For the experimental group, the bioseal(BS) implant fixtures with 's' shaped concave profile on the neck were used, and non-bioseal(NBS) implant fixtures with a straight profile on the neck were used as control(Total of 40 implants, NBS: n = 19, BS: n=21). During the one-year period after implant placement, implant survival rate, marginal bone resorption, bleeding, plaque, and complications were evaluated. The survival rate of NBS and BS group was 94.74% and 90.48%, respectively. There was no significant difference on marginal bone resorption, bleeding and plaque between the two groups (P>.05). Within the limits of the present study, implants with a concave neck design showed similar clinical results to implants with a straight neck design on the peri-implant tissue responses. Longitudinal clinical studies are necessary to confirm more effective clinical results.

Key words : implant neck design, platform switching, biological width, marginal bone resorption, peri-implant tissue

Corresponding Author

Jung-Bo Huh

Associate professor, Department of Prosthodontics, School of Dentistry, Pusan National University, Yangsan, Gyeongnam 626-770, Korea.

Reprint requests: Jung-Bo Huh, DDS, MSD, PhD, Department of Prosthodontics, School of Dentistry, Pusan National University, Yangsan, Gyeongnam 626-770, Korea.,

Tel : +82-55-360-5144, Fax : +82-55-360-5134, E-mail : neoplasia96@hanmail.net

This study was supported by a 2-year research grant from Pusan National University.

I. 서론

임플란트를 이용한 보철치료는 부분 무치악 환자의 구강기능 회복을 위한 성공적이고 예지성 높은 치료방법으로 소개되어 왔다¹⁾. 임플란트 치료의 장기적인 성공을 위해 식립 후 초기 고정력, 안정적인 골융합 및 연조직의 건강한 치유 등은 필수적 요소이다²⁾. 임플란트 생존기간 동안 골-임플란트 계면에서 지속적으로 발생하는 골개조는 응력이 집중되는 임플란트 경부에서 현저히 나타난다^{3, 4)}. 임플란트 경부 주위 치조골 소실은 수술 중 외상, 교합 과부하, 임플란트 주위염 및 미세 간극 등에 의해 유발되어 임플란트 실패율을 증가시킨다⁵⁾. 이를 극복하기 위하여 임플란트 경부의 형태와 미세 거칠기, 상부 지대주와의 연결 구조 등에 관한 연구가 진행되어 왔고, 최근에는 생물학적 폭경, 플랫폼 스위칭 등의 개념을 도입하여 임플란트 주위조직의 건강을 도모한 연구들에 많은 관심이 집중되고 있다⁶⁾.

생물학적 폭경에 관한 선행연구들에서 임플란트의 골유착을 보호하기 위해 연조직으로 구성된 생물학적 장벽이 필요함을 언급하였다⁷⁻⁹⁾. 안정된 연조직 장벽은 약 2mm 두께의 접합 상피와 1~1.5mm 두께의 결합조직으로 구성되고, 내부의 교원섬유와 섬유모세포를 통해 임플란트 표면에 정착성 접촉을 형성하여 박테리아 침입에 대한 방어 역할을 한다^{10, 11)}. 자연치에서는 결합조직이 치아 장축과 수직으로 백악질에 부착되어 생체적 봉쇄(bio-sealing)를 형성하는 반면, 백악질층이 없는 임플란트 표면에서는 결합조직과 직접적으로 부착하지 않고 임플란트 장축과 평행하게 주행하여 그 역할을 수행한다¹²⁾. 임플란트 주위 연조직 장벽이 충분히 형성되어 안정적으로 유지되기 위해서 결합조직의 부착, 시간 경과에 따른 열구 깊이의 변화, 접합상피의 증가 등이 나타난다. 하지만 Abrahamsson 등¹³⁾의 연구에서 보고한 바와 같이 임플란트 어버트먼트의 반복적인 교체와 같은 원인으

로 결합조직이 손상을 입을 경우, 결합조직 층이 생물학적 폭경을 확보하기 위해 상피세포가 하방으로 이동하고 결과적으로 추가적인 변연골 흡수가 발생한다.

임플란트 주위 변연골의 흡수를 최소화하기 위한 많은 연구 결과, 연조직과 경조직 경계에 위치하고 있는 임플란트 경부가 임플란트 주위 변연골 흡수에 많은 영향을 미칠 수 있다 하였다⁴⁻¹⁶⁾. 변연골 흡수에 긍정적 영향을 미치는 것으로 알려진 플랫폼 스위칭은 식립된 임플란트 플랫폼보다 작은 직경의 지대주를 연결함으로써 임플란트와 지대주 연결부(implant-abutment junction, IAJ)를 좀더 중심축으로 위치시켜 생체적 봉쇄(bio-sealing)를 향상시키는 술식이다^{17, 18)}. 플랫폼 스위칭을 통해 변연골에 가해지는 응력이 감소되고 IAJ에 발생하는 염증 침윤대(abutment inflammatory cell infiltrate, aICT)가 내측으로 이동하여 임플란트 변연골 흡수를 줄일 수 있다^{19, 20)}.

최근 플랫폼 스위칭 개념을 임플란트 고정체와 지대주에 의존하는 기존 방식에서 벗어나 임플란트 고정체 자체에 적용하기 위한 시도가 있었으며, 임플란트 경부의 수직적 표면에 내측으로 S자의 오목한 형태를 부여하여 안정된 연조직 장벽을 형성하는 연구가 진행되어 왔다²¹⁻²³⁾. 유한 요소 분석연구에 따르면, 오목한 경부를 갖는 임플란트 주변의 치조골 영역에 대한 스트레스는 감소하는 양상을 보였다⁶⁾. Huh 등²³⁾이 보고한 대 동물 실험 연구의 방사선학적, 조직계측학적 분석 결과에서는 임플란트 고정체에 부여한 경부의 오목한 형태는 식립 초기의 결합조직 부착 증대와 낮은 변연골 흡수를 나타냈다. 하지만 아직까지 이러한 형태의 경부가 적용된 임플란트를 실제 임상 상황에 적용한 후 비교 평가한 연구는 없었다.

따라서 본 연구는 임플란트 고정체의 플랫폼 직하방 경부 부위에 S자의 오목한 형태를 부여한 임플란트와 이러한 형태가 부여되지 않은 기존의 경부를 갖는 임플란트를 선별된 환자들에게 식립하고, 방사선학적

분석과 임상 검사를 통해 변연골 흡수와 연조직 반응 등 임플란트 주위 조직에 미치는 영향에 대한 전향적 임상 평가를 목적으로 하였다.

II. 재료 및 방법

1. 연구대상 및 재료

경부 형태를 달리한 임플란트의 임상적 비교평가를 위해 2013년 7월부터 부산대학교 치과병원에 내원한 부분 무치악 환자 가운데 1) 전신질환이 없으며, 2) 추가적인 골이식술이 필요 없고 충분한 골의 폭경(최소 6mm)과 높이(최소 10mm)를 가지고, 3) 발치와 부위가 완전히 치유된(발치 후 최소 3개월의 치유기간) 4) 1개 이상의 결손치를 가진 환자를 대상으로 모집하였다. 이때, Bruxism이나 Clenching 습관을 가진 환자, 골질환 약물을 투여하는 환자, 최근 5년간 항암치료를 받은 병력이 있는 환자, 임신부 및 조절되지 않는 출혈성 질환을 가진 환자는 연구대상에서 제외되었다.

본 연구를 위해 임플란트 경부 0.5mm 부위에 S형태의 함몰부가 설계된 외측연결형 bioseal(BS) 임플

란트(Neobiotech, Seoul, Korea)를 실험군으로, 함몰부가 부여되지 않은 기존의 외측연결형 non-bioseal(NBS) 임플란트(Neobiotech, Seoul, Korea)를 대조군으로 선택하였다(Fig. 1). 연구대상자 수를 결정하기 위하여, 선행된 동물실험 결과를 기준으로 구간 차이(1) 및 추정된 표준편차(0.6)를 정하였으며, 통계적 유의 수준(0.05)과 검정력(90%)을 설정하여 Pearson & Hartley의 방법을 이용하였다. 임상시험의 중도 탈락률을 10%로 가정하여 각 군당 연구대상자 수를 10명으로 산정하였다^{23, 24}. 무작위로 실험군과 대조군을 배열하여 코드를 부여하고, 임플란트 1차 수술 시 단일 눈가림 상태에서 순서대로 부여된 코드에 따라 임플란트를 배정하였으며, 모든 임플란트는 플랫폼 0.7mm 하방까지 식립되었다. 총 20명(남성: 10명, 여성: 10명, 평균나이: 49 ± 15.1 세)의 환자에게 총 40개의 임플란트가 식립되었으며, 그 중 NBS 군은 19개, BS 군은 21개 였다(Table 1). 임상적 평가를 위해 임플란트 식립 후 1년간 추적 조사가 진행되었다. 본 연구는 부산대학교 생명윤리심의위원회의 승인을 받았으며(IRB No. PNU-2013-002-MD), 피험자들의 서면동의 하에 진행되었다.

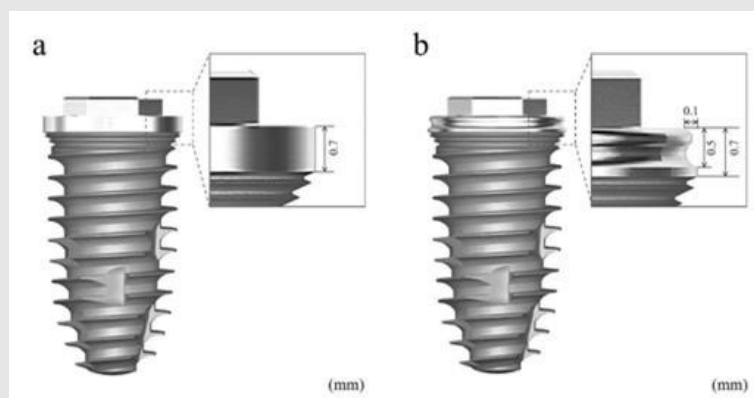


Fig. 1. Images of different implant neck design. (a) Non-bioseal(NBS) group with straight neck. (b) bioseal(BS) group with circular concave neck.

Table 1. Datum of patients and implants.

Patient no.	Age /Gender	implants			Patient no.	Age /Gender	implants				
		Location no.	Neck Design*	D×L †			Location no.	Neck design*	D×L †		
1	55/M	17	BS	5×10	9	34/M	25	NBS	4×10		
		37	BS	5×10			10	52/F	47	NBS	5×10
		42	NBS	4×10					11	69/M	32
2	53/M	31	NBS	3.5×11.5	12	59/F	15	NBS			5×10
		3	55/F	11			BS	4×11.5	13	48/F	26
12	BS			4×11.5	42	NBS	3.5×11.5				
22	NBS			4×11.5				27			BS
4	22/M	23	NBS	3.5×11.5	14	22/M	46		BS	5×11.5	
		35	BS	5×10			45	NBS	4×10		
		43	NBS	3.5×11.5						15	75/M
		45	NBS	5×8			16	BS	5×10		
5	34/F	12	BS	4×10	16	53/F				24	NBS
		21	NBS	5×10			26	BS	5×10		
6	60/M	36	BS	5×11.5	17	36/F				32	NBS
		37	NBS	5×10			35	BS	4.5×10		
		47	BS	5×8.5						18	61/F
7	56/F	36	NBS	5×10	19	65/M	15	BS	5.5×10		
		37	BS	5×8.5			16	NBS	5.5×10		
8	33/F	47	BS	5×8.5	20	38/M				26	NBS

*Neck design: NBS. Non-bioseal, BS. Bioseal.

†Diameter of implant fixture (D) × Length of implant fixture (L).

2. 임상검사

임플란트 식립일로부터 최종 내원일까지 조사된 방사선사진 및 임상검사를 참고하여 다음과 같은 항목들을 평가하였다.

1) 임플란트 생존율

Cochran 등²⁵⁾이 제시한 기준에 따라 임플란트 생존율을 평가하였다. 평가 기준은 1) 통증, 이물감, 감각이상 등의 지속적인 불편감이 없을 것, 2) 임플란트 주위 감염 증상이 지속적이지 않을 것, 3) 임상적으로

임플란트의 동요도가 없을 것, 4) 임플란트 주위 방사선 투과상이 없고, 급속도로 진행되는 골소실이 없을 것 등이다.

2) 임플란트 변연골 흡수

임플란트 변연골 흡수를 평가하기 위하여 임플란트 식립시와 추적관찰기간(1, 6, 12개월)에 방사선 사진을 촬영하였다. 이동식 방사선 촬영 장치(Port II, Genoray Co., Sungnam, Korea)를 이용하여 평행촬영법으로 방사선 사진을 촬영하였으며, 임플란트 장경과 변연골 수준(임플란트 플랫폼-변연골 최상방

거리)을 이미지 계측 프로그램(i-Solution, IMT Inc., Daejeon, Korea)을 이용하여 계측한 후, 임플란트의 장경과 비교하여 임플란트 변연골 흡수량을 계산하였다²¹⁾.

3) 출혈 지수

임플란트 식립 후 12개월에 Mombelli 등²⁶⁾이 제시한 기준에 따라 Merrit-B periodontal probe(Hu-Friedy, B Ofriectin GmbH, Heidelberg, Germany)를 이용하여 탐침 후 출혈 정도를 평가하였다(Table 2).

4) 치태 지수

임플란트 식립 후 12개월에 Mombelli 등²⁶⁾의 기준에 따라 임플란트 표면에 부착된 치태를 측정하였다(Table 3).

5) 합병증

임플란트 관련 및 sore spot, 연조직 증식 등 연조직 관련으로 분류하여 임플란트 식립 이후 발생한 합병증을 조사하였다.

3. 통계학적 분석

임플란트 변연골 흡수량의 평가를 위해 독립 T 검정을 이용하였으며, 출혈지수와 치태지수는 카이제곱 점정을 통하여 유의성을 확인하였다. 통계는 유의수준 5%에서 SPSS ver. 21.0(SPSS Inc., Chicago, IL, USA)을 이용하여 시행하였다.

Ⅲ. 결과

1. 임플란트 생존율

선정된 20명의 환자에게 식립된 총 40개의 임플란트 중 NBS군에서 총 19개, BS군에서 총 21개가 식립되었다. NBS군에서 1개의 임플란트가, BS군에서 2개의 임플란트가 실패 하여 각각 94.74 %, 90.48 %의 생존율을 나타내었다(Table 4).

2. 임플란트 변연골 흡수

임플란트 변연골 흡수량을 측정하기 위해 임플란트

Table 2. Modified sulcus bleeding index.

Score 0	No bleeding when a periodontal probe is passed along the gingival margin adjacent to the implant
Score 1	Isolated bleeding spots visible
Score 2	Blood forms a confluent red line on margin
Score 3	Heavy or profuse bleeding

Table 3. Modified plaque index.

Score 0	No detection of plaque
Score 1	Plaque only recognized by running a probe across the smooth marginal surface of the implant. Implants covered by titanium spray in this area always score 1
Score 2	Plaque can be seen by the naked eye
Score 3	Abundance of soft matter

Table 4. Survival rate of the implants.

Group	Implants (n)	Failed implants (n)	Survival rate (%)
NBS	19	1	94.74
BS	21	2	90.48

NBS. Non-bioseal, BS. Bioseal.

식립시와 술 후 1개월, 6개월, 1년에 방사선사진촬영을 시행하였다(Fig. 2). 술 후 1개월에 NBS군(1.14 ± 0.97)에서 BS군(1.27 ± 0.79)에 비해 낮은 골흡수를 나타내었다. 술 후 12개월에서는 NBS군(1.96 ± 1.03)보다 BS군(1.74 ± 0.71)에서 더 낮은 골흡수가 관찰되었다(Table 5). 두 군간 변연골 흡수량의 유의한 차이는 없었다($P > .05$).

3. 임플란트 출혈지수와 치태지수

출혈지수 측정 결과 두군 모두 0점(출혈이 없음), 1점(점상 출혈) 순으로 많이 나타났으나 유의한 차이는 없었다($P > .05$). 치태지수의 경우에는 두군 모두 1점

(탐침시 치태관찰)이 가장 빈번했으며, 유의한 차이는 없었다($P > .05$)(Table 6).

4. 합병증

식립 후 6개월 평가시 BS군에서 1회의 임플란트 주위염과 나사 풀림이 관찰되었으며, NBS군에서는 1회의 치유지대주 풀림이 나타났(Table 7).

IV. 고찰

본 전향적 임상연구는 플랫폼 스위칭 개념이 적용된 임플란트 고정체의 오목한 경부 형태가 연조직으로 구

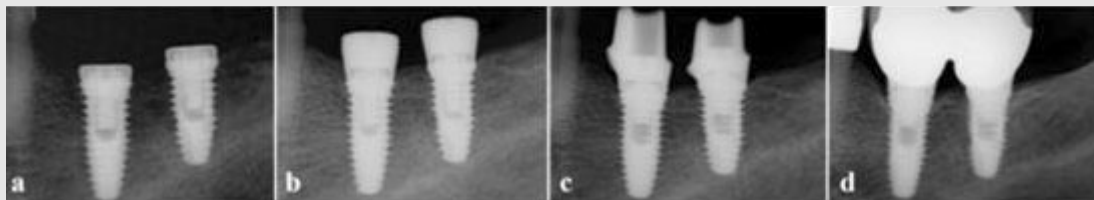


Fig. 2. Radiographic images of implants on #36(BS) and #37(NBS) on patient no. 6. (a) At time of implantation. (b) 1 month, (c) 6 month and (d) 12 month after implantation.

Table 5. The average value of marginal bone resorption (mm).

Month after implantation	Mean \pm SD		P
	NBS	BS	
1	1.14 ± 0.97	1.27 ± 0.79	0.942
6	1.34 ± 1.14	1.39 ± 0.71	0.665
12	1.96 ± 1.03	1.74 ± 0.71	0.643

NBS. Non-bioseal, BS. Bioseal.

Table 6. Bleeding index and plaque index.

		NBS	BS	P
Number of implant		16	21	
Bleeding index (%)	0	52.94	47.83	0.083
	1	47.06	43.48	
	2	-	8.70	
	3	-	-	
Plaque index (%)	0	43.75	38.10	0.125
	1	50.00	61.90	
	2	6.25	-	
	3	-	-	

NBS. Non-bioseal, BS. Bioseal.

Table 7. Type of clinical complication.

	NBS	BS
Peri-implantitis	0	1
Screw loosening	0	1
Healing abutment loosening	1	0
Fixture fracture	-	-
Total	1	2

NBS. Non-bioseal, BS. Bioseal.

성된 생물학적 장벽의 확보를 통해 변연골 흡수와 연조직 반응에 미치는 영향을 확인하기 위해 시행되었다. 생리학적인 폭경은 임플란트 주위조직을 건강하게 유지하는데 중요한 요소이며, 부족 시 연조직 장벽을 확보하기 위해 임플란트 주위 변연골의 흡수를 일으키게 된다⁸⁾. Berglundh와 Lindhe⁷⁾의 동물실험 결과, 임플란트 식립 후 생리학적인 폭경이 불충분한 환경에서는 추가적인 변연골의 흡수가 나타나는 것을 확인할 수 있었다. 또 다른 연구결과에서는 성공적으로 골유착된 임플란트에서 판막을 거상하지 않는 2차 수술 시행 시 연간 0.2~1.3mm의 변연골 소실이 일어난 반면, 판막거상을 동반한 경우에 약 1.6mm의 변연골 소실이 나타나 연조직 치유와 초기 골흡수 간에는 깊은 관련성이 있음을 알 수 있었다²⁷⁾.

그 동안 임플란트 치료의 성공적 예후를 위하여 임플란트 고정체 경부의 형태 및 표면 거칠기를 변화시켜 생물학적 폭경을 조절하고자 하는 연구들이 진행되어 왔다^{16, 23)}. 임플란트 경부의 미세 표면 거칠기가 증가수록 골유착을 촉진한다는 보고가 있었으나, 이러한 임플란트가 외부에 노출될 경우 플라그 침착을 증가시킬 수 있어 구강 위생관리 및 임플란트 주위조직에 부정적인 영향을 미칠 수 있다²⁸⁾. 따라서 이번 연구에서 사용된 임플란트의 경부 설계 시, 표면 거칠기에 관한 요소는 배제하고 형태만을 고려하였다.

생물학적 폭경의 조절을 위해 그 동안 임플란트 고정체와 상부 지대주의 두 요소에 도입되어 적은 골흡수와 향상된 심미적 결과를 보였던 플랫폼 스위칭 개념²⁹⁾을 이번 연구에서는 상부 지대주에 의존하지 않고

임플란트 고정체 경부의 표면을 오목한 형태로 변형하여 적용해 보고자 하였다. 이러한 경부 형태를 갖는 내측(internal) 및 외측(external) 연결 임플란트를 이용한 선행연구에서^{22, 23)}, 내측연결 임플란트 고정체에 부여한 경부의 오목한 형태는 상방지대주와의 플랫폼 스위칭 역할로 인해 그 효과가 뚜렷하지 않았던 반면, 외측연결 임플란트의 경우 부착장치의 증대와 초기 골흡수의 감소를 나타내었다. 따라서 이번 임상 연구를 위해 외측연결구조 임플란트가 선택되었고, 고정체 경부의 수직적 표면에 S자형의 오목한 형태(0.5mm 길이, 0.1mm 폭)로 플랫폼 스위칭 개념이 부여되었다. 이러한 형태의 경부를 갖는 bioseal(BS) 임플란트는 실험군으로, 직선형 경부를 갖는 non-bioseal(NBS) 임플란트는 대조군으로 분류되었다. 모든 임플란트의 경부 하방에는 하중시 저작력을 분산시켜 치조골 흡수를 감소시키는 역할을 증대시키기 위해 미세나사산을 추가적으로 형성하였다¹⁴⁾.

임플란트 변연골을 유지하는데 중요한 역할을 하는 결합조직 층이 완성되는 시기는 초기 4~6주 후이며, 상피세포층이 완성되는 시기는 6~8주 후라고 보고된 바 있다¹⁰⁾. 이번 임상연구에서는 초기 1개월 시 변연골 흡수 정도를 비교하고, 그 이후 교합력 하에서 치주조직의 변화를 관찰하기 위해 6, 12개월에 추가적으로 임상평가를 시행하였다. 총 20명의 환자에게 40개의 임플란트(BS군: 21개, NBS군: 19개)를 식립한 연구의 결과, NBS군에서 1개의 임플란트, BS군에서 2개의 임플란트가 실패 하여 각각 94.74%, 90.48%의 생존율을 나타내었다. 식립 후 3개월 평가에서 15번 환자(남성, 75세)의 상악 좌측 제1소구치(NBS)와 제1대구치(BS) 부위, 6개월 평가에서 18번 환자(여성, 61세)의 상악 우측 제1대구치(BS) 부위의 임플란트가 제거되었다(Table 1). 15번 환자는 3개월 평가시 임플란트 동요도가 급격히 증가하여 제거를 시행하였으며, 구강 위생 관리 불량 및 인접치의

교합 불안정을 확인하였다. 18번 환자에서는 주변치아의 심한 니코틴 침착이 관찰되어, 흡연이 임플란트 골 유착을 저해하여 임플란트 실패에 영향을 주었을 것으로 사료된다³⁰⁾.

임플란트 변연골 흡수량은 치유 시기별 방사선 사진을 계측하여 평가하였다. Misch³¹⁾는 정기적인 방사선 검사를 통해 하중 후 발생하는 응력에 의한 변연골 소실을 조기에 발견하여 과도한 골 소실을 예방할 수 있다고 언급하였다. 식립 12개월 후 두 군의 변연골 흡수량은 유의한 차이가 없었으나($P>.05$), 두 군 모두 2mm 이하의 변연골 소실을 나타내었다. 이는 그동안 임플란트의 성공요건으로 제시된 값과 유사한 결과이다. Adell 등¹⁾은 임플란트의 성공여부는 1년이 경과한 후에 평가할 수 있다고 하였고, Lazzara 등¹⁸⁾은 하중 후 첫 해에 첫번째 나사산까지 1.5~2.0mm 내려가는 골소실은 정상적인 골흡수이며 수직적 수평적 요소를 갖는다 하였다. Smith 등³²⁾은 초기 1년이 지난 후 평균 0.2mm 이하의 추가적인 변연골 소실이 나타나는 것을 임플란트의 성공 기준으로 정의한 바 있다.

식립 초기 1개월, 6개월 후의 측정결과에서도 BS군의 변연골 흡수량은 NBS군과 유의한 차이가 없었다. Huh 등²³⁾의 선행 연구에서 임플란트 경부에 S자형 플랫폼 스위칭을 형성하여 연조직 장벽을 추가적으로 부여한 형태가 식립 초기에 비교적 낮은 골흡수를 나타내었던 반면, 이번 임상 연구결과에서는 이러한 형태가 직선형의 경부 보다 유의할 만한 효과를 나타내지는 못하였다. 제한적인 환경 하에서 시행되는 동물 모델 연구와 달리 본 인간 대상 임상연구에서는 여러 대상자의 다양한 저작 습관 및 구강 환경 차이 등으로 인해 선행연구와 동일한 결과가 나타나지 않은 것으로 생각된다. 임플란트 식립 후 초기 3~4개월은 골유착에 있어 중요한 시기이며, 이때 치조골 소실이 가장 많이 발생한다³³⁾. 초기 4주 동안 발생하는 골흡수는 주로 임플란트 식립시 발생하는 열이나 압력, 골막거상

등의 수술 시 외상에 대한 조직 반응으로 인한 것으로 알려져 있다⁵⁾. 이러한 초기 골흡수는 대부분은 2주 이내에 시작되며 상처 치유와 밀접한 관련이 있다. 이전의 연구들에 따르면 초기 골 손실은 상피 세포보다는 결합 조직과 관련이 있으며, 혈류 감소, 지속적 염증 등으로 인하여 골 손실이 증가하는 것으로 보고되고 있다^{27, 34)}.

치태지수 및 출혈지수에 대한 임상평가 결과 BS군과 NBS군간 유의한 차이가 나타나지 않아 임플란트 고정체의 경부에 설계된 오목한 형태가 구강위생에 부정적인 영향을 미치지 않았음을 확인할 수 있었다. 임플란트 경부와 연조직에 관련된 합병증 조사결과에서는 1회 임플란트 주위염이 BS군(18번 환자)에서 관찰되었는데, 탐침 깊이는 약 5mm 였으며 본 연구의 유일한 흡연자로 조사되었다. 여러 연구에서 흡연으로 인한 치주조직 구성 인자의 형성 억제와 염증반응의 증가를 보고하고 있으며, 해당 환자의 흡연 습관이 임플란트 주위조직에 영향을 끼친 것으로 생각된다³⁰⁾.

이번 전향적 임상연구를 통하여 외측 연결형 임플란트 고정체 경부에 S자형의 오목한 bioseal을 부여한 BS 임플란트와 직선형의 수직적 표면을 갖는 non-bioseal 형태의 NBS 임플란트는 임상적으로 변연골

흡수와 연조직 반응에 유의한 차이가 없음을 확인할 수 있었다. 연구에 사용된 임플란트는 상부 지대주와의 관계없이 임플란트 고정체 경부의 오목한 형태만으로 생물학적 장벽을 확보할 수 있다는 것에 의의를 두고 설계되었으며, 임플란트 주위 조직에 좀 더 효과적인 임상적 결과를 나타낼 것으로 기대되었다. 그러나, 이를 확인하기에는 1년간의 관찰기간은 충분하지 못하였으며, 부위, 연령, 대합치 등의 다양한 변수 별 통계분석이 어려웠다는 한계점들이 있다. 이러한 한계점을 극복하고 신뢰성 있는 결과를 제시하기 위하여 다양한 기관에서 더 많은 임상검사 항목에 대한 장기간의 연구가 추가적으로 필요할 것으로 사료된다.

V. 결론

외측 연결형 임플란트 고정체 경부에 S자형의 오목한 bioseal을 부여한 임플란트와 직선형의 수직적 표면을 갖는 non-bioseal 형태의 임플란트는 1년의 추적 관찰에서 변연골 흡수 및 연조직 반응에 유의한 차이가 관찰되지 않았다.

참고 문헌

- marginal bone and soft tissue. *Korean Acad Prosthodont* 2012;50(1):21-28.
22. Kim WH, Heo YK, Jeong CM., Cho DW, Ryu JJ, Huh JB. Influence of transmucosal designs of dental implant on tissue regeneration in beagle dogs. *TERM* 2013;10(1):25-32.
 23. Huh JB, Rhee GB, Kim YS, Jeong CM, Lee JY, Shin SW. Influence of Implant transmucosal design on early peri-implant tissue responses in beagle dogs. *Clin Oral Implants Res* 2014;25(8):962-968.
 24. Pearson ES and Hartley HO. *Biometrika Tables for Statisticians Vol I*. 3rd edition. Cambridge: Cambridge U. Press, 1970.
 25. Cochran DL, Buser D, ten Bruggenkate CM, Weingart D, Taylor TM, Bernard JP, Peters F, Simpson JP. The use of reduced healing times on ITI® implants with a sandblasted and acid-etched (SLA) surface. *Clin Oral Implants Res*, 2002;13(2):144-153.
 26. Mombelli A, van Osten MA, Schurch Jr E, Land NP. The microbiota associated with successful or failing osseointegrated titanium implants. *Oral Microbiol Immunol* 1987;2(4):145-151.
 27. Joly C, de Lima AFM, da Silva RC. Clinical and radiographic evaluation of soft and hard tissue changes around implants: a pilot study. *J Periodontol* 2003;74(8):1097-1103.
 28. Bollen CM, Papaioanno W, Van Eldere J, Schepers E, Quirynen M, Van Steenberghe D. The influence of abutment surface roughness on plaque accumulation and peri implant mucositis. *Clin Oral Implants Res* 1996;7(3):201-211.
 29. Vela-Nebot X, Rodríguez-Ciurana X, Rodado-Alonso C, Segalá-Torres M. Benefits of an implant platform modification technique to reduce crestal bone resorption. *Implant dent* 2006;15(3):313-320
 30. De Bruyn H, Collaert B. The effect of smoking on early implant failure. *Clin Oral Implants Res* 1994;5(4):260-264.
 31. Misch CE. *Contemporary implant dentistry*. Mosby, 1982.
 32. Smith D, Zarb G. Criteria for success of osseointegrated endosseous implants. *J Prosthet Dent* 1989;62(5):567- 575.
 33. Hermann JS, Cochran D.L, Nummikoski PV, Buser D. Crestal bone changes around titanium implants. A radiographic evaluation of unloaded nonsubmerged and submerged implants in the canine mandible. *J Periodontol* 1997;68(11):1117-1130.
 34. Weber HP, Buser D, Donath K. Comparison of healed tissues adjacent to submerged and non-submerged unloaded titanium dental implants. A histometric study in beagle dogs. *Clin Oral Implants Res* 1996;7(1):11-19.