

1

엇갈린 교합 환자의 임플란트 지지 고정성 보철물과 Kennedy class IV 가철성 국소의치를 이용한 수복 증례

서울대학교 치의학대학원 치과보철학교실

강 석 형, 한 중 석, 김 성 훈, 윤 형 인, 여 인 성*

ABSTRACT

Rehabilitation of a patient with crossed occlusion using mandibular implant-supported fixed and maxillary Kennedy class IV removable dental prostheses: A case report

Department of Prosthodontics, Seoul National University School of Dentistry
Seok-Hyung Kang, Jung-Suk Han, Sung-Hun Kim, Hyung-In Yoon, In-Sung Yeo*

The term, 'crossed occlusion' implies clinical situation in which the residual teeth in one arch have no contact with those in the antagonistic arch, resulting in the collapse of occlusal vertical dimension. The treatment goal of this pathologic condition is restoration of the collapsed vertical dimension and stabilization of abnormal mandibular position. Previously, konus removable prostheses or tooth supported overdentures were suggested to solve crossed occlusion. Nowadays, dental implants have been used for definitive support to solve this problem. In this case report, a 65 years old female patient had a crossed occlusion, in which the maxillary posterior residual teeth and mandibular anterior residual teeth cross. Interim removable and fixed dental prostheses were used to confirm the proper vertical and horizontal jaw relation. After that, the mandibular posterior edentulous region was restored with implant-supported fixed dental prostheses. Computer tomography guided implant surgery was performed according to the concept of the restoration-driven implant placement. The maxillary anterior edentulous region was restored with Kennedy class IV removable prosthesis, considering the patient's economic status. The patient's jaw position and prostheses have been well maintained at the follow-up after 6 months of definitive restoration. The antero-posterior crossed occlusion problems appeared to be effectively solved with the combination of removable in one arch and implant-supported fixed prostheses in the other.

Key words : Computer tomography guided implant surgery, Crossed occlusion, Kennedy class IV RPD

Corresponding Author

In-Sung Yeo, DDS, MSD, PhD, Associate Professor

Department of Prosthodontics and Dental Research Institute

Seoul National University School of Dentistry 101, Daehak-ro, Jongno-gu, Seoul 03080, Korea

Tel : +82-2-2072-2661, Fax : +82-2-2072-3860, E-mail : pros53@snu.ac.kr

I. 서론

엇갈린 교합(crossed occlusion)은 잔존치가 있으나, 어느 치아에서도 교합 접촉을 이루지 못하고, 수직고경을 상실한 상태를 일컫는 임상 용어이다. 엇갈린 교합을 가진 환자는 잔존치가 반대 악궁의 무치악 치조제와 대합되기 때문에 교합고경의 상실과 교합의 불안정을 보인다. 또한 남아있는 치아끼리 접촉을 이루려는 행동으로 인해 습관적으로 잘못된 하악위를 가지는 경향을 보이고, 교합평면은 심하게 틀어져 있으며, 과도한 교합압을 잔존치 반대편의 치조제가 받기 때문에 치조제의 비대칭적인 흡수가 일어나는 양상을 보인다¹⁾.

엇갈린 교합을 수복하는 원칙은 기본적으로 치아 및 점막의 지지를 증가시켜 수직 고경을 안정화시키고 최종적으로 교합을 안정시키는 것을 목표로 한다. 하지만 가철성 국소의치만으로 엇갈린 교합 상태를 회복시켜줄 경우, 지점선을 따라 의치의 과도한 회전이 일어날 수 있으므로, Konus 국소의치나 피개의치를 대안으로 사용하여 왔다²⁾.

치과용 임플란트의 발달은 konus 국소의치나 피개의치를 사용하지 않고도, 엇갈린 교합 상태를 효과적으로 수복할 수 있게 하였다. 일정 수의 임플란트를 적절한 위치에 식립할 경우, 좋은 지지를 보이며 환자의 편안함 역시 극대화될 수 있다.

본 증례에서는, 최소한의 임플란트를 식립하여, 엇갈린 교합 상태의 안정을 도모하고, 가철성 국소의치를 함께 이용하여 심미, 저작과 발음 기능을 효과적으로 회복시켜 줄 수 있었으므로, 이를 보고하는 바이다.

II. 증례보고

1. 환자 구강 검사, 안모 평가 및 진단 모형 분석

본 증례의 환자는 65세 여성 환자로, 항응고제와 면역억제제를 투여 중인 전신 병력 존재하였다. 환자는 먼저 구강악안면 외과에 내원하였으며, 파노라마 방사선 사진(Fig.1a)과 구강 검사 상, 예후가 불량하다고 판단 된 상악 우측 견치와 상악 우측 제 1 소구치, 그리고 하악 좌측 제 1 소구치, 제 2 소구치, 그리고 하악 우측 제 2 소구치 부위의 잔존 치근들을 발치 하고, 전반적인 보철 수복 위해 치과 보철과로 의뢰되었다. 구강 내 검진 시, 상악 우측 제 1 소구치를 포함한 상악 6 전치가 소실된 상태였으며, 하악의 경우 양측 구치 부위가 상실되어 있어, 상악과 하악의 어느 치아에서도 교합 접촉이 형성되고 있지 않아, 수직 고경을 상실한 상태였다(Fig. 1b). 안모 평가 시, 비주 인종각(columella-philtra angle) 이 다소 증가하였으며, 하순에 비해 상순의 두께가 얇아진 것이 관찰되었다. 진단 모형 부착을 위해, 환자의 interocclusal rest distance³⁾ 와 Willis' method⁴⁾ 참고하여 환자의 수직 고경을 결정하였으며, 습관적 폐구위를 배제시키기 위해 중심위 유도하여, 악골 간 수평 관계를 채득하였다. 반조절성 교합기(Hanau modular articulator, Whip Mix Corp.,Louisville, KY) 상에 진단 모형 부착 후 분석 결과, 환자의 상태는 Obana¹⁾의 분류 상 전후 엇갈린 교합에 해당하였고, 상악 양측 구치부 교합 평면의 부조화가 관찰되었다(Fig. 1d,e). 또한, 절치유두의 위치, 하악 전치부와 상악 전치부 무치악 치조제 간의 위치 관계 등을 고려해보았을 때, 상악 무치악 치조제의 흡수가 진행되었음을 예측할 수 있었다(Fig. 1c).

2. 치료계획의 수립

상악의 경우, 무치악 치조제의 흡수가 많이 진행된 점과, 환자의 전신 병력 및 경제적 이유를 함께 고려하여, 임플란트보다는 Kennedy class IV 가철성 국소의치 수복이 적절하다고 판단하였다. 하악의 경우,

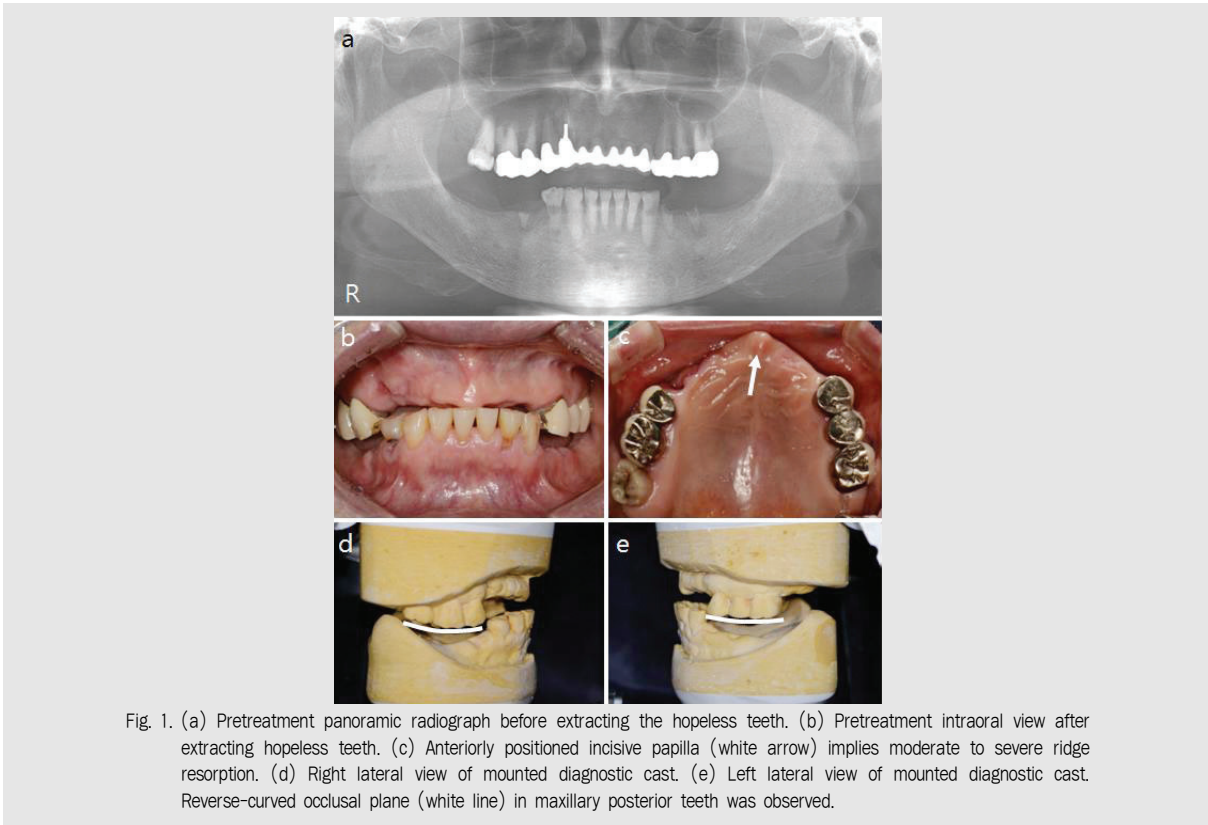


Fig. 1. (a) Pretreatment panoramic radiograph before extracting the hopeless teeth. (b) Pretreatment intraoral view after extracting hopeless teeth. (c) Anteriorly positioned incisive papilla (white arrow) implies moderate to severe ridge resorption. (d) Right lateral view of mounted diagnostic cast. (e) Left lateral view of mounted diagnostic cast. Reverse-curved occlusal plane (white line) in maxillary posterior teeth was observed.

무치악 부위의 치조골 상태가 양호하며, 잇갈린 교합 증례에서 안정적인 교합지지기 무엇보다 중요하다는 점을 생각하여, 임플란트 지지 고정성 보철물로 수복하기로 계획하였다.

3. 임시 수복 단계

진단 모형에 납형 제작 및 치아배열 시행하였다 (Fig. 2a). 비교적 정상적인 교합평면을 유지하고 있는 하악 잔존치아와 구후용기를 참고하여, 하악 구치부 교합 평면 설정하였으며, 상악 구치부 교합 평면 수정하였다. 상악 전치부 치아 배열을 통해, 설정한 수직, 수평 고정 상에서 심미적인 수복 가능할 것으로 판단하였다. 진단용 납형 제작 및 치아 배열대로, 상, 하악 임시 보철물을 제작하였다. 상악 좌측 제 2 대구치

와 하악 좌측 제 2 대구치는 환자의 경제적 여건을 고려하여 수복하지 않기로 하였으며, 이는 Kayser 등⁵⁾에 따라, 향 후 저작 기능에 큰 영향을 미치지 않을 것으로 판단하고, 임시 수복 기간 동안 평가해보기로 하였다. 상악 구치부의 기존 보철물을 제거하고, 지대치 재형성 후, 상악과 하악 임시 수복을 완료하였다(Fig. 2b).

4. 임플란트 수술 및 임시 수복 단계

임시 수복 3개월 후, 측두하악관절 방사선 사진 및 환자의 증상 확인을 통해, 이상 여부 존재하지 않음을 확인하였다. 이 후, 하악 무치악 부위 임플란트 식립하여, 구치부에서 안정적인 교합 지지 형성하고자 하였다. 진단 모형 상에서의 치아 배열을 고려한 임플란

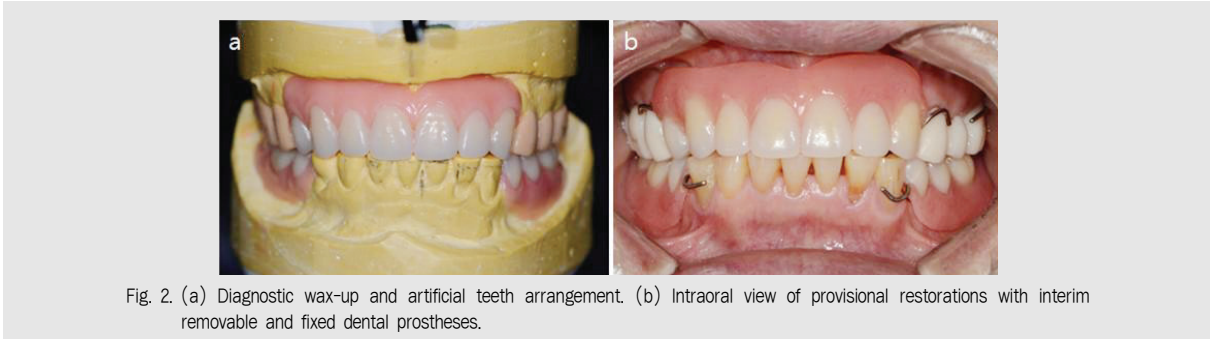


Fig. 2. (a) Diagnostic wax-up and artificial teeth arrangement. (b) Intraoral view of provisional restorations with interim removable and fixed dental prostheses.

트 식립을 진행하기 위해, computer tomography guided 수술 계획 하고, 방사선용 스텐트 (radiographic stent) 제작하였다(Fig. 3a). 방사선용 스텐트 착용한 상태로, 전산화 단층촬영술 시행하였고(Fig. 3b), 이를 이용하여 프로그램 상에서 임플란트 가상 식립(Fig. 3c) 및 CAD-CAM 수술용 템플레이트 제작하였다(Fig. 3d). 수술 3일 전부터 항응고제 투약 중지하였으며, 수술 한 시간 전 예방적 항생제 복용하였다. 무피판 수술을 위해, 부착 치은의 양이 충분함을 확인하였고(Fig. 4a), 수술용 템플레이트 이용하여 임플란트 식립 완료하였다(Fig. 4b-e). 식립 3개월 후, 임시 수복 상태에서 적응한 수평, 수직 고경을 참고하여 제작한 맞춤형 지대주 및 임플

란트 지지 임시 고정성 보철물을 구강 내 장착하였다. 임시 보철물 장착 1개월 후 재내원 시, 환자 분은 저작 기능에 매우 만족하였으므로, 최종 보철 수복 진행하기로 결정하였다.

5. 최종 보철 단계

상악 구치부의 금속 도재 보철물, 하악 구치부의 임플란트 지지 금속 도재 보철물 제작을 위해, 부가 중합형 고무 인상재(Honigum, light body, DMG America, Englewood, NJ, USA) 이용하여 지대주 수준에서 최종 인상 채득하고, 안궁이전 및 약간 관제 채득 진행하였다. 작업 모형 상에서 완전한 해부학

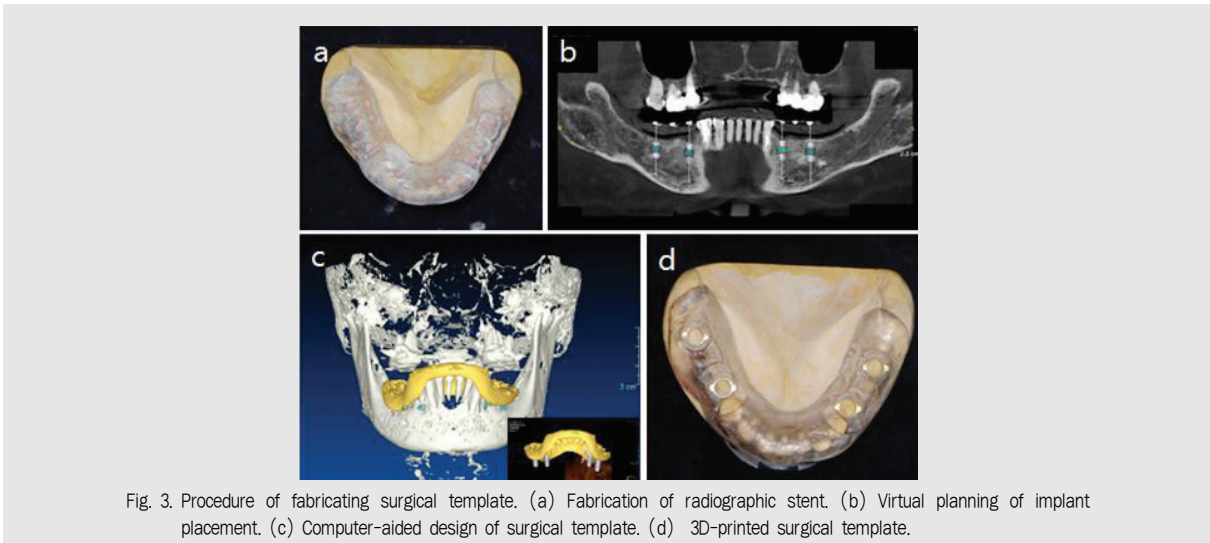


Fig. 3. Procedure of fabricating surgical template. (a) Fabrication of radiographic stent. (b) Virtual planning of implant placement. (c) Computer-aided design of surgical template. (d) 3D-printed surgical template.

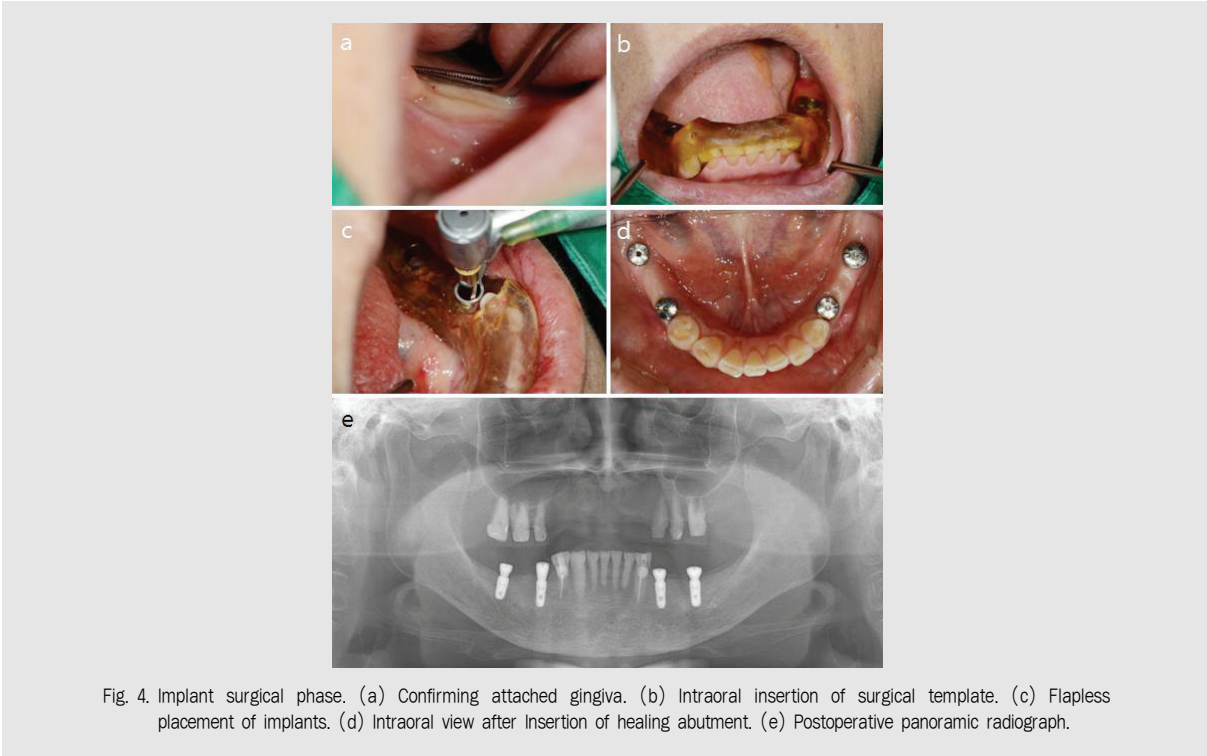


Fig. 4. Implant surgical phase. (a) Confirming attached gingiva. (b) Intraoral insertion of surgical template. (c) Flapless placement of implants. (d) Intraoral view after insertion of healing abutment. (e) Postoperative panoramic radiograph.

적 형태로 납형 제작(full contour wax up) 하였고, 되깎기(cut-back) 시행하였다. 상악 가철성 국소의치의 삽입철거로 설정을 위한 서베잉 시, Kennedy class IV 가철성 국소의치에서 무치악 치조제에 생길 수 있는 언더컷을 최소화하고, 국소의치 유지력 상승을 위해, Zarb 등⁶⁾이 제시한 후방 경사 시행하였다. 통법에 따라 금속 하부 구조 제작 후, 환자 구강 내에 시적하였고, 도재 축성 완료 후 구강 내 장착하였다. 상악 구치부 금속 도재 보철물은 레진 강화형 글래스아이오노머 (Fujicem II, GC corp.,Tokyo, Japan)로 합착하였으며, 하악 임플란트 지지 금속 도재 보철물은 임플란트용 레진 합착제(Implant cement, Premier dental,PA,USA)로 합착하였다.

이 후, 상악 Kennedy class IV 가철성 국소의치 제작을 진행하였다. 상악 맞춤 트레이 제작하고, 무치악 부위 변연 형성 (Peri compound, GC

Corp.,Tokyo, Japan)하였으며, 부가 중합형 고무 인상재(Express, regular body, 3M ESPE, Neuss, Germany) 사용하여 최종 인상 채득하고, 초경석고(GC FUJIROCK EP, GC America, Alsip, IL, USA) 이용해 주모형 제작하였다. 주모형 서베잉 후, 가철성 국소의치 금속 구조물 제작하였고, 구강 내 시적하였다. 교합제 제작하여 구강 내에서 적절한 구순 지지와 전치부 교합 평면 결정하였고, 안궁 이전 및 악간 관계 채득 시행하였다. 반조절성 교합기상에 주모형 부착하고, 레진 인공치(Physio Duracross, Nissin, Kyoto, Japan) 배열하였다. 포인트 센트릭(point centric)에서, 상, 하악 전치간에 심스탁(Shim stock) 한 장이 끌려서 나올 정도의 가벼운 교합 접촉 형성하였으며, 편심위에서 상호 보호 교합(mutually protected articulation) 형성하였다. 구강 내 납의치 시적하고, 구순 지지 및 교합평면 다시 한 번 확인하였다. 주입법(Palajet

injection, Heraeus Kulzer GmbH, Hanau, Germany) 통해 의치상 레진(Meliodont HC, Heraeus Kulzer GmbH, Hanau, Germany) 열 중합 하였으며, 기공실 재부착 통해 교합오차 수정하고, 의치상 연마하였다. 환자 구강 내에서 의치상의 적합도 및 교합 평가 시행하였다. 중심위에서 양측 구치부의 균등한 교합접촉(Fig. 5a,c), 상, 하악 전치부 간의 약한 교합 접촉(Fig. 5b,e) 이루는 것을 확인하였고, 편심위에서 상호 보호 교합을 확인하였다(Fig. 5d,f). 장착 24시간 후 재내원하여 조직 면의 압박 부위 조정 시행하였다. 1개월 후 재내원 시, 환자는 기능적, 심미적으로 만족하였으며, 국소의치로 인한 외상성 궤양은 관찰되지 않았다. 의치 장착 6개월 후 재내원 시, 기능적, 심미적으로 안정적인 상태 유지함을 관찰할 수 있었다.

III. 고찰

본 증례는 상악 전치부와 하악 양측 구치부의 상실로 인한 전후 잇갈린 교합 상태이며, 불안정한 하악위, 교합 고경의 단축, 치조제의 이상 흡수, 교합평면의

부조화 등의 증상을 동반하고 있다. Obana¹⁾는 잇갈린 교합의 치료 방침이 불안정한 교합상태를 가능한 한 안정화시키는 것이라고 하였다. Stern 등⁷⁾은 구치부에서의 지지 상실로 교합이 붕괴된 환자의 치료를 위해, Hawley 장치나 임시 가철성 의치 등을 이용해, 적절한 구치부의 지지 및 안정된 하악위 회복이 필요하다고 하였다. 본 증례에서도, 진단 모형 상에서의 진단용 납형 제작 및 치아배열을 바탕으로 만든 임시 가철성 의치를 통해, 적절한 수직 고경과 안정적인 하악위 회복을 도모할 수 있었다.

과거 임플란트 수복이 활발하지 않던 시절, 잇갈린 교합 상태의 치료를 위해, 잔존 치근을 이용한 피개 의치나 konus 국소 의치를 이용하는 것이 제안되었다. 하지만 임플란트를 이용한 무치악 부위의 수복이 활발해지면서, 적절한 위치에 일정 개수의 임플란트 식립을 통해, 잇갈린 교합 상태를 효과적으로 수복한 증례들이 보고되었다⁸⁻¹⁰⁾. 본 증례에서도, 하악 구치부 무치악 부위에 최소한의 임플란트를 식립하여, 안정적인 구치부 지지를 확립할 수 있었다.

1981년 Kayser 등⁵⁾은 제 2 소구치까지만 존재하여도, 저작 기능에 큰 차이가 없다는 연구결과를 발표한 바 있다. Shortened dental arch(SDA) 라고도

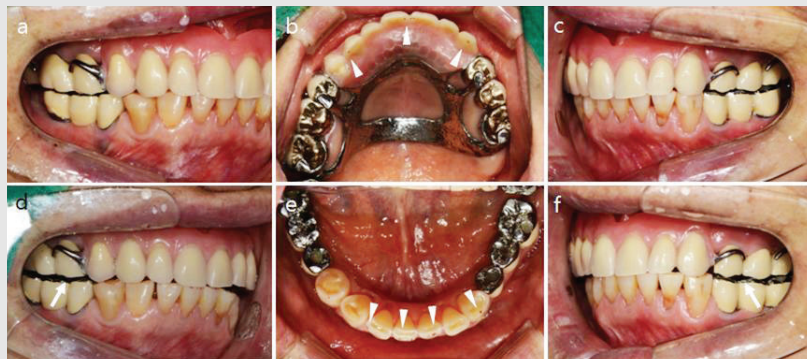


Fig. 5. Intraoral delivery of definitive removable dental prostheses and implant-supported fixed dental prostheses (a) Right lateral view. (b) Maxillary occlusal view. (c) Left lateral view. (d) Right eccentric movement. (e) Mandibular occlusal view. (f) Left eccentric movement. Contact of opposing anterior teeth in point centric position (white arrow head) and disocclusion of posterior teeth in eccentric position (white arrow) were confirmed.

일컬어지는 이 개념은, 1992년 WHO guideline에 언급되면서 더욱 지지를 받았고, 하나의 가능한 치료 대안으로서 자리잡게 되었다. 하지만 Kanno 등¹¹⁾은, SDA 개념은 환자 개인의 구강 건강에 관한 욕구와 사회-경제적 수준을 참고하여, 선택적으로 받아들이는 것이 필요하다고 하였다. 본 증례의 환자는 최소한의 치료 비용을 원하였으며, 임시 수복 기간 동안, SDA 상황에 안정적으로 적응하는 것을 확인하였고, 환자 또한 기능적으로 만족하여서, 최종적으로 SDA 개념에 근거하여 보철 수복 완료하였다.

Kennedy Class IV 가철성 국소의치의 교합에 대해, McCracken 등¹²⁾은 양측성 균형 교합이 바람직하다고 언급한 바 있다. 하지만 본 증례의 경우, 하악 구치부에 최소한의 임플란트만을 식립하였으므로, 양측성 균형교합을 부여할 경우, 임플란트에 과도한 부하가 가해질 우려가 있으며, 전치부의 심미성 또한 저해할 수 있다고 판단하였다. 따라서, 편심위에서 전치부에 의해 구치부가 이개되는 상호 보호 교합을 부여하였다. 수복 후 6개월이 지난 현재까지, 가철성 국소의치의 불안정성 증가나, 임플란트 보철물의 나사 풀

림 등의 합병증은 나타나지 않고 있다. 하지만, 장기적 관점에서 보았을 때, 가철성 국소의치의 레진 인공치 설면의 교모와 상악 무치악 치조제의 흡수에 의해 가철성 국소의치가 불안정해 질 우려가 있고, 이로 인해 상호 보호 교합이 붕괴되면서, 임플란트에 과도한 부하가 가해질 우려가 있다. 이것은 향후 주기적인 의치상 이장과 레진 가공치 설면의 수정을 통해 해결해야 할 것으로 생각된다.

IV. 결론

환자의 전신 건강 상태와 경제적 여건이 어려운 상황의 전후방 엇갈린 교합 증례에서, 하악 구치부의 임플란트 지지 고정성 보철물과 상악 전치부의 Kennedy class IV 가철성 국소의치를 이용한 수복은 안정적인 교합과 심미를 회복하는데 효과적으로 이용할 수 있다. Kennedy class IV 가철성 국소의치의 장기 예후에 대한 연구가 부족하지만, 주기적인 재내원을 통해 예견되는 합병증을 조기에 예방한다면, 장기적으로도 좋은 치료가 될 수 있을 것이라 예상된다.

참 고 문 헌

1. Obana J. Prosthodontic treatment for maxillary and mandibular teeth cross each other "Eichner classification C1", 37-48. Tokyo: Ishiyaku Publishers, Inc, 1994.
2. Abe et al., 잇갈린 교합의 보철 / 阿部 實 .. [등저] ; 박남수 ; 이대균 ; 이상복 공역., 서울: 지성출판사, 1995.
3. Pleasure MA. Correct vertical dimension and freeway space. The Journal of the American Dental Association 1951;43:160-163.
4. Willis FM. Features of the face involved in full denture prosthesis. Dent Cosmos 1935;77:851-854.
5. Kayser AF. Shortened dental arches and oral function. J Oral Rehabil 1981;8:457-462.
6. Zarb GA, MacKay HF. Cosmetics and removable partial dentures--the class IV partially edentulous patient. J Prosthet Dent 1981;46:360-368.
7. Stern N, Brayer L. Collapse of the occlusion--aetiology, symptomatology and treatment. J Oral Rehabil 1975;2:1-19.
8. Kwon T-M, Seo C-W, Kim K-A, Ahn S-G, Seo J-M. Full mouth rehabilitation of a partially edentulous patient with crossed occlusion using implant-retained RPD with zirconia occlusal table. Journal of Dental Rehabilitation and Applied Science 2016;32:314-321.
9. Dong-Woon K, Jung-Yun C, Jae-Min S, Jung-Jin L. Rehabilitation of a crossed-occlusion patient using implant-assisted removable partial denture with Locator[®] attachment : A case report. THE JOURNAL OF THE KOREAN DENTAL ASSOCIATION 2016;54:513-520.
10. Lee YJ, Leesungbok R, Lee SW, Park SJ, Ahn SJ. Implant supported removable dental prosthesis with magnetic attachment in crossed occlusion: A case report. The Journal of Korean Academy of Prosthodontics 2017;55:53.
11. Kanno T, Carlsson GE. A review of the shortened dental arch concept focusing on the work by the Kayser/Nijmegen group. J Oral Rehabil 2006;33:850-862.
12. Carr AB. McCracken's removable partial prosthodontics. In: Brown DT (ed). McCracken's Removable Partial Prosthodontics, 13th Edition: [Place of publication not identified] Elsevier, 2016.