

2

좁은 치조골에서 사다리꼴형 디자인으로 개발된 단폭경임플란트의 증례 보고

전북대학교 치과대학 치주과학교실, 구강생체과학연구소

*이 사 야, *고 미 선, 고 석 영, 윤 정 호

ABSTRACT

Case report of a newly designed narrow-diameter implant with trapezoid-shape for deficient alveolar bone

Department of Periodontology, College of Dentistry and Institute of Oral Bioscience,
Chonbuk National University, Jeonju

Sa Ya Lee*, Mi-Seon Goh*, Seok-Yeong Ko, Jeong-Ho Yun

*These authors contributed equally to this work.

Long-term survival and prognosis of narrow-diameter implants have been reported to be adequate to consider them a safe method for treating a deficient alveolar ridge. The objective of this study was to perform case report of narrow-diameter implants with a trapezoid-shape in anterior teeth alveolar bone. A 50-year-old male patient presented with discomfort due to mobility of all of the maxillary teeth and mandibular incisors. Due to destruction of alveolar bone, four anterior mandibular teeth were extracted. Soft tissue healing was allowed for approximately 3 months after the extraction, and a new design of implant placement was planned for the mandibular incisor area, followed by clinical and radiological evaluation. Implant placement was determined using an R2GATE surgical stent. The stability of the implants was assessed by ISQ measurements at the first and second implant surgery and after prosthetic placement. At 1 and 3 months and 1 year after implantation of the prosthesis, clinical and radiological examinations were performed. Another 50-year-old male patient presented with discomfort due to mobility of the mandibular central incisors. For the same reason as in the first patient, implant placement was carried out in the same way after extraction. ISQ measurements and clinical and radiological examinations were performed as in the previous case. In these two clinical cases, 12 months of follow-up revealed that the implant remained stable without inflammation or additional bone loss, and there was no discomfort to the patient. In conclusion, computer-guided implant surgery was used to place an implant in an optimal position considering the upper prosthesis. A new design of a narrow-diameter implant with a trapezoid-shape into anterior mandibular alveolar bone is a less invasive treatment method and is based on the contour of the deficient alveolar ridge. Through all of these procedures, we were able to reduce the number of traumas during surgery, reduce the operation time and total treatment period, and provide patients with more comfortable treatment.

Key words : Osseointegration, Narrow-diameter implant, Guided implant surgery

Corresponding Author

Jeong-Ho Yun, BS, DDS, PhD

Department of Periodontology, College of Dentistry, Chonbuk National University

567, Baekje-daero, Deokjin-gu, Jeonju-si, Jeollabuk-do, 54896 Republic of Korea.

Tel : +82-63-250-2289, Fax : +82-63-250-2289, E-mail : grayheron@hanmail.net

연구비 지원 : 본 논문은 산업통상자원부 산업융합원천기술개발사업으로 지원된 연구결과임(10044976)

I. 서론

1960년대 Bränemark 그룹이 타이타늄을 재료로 한 임플란트를 악골에 고정하여 치아를 대신할 수 있음을 밝힌 이후로 임플란트 생존율은 90%이상으로 구강내 상실치를 대체하여 기능적, 심미적인 기능을 할 수 있는 치료로 인정받고 있다¹⁻³⁾.

치아는 발치 후 골의 리모델링을 통해 골 소실이 발생하는데 발치 후 처음 3개월 안에 50% 잔존치조골 폭경의 감소와 제한적인 수직적인 골 소실이 일어나므로 임플란트 식립은 잔존골의 형태와 양을 고려하여야 한다⁴⁾. 하악 전치부의 경우 선천적 결손이나 기존치아의 crowding 등 여러가지 원인에 의해 치아 결손 시 치간 공간이 부족한 경우가 빈번하며, 아울러 발치 후에 치조골 위축에 의해 임플란트 식립을 위한 골 폭이 부족한 경우가 많다.

원하는 위치에 임플란트를 심기 위해 수평적으로 위축된 치조제를 증가시키는 방법을 고려해 볼 수 있다. 일반적인 방법은 골유도재생술(GBR, guided bone regeneration), 치조제분할(ridge splitting), 치조제확장술(ridge expansion) 등이 있다. 이전의 연구를 통해 기본적인 수술원리를 따르다면, 이런 수술적 방법을 통한 수평적 치조제 증대술의 예지성은 높음이 밝혀졌다⁵⁾. 하지만 이런 수술적 방법은 단순히 임플란트만 식립한 경우보다 환자의 불편감, 치료비용, 그리고 치유기간을 증가시킨다. 그러므로 치조골 증대없이 잔존 치조제 폭경을 고려하여 단폭경임플란트(narrow diameter implant)를 식립하는 것도 하나의 방법이 될 수 있다⁶⁾. 단폭경임플란트의 식립은 앞서 언급된 골유도재생술과 같은 수술의 필요성을 없애거나 범위와 양을 줄여 수술의 합병증을 예방하고 천공(fenestration), 열개(dehiscence) 결손 형태의 발생과 크기를 줄이는 장점이 있다⁷⁾. 그러나 임플란트 직경의 감소는 임플란트의 기계적 안정성이 떨어지고 과도한 교합력이 집중되어 임플란트 파절로 이어

질 수 있고^{6, 8)}, 또한 보철적 관점에서 좁은 임플란트 platform은 상부 보철을 과폭용하게 만들어 구강위생을 어렵게 하고, 이로 인해 임플란트 주위질환이 발생할 수 있기 때문에⁵⁾, 상악 측절치나 하악 절치들을 제외하고는 추천되지 않는다.

단폭경임플란트의 장기간의 생존율과 예후에 대한 연구들은 좁은 골폭에서 단폭경임플란트 치료는 안전한 방법이라고 언급하고 있다^{3, 6, 9)}. 단폭경임플란트를 이용한 연구들은 주로 임플란트 고정체 재료의 개발에 초점이 맞춰져 왔다¹⁰⁻¹²⁾. 이에 반해 최근에는 임플란트 디자인을 변형한 단폭경임플란트가 개발되었다¹³⁾. 새로운 디자인의 임플란트 형태는 사다리꼴형으로 임플란트의 상부에서 하부로 갈수록 나사선의 길이가 증가한다. 형태적 특징으로 인해 임플란트와 골의 접촉 면적을 넓히는데 기여할 수 있고, 이로 인해 안정적인 골융합을 이룰 수 있다. 또한 디자인 하방부의 긴 나사선은 충분한 골 접촉을 통해 응력분산에 기여할 수 있다. 앞선 성견에서의 연구에서 새로운 디자인인 사다리꼴 형태의 단폭경임플란트가 안정적인 골융합을 이루는 것을 조직학적 평가를 통해 확인할 수 있었다^{13, 14)}.

본 증례에서는 하악 전치부 치조골에 역-경사 프로파일(reverse tapered profile)을 가지는 사다리꼴형의 새로 개발된 단폭경임플란트 식립 후 임상적 평가를 시행한 2명의 환자 결과를 보고하고자 한다.

II. 증례 보고

2015년 11월부터 2017년 4월까지 전북대학교 치과대학병원 치주과에서 14개의 새로 개발된 단폭경 임플란트 고정체(ThinRidge™ Implant, Megagen Co. Ltd., Korea)(Fig. 1)를 6명의 환자에게 식립하였다. 임상적인 식립 기준은 상하악 전치부위에서 협설적 폭경이 좁고, 방사선사진 촬영에서 길이 7mm 이상의 임플란트를 식립할 수 있는 경우로 하였다. 환

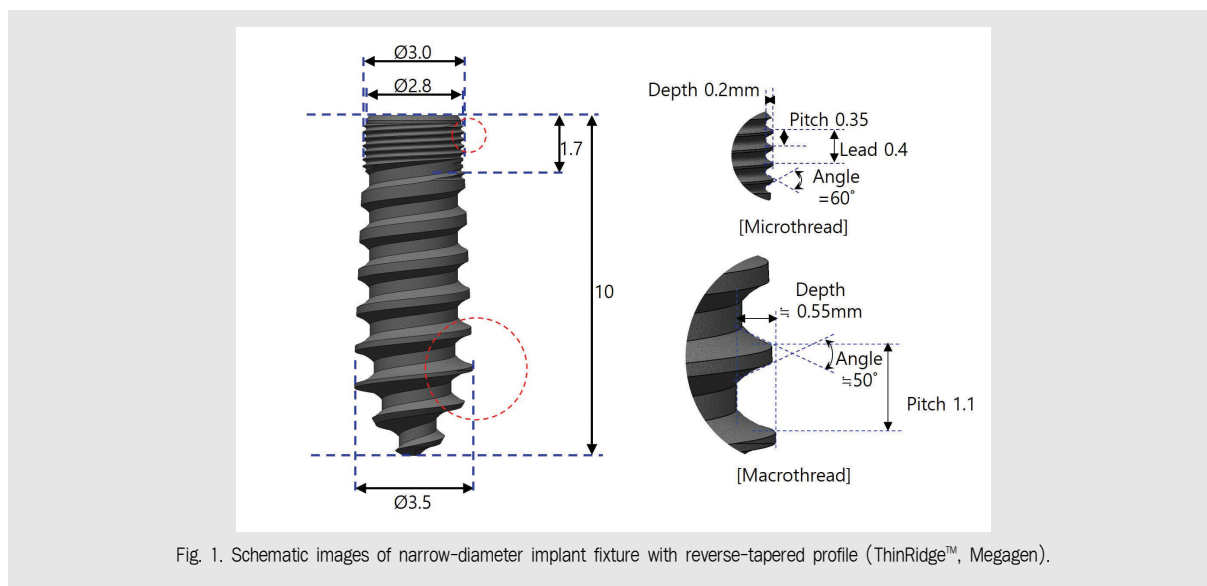


Fig. 1. Schematic images of narrow-diameter implant fixture with reverse-tapered profile (ThinRidge™, Megagen).

자의 의학적 병력을 평가하여 전신적으로 건강한 환자를 대상으로 시행하였고, (1) 정신질환자, (2) 조절되지 않는 당뇨병환자, (3) 면역질환자, (4) bisphosphonate 복용자, (5) 알코올 중독자, (6) 조절되지 않는 치주염환자, (7) 하루 10개피 이상의 흡연자, (8) 임신부, (9) 20세 이하의 환자와 같은 조건을 가진 환자들은 제외하였다. 전체 6명의 환자 중 남성 5명, 여성 1명이었고, 상악 또는 하악의 전치부에만 한정적으로 식립되었다. 그 중 보철치료까지 완료된 케이스를 선별하여 보고하고자 한다.

이 연구는 전북대학교병원 임상연구윤리위원회의 승인을 받았다(IRB number 2015-08-020).

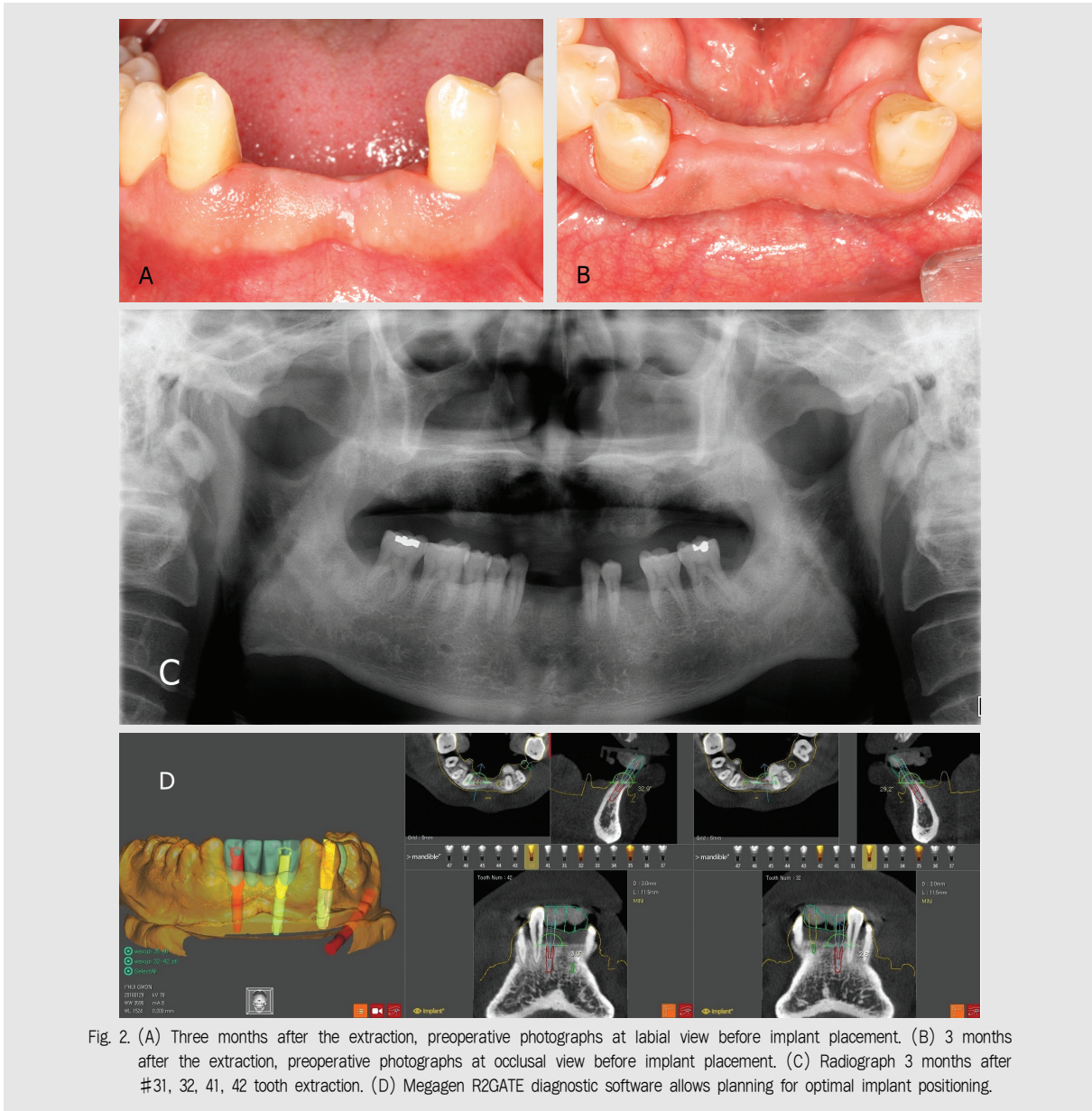
1. 증례 1

50세 남자 환자가 상악의 모든 치아와 하악 전치부의 동요도와 불편감을 주소로 내원하였다. 특이할 만한 전신적 병력은 없었다. 임상 검사 및 방사선 사진 검사 시 상악의 모든 치아에서 2도 이상의 동요도를 보이며 치주탐침 시 출혈 증상을 보였다. 특히, 하악 전치부는 모두 3도 이상의 동요도와 치근 주위 근단부

까지의 치석 침착과 7mm 이상의 치주낭 깊이 및 치조골 파괴가 관찰되었다. 전반적 만성 치주염으로 진단하고, 상악 전악과 하악 전치부의 예후가 불량할 것으로 평가되어 해당 치아 발치 및 잔존 치아에 대해 일차적 치주치료를 시행하였다.

발치 시행 3개월 후 연조직의 치유는 잘 이루어졌으나, 방사선학적 평가 시 수직적 및 수평적 골소실을 나타내어 하악 측절치 부위에 대해 새로운 형태의 임플란트 식립을 계획하였다. 또한, 협설적으로 좁은 치조골의 적절한 부위에 골이식 없이 임플란트를 식립하기 위해 진단 프로그램(R2GATE diagnostic software, Megagen)을 통해 술전 진단하여 이상적인 식립 위치를 정하고, 임플란트 식립을 위한 R2GATE Surgical Stent 제작을 의뢰하였다(Fig. 2A~D).

임플란트 식립을 위해 양측 인접치를 포함한 무치악 부위에 치조정 및 열구내 절개 시행 후, 전층 판막 거상하였다. R2GATE Surgical Stent를 위치시킨 후 R2GATE universal kit를 이용하여 #32, 42 두 부위 모두 2.8 x 11.5mm 까지 drilling 후 최종적으로 직경 3.5 mm tap drill을 이용하여 tapping을 시행하였다. #32, 42 두 부위 모두, 3.5



x 11.5mm (ThinRidge™, Megagen) 식립하였다. 임플란트 식립 부위에서 열개 및 천공은 관찰되지 않았으며, 골이식 또한 필요하지 않았다. Osstell mentor(Ostell® ISQ, Sweden)를 사용하여 ISQ(Implant Stability Quotient) 측정 시, #32 부위에 대해서는 협설측으로 60, 근원심측으로 63, #42 부위에 대해서는 협설측으로 57, 근원심측으로

58로 측정되었다. 임플란트 식립 후 판막을 재워치시켰으며, 4-0 흡수성 단일 섬유 봉합사(Glyconate Monofilament, Monosyn®, B. Braun Tuttlingen, Germany)로 봉합 시행하고, 10일 후 발사 시행하였다. 수술 직후 Cone-beam CT(CBCT) 및 치근단 방사선 촬영을 시행하였다(Fig. 3A~H).

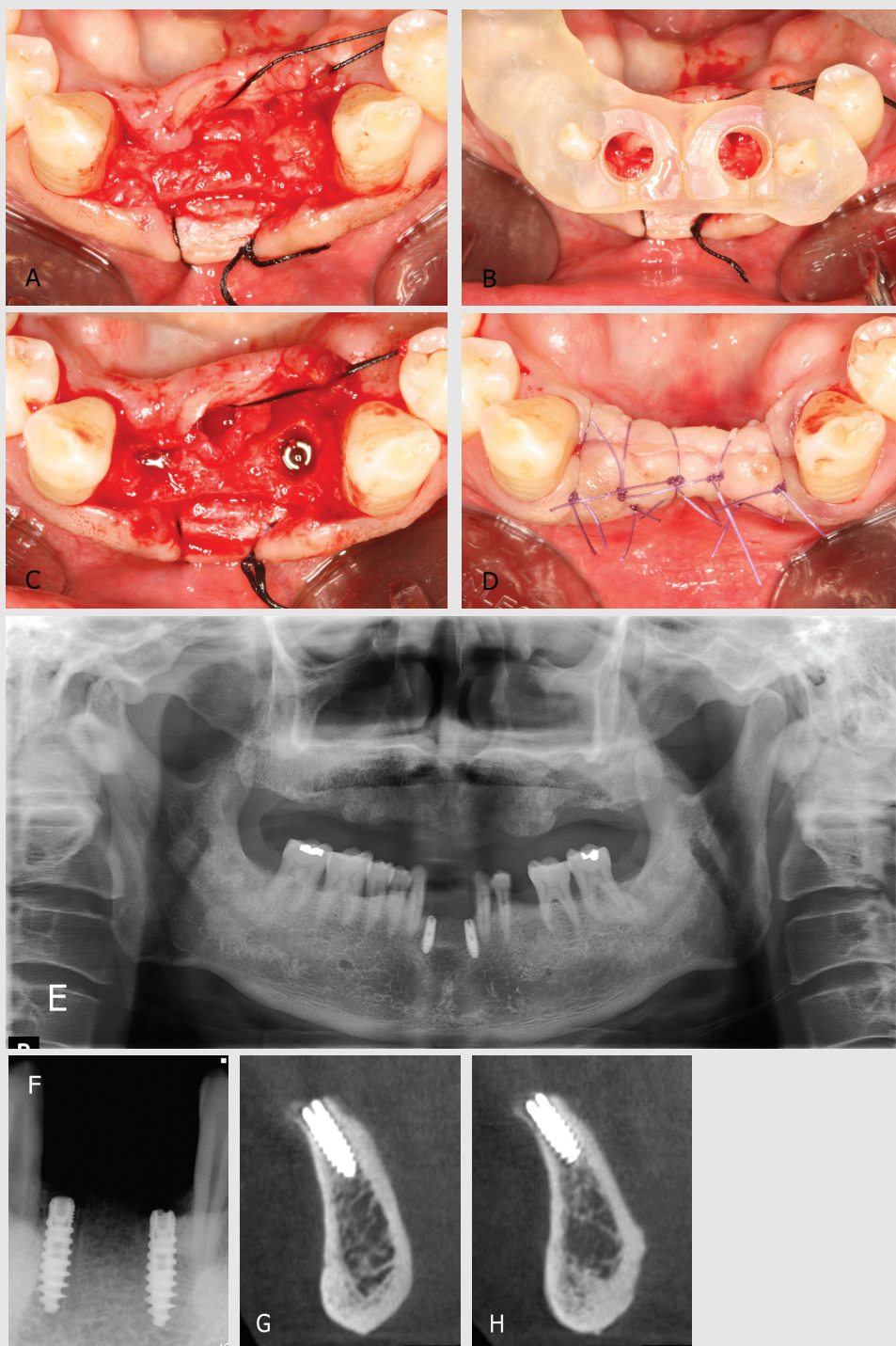


Fig. 3. (A) Crestal and sulcular incisions were made and buccolingual dimension on surgical site was measured through flap elevation. (B) Megagen R2GATE surgical stent was fitted to the desired location. It was a tooth-supported type. (C) After implant placement on #32, 42(ϕ 3.5 X 11.5mm, ThinRidge™). No buccal dehiscence and fenestration defect on implanted area. (D) The surgical site was sutured well. (E, F, G, H) Radiograph after implant placement on #32, 42. Panoramic view, peri-apical x-ray and CBCT coronal view.

임플란트 식립 3개월 후 2차 수술을 시행하였고 ISQ 측정 결과 #32 부위에 대해서는 협설측으로 73, 근원심측으로 72, #42 부위에 대해서는 협설측으로 70, 근원심측으로 73으로 나타났으며, 골융합이 안정적인임을 확인하고 치유지대주(Healing abutment)를 체결하였다. 술 후 CBCT 및 치근단 방사선 촬영을 시행하였다(Fig. 4A~C).

2차 수술로부터 1개월 후 상부 보철물 제작을 위해 내원하여, Customized abutment(TiGEN Abutment, Megagen)를 제작 및 체결하였으며, 근원심 폭경을 고려한 결과 4-unit bridge로 디자인된 보철물을 장착하기로 계획하였다. 최종적으로 zirconia crown 으로 제작된 보철물을 장착하였다. 최종 보철물을 장착하기 전 ISQ 측정 시행하였으며, #32, 42 두 부위에서 모두 70이상의 안정적인 수치가 나타났다. 보철물 장착 후 1개월, 3개월 그리고 1

년째 임상적 및 방사선학적 경과 관찰한 결과, 임플란트는 염증소견과 추가적인 골 소실 없이 안정적으로 유지되고 있었으며, 환자의 불편감은 없었다. 방사선학적 평가를 통해 골 소실 없이 최적의 위치에 임플란트가 식립되었으며, 상부 보철물 또한 안정적으로 위치 및 기능하고 있음을 알 수 있었다(Fig. 5A~F).

2. 증례 2

50세 남자 환자가 하악 중절치(#31, 41)의 동요도와 불편감을 주소로 내원하였다. 특이할 만한 전신적 병력으로는 B형간염이 있었으나, 약은 복용하지 않고 있었다. 임상 검사 및 방사선 검사 시 하악 중절치(#31, 41)가 3도의 동요도를 보이고, 치근 주위 근단 부까지의 치석 침착과 8mm 이상의 치주낭 깊이 및 치조골 파괴가 관찰되었다. 전반적 만성 치주염으로

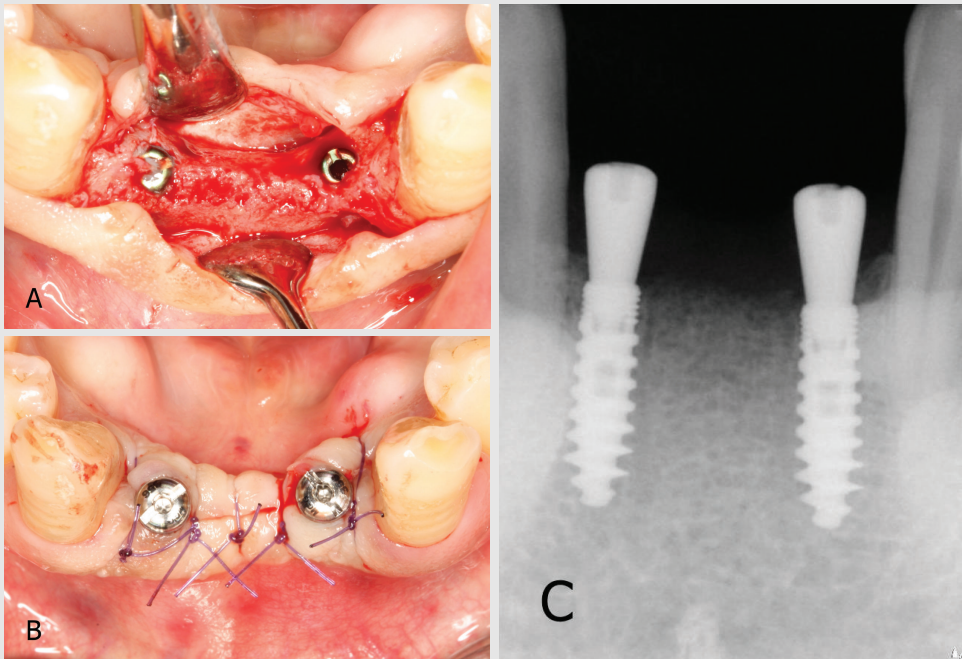


Fig. 4. (A) 2nd surgery was performed at 3 months after implant placement. The surgical site was maintained well without crestal bone loss. (B) A Healing abutment was placed and the surgical site was sutured well. (C) After the 2nd surgery, peri-apical x-ray was taken.

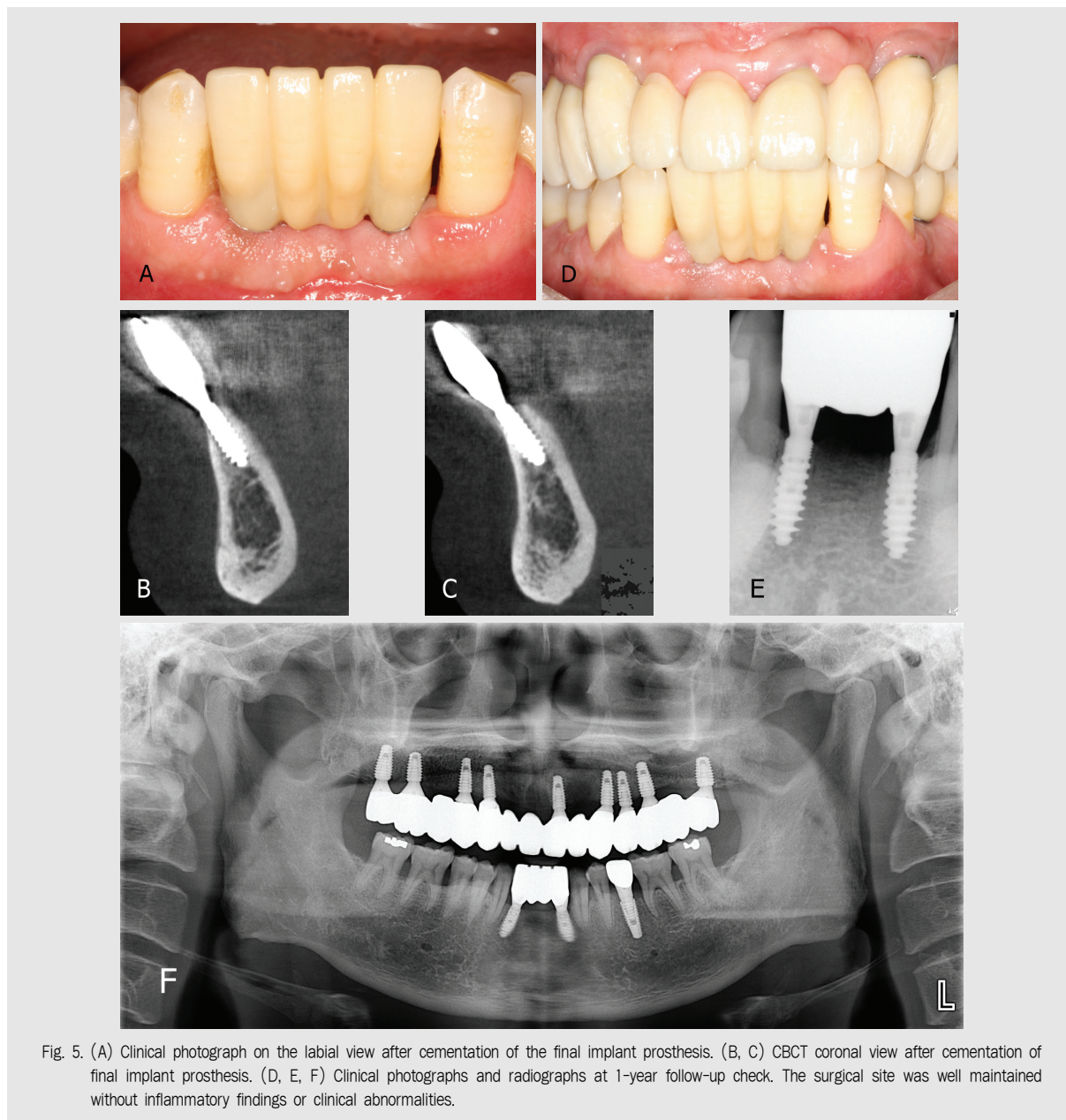

Fig. 5. (A) Clinical photograph on the labial view after cementation of the final implant prosthesis. (B, C) CBCT coronal view after cementation of final implant prosthesis. (D, E, F) Clinical photographs and radiographs at 1-year follow-up check. The surgical site was well maintained without inflammatory findings or clinical abnormalities.

진단하고, 하악 전치부 해당 치아의 예후가 불량할 것으로 평가되어 발치 하였으며, 잔존 치아에 대해서는 일차적 치주치료를 시행하였다.

발치 시행 약 3개월 후 연조직의 치유는 잘 이루어졌으나, 방사선학적 평가 시 수직적 및 수평적 골소실을 나타내어 하악 중절치 부위에 대해 새로운 형태의

임플란트 식립을 계획하였다. 또한, 협설적으로 좁은 치조골의 적절한 부위에 골이식 없이 임플란트를 식립하기 위해 진단 프로그램(R2GATE diagnostic software, Megagen)을 통해 술전에 임플란트 식립 위치를 계획하였다(Fig. 6A~D).

임플란트 식립을 위해 양측 인접치를 포함한 무치악

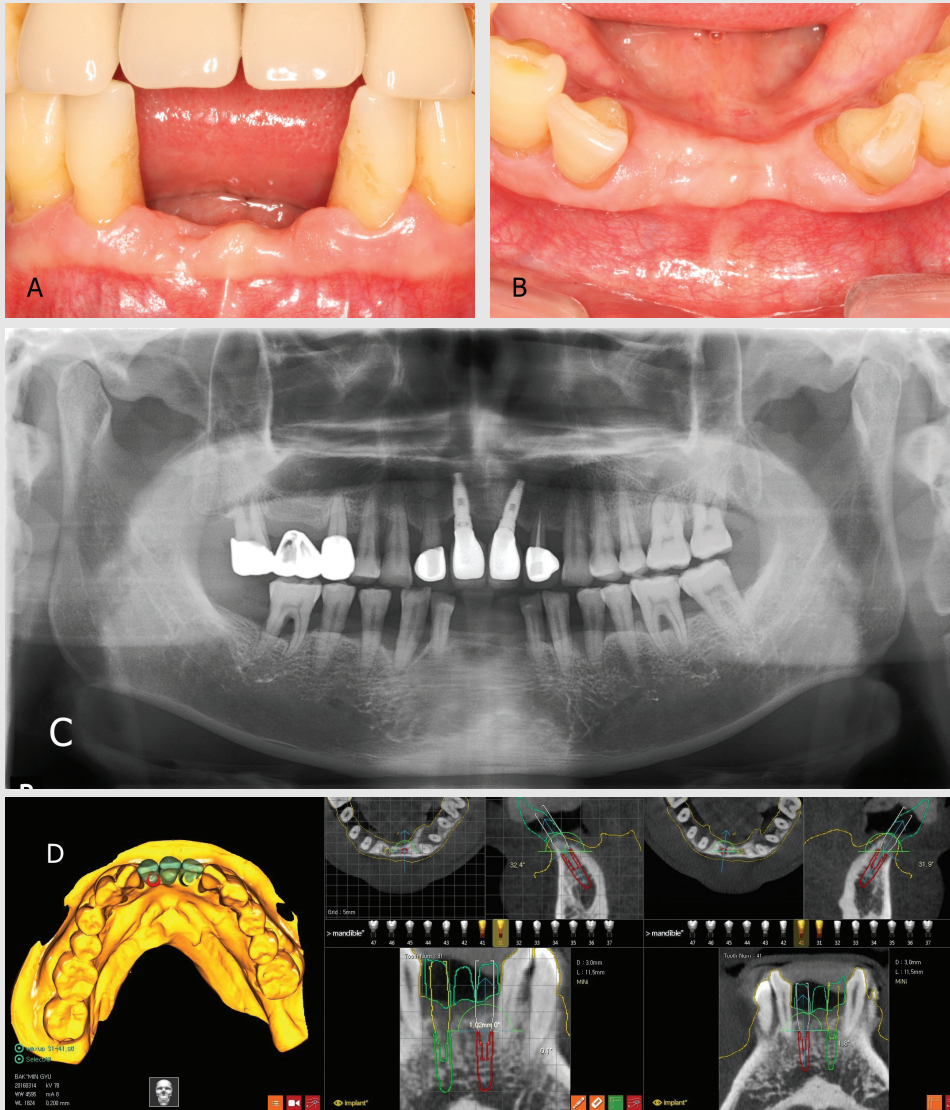


Fig. 6. (A) Three months after the extraction, preoperative photographs at labial view before implant placement. (B) 3 months after the extraction, preoperative photographs at occlusal view before implant placement. (C) Radiograph 3 months after #31, 41 tooth extraction. (D) Megagen R2GATE diagnostic software allows planning for optimal implant positioning.

부위에 치조정 및 열구내 절개 시행 후, 전층 판막 거상하였다. R2GATE Surgical Stent를 위치시킨 후 R2GATE universal kit를 이용하여 #31 부위는 2.8 x 10.0mm까지 drilling 후 최종적으로 직경 3.5 mm tap drill을 이용하여 tapping을 시행하였다. #41 부위 또한 같은 kit 이용하여 2.8 x 11.5mm까지 drilling 후 최종적으로 직경 3.5 mm

tapping을 시행하였다. #31 부위 3.5 x 10mm, #41 부위 3.5 x 11.5mm(ThinRidge™, Megagen) 식립하였다. 임플란트 식립 부위에서 열개 및 천공은 관찰되지 않았으며, 골이식 또한 필요하지 않았다. 식립 직후 Osstell mentor를 사용하여 ISQ 측정 시에 #31 부위에 대해서는 협설측으로 61, 근원심측으로 60, #41 부위에 대해서는 협설측으로 61, 근원심측

으로 60의 수치가 측정되었다. 임플란트 식립 후 판막을 재위치 시켰으며, 4-0 흡수성 단일 섬유 봉합사(Glyconate Monofilament, Monosyn®, B. Braun)로 봉합 시행하였고, 10일 후 발사 시행하였다. 수술 직후 해당부위에 대해서 Cone-beam CT(CBCT) 및 치근단 방사선 촬영을 시행하였다(Fig. 7A~H).

임플란트 식립 3개월 후 2차 수술을 시행하였고, ISQ 측정결과 #31 부위에 대해서는 협설측 및 근원심측으로 71을 나타냈으며, #41 부위에 대해서는 협설측으로 67, 근원심측으로 71을 나타내어 일차 수술 때보다 더 높은 수치임을 확인하고 치유지대주(Healing abutment)를 체결하였다. 술 후 CBCT 및 치근단 방사선 촬영을 시행하였다(Fig. 8A~C).

2차 수술로부터 1개월 후 상부 보철물 제작을 위해 내원하여, Customized abutment(TiGEN Abutment, Megagen) 제작 및 체결하였으며, 근원심 폭경을 고려한 결과 3-unit bridge로 디자인된 보철물을 장착하기로 계획하였다. 최종적으로 zirconia crown 으로 제작된 보철물을 장착하였다. 최종 보철물 장착 전 ISQ 측정 시 #31, 41 두 부위에서 모두 70이상으로 안정적인 수치가 나타났다. 보철물 장착 후 1개월, 3개월 그리고 1년째 임상적 및 방사선학적 경과 관찰한 결과, 임플란트는 염증 소견과 추가적인 골소실 없이 안정적으로 유지되고 있었으며, 환자의 불편감은 없었다. 방사선학적 평가를 통해 골소실 없이 최적의 위치에 임플란트가 식립되어 있으며, 상부 보철물 또한 안정적으로 위치 및 기능하고 있음을 알 수 있었다(Fig. 9A~E).

Ⅲ. 고찰

단폭경임플란트는 수평적으로 골 흡수된 치조제에서 골 이식 없이 임플란트를 식립할 수 있는 하나의 방

법으로 생각해 볼 수 있다.

임플란트 디자인은 임플란트 식립 시 초기고정과 골융합(Osseointegration) 후 부하가 가해지는 동안 치조정 골의 안정성에 영향을 주는 요소로 임플란트의 전반적인 성공에 기여한다⁵⁾. 임플란트 디자인에 대한 연구는 상부 디자인에 주목해왔다^{6, 17)}. 임플란트 변연골은 임플란트의 장기적 안정성을 판단하는 중요한 기준으로 임플란트 주위염이 시작되는 부분이기도 하다. 상부디자인의 변형은 결국 변연골의 소실을 막거나 최소화하기 위한 노력이라고 할 수 있다. 상부에 미세나사선을 도입한 임플란트에 대한 이전의 연구들에서 상부 미세나사선의 존재가 낮은 변연골 흡수를 보이고 안정된 골융합을 얻고 하중시 스트레스를 잘 분산하는데 기여한다고 보고하였다^{16, 18, 19)}.

본 증례에 사용된 단폭경임플란트는 현재 많이 사용되는 치근형 디자인이 아닌 사다리꼴 형태이다. 이전의 연구들에서 상부 디자인의 변경에 주목하였다면 본 증례에 사용된 임플란트는 임플란트 전체 디자인의 변경과 상부 미세나사선을 도입한 새로운 형태이다.

단폭경임플란트의 디자인은 다음과 같다. 육안으로 보았을 때 치근형태의 임플란트 중심체에 하방으로 갈수록 길어지는 나사선의 형태가 나타나기 때문에 전반적으로는 사다리꼴 형태의 디자인을 갖추게 된다. 이 디자인은 크게 미세 나사선을 지닌 상부와 하부 거대 나사선 부분으로 나뉜다. 또한 거대나사선은 나선형의 나사선모양을 가지고 있으며, 임플란트 하부로 진행할수록 높이가 증가하는 거대 나사선 때문에 이 단폭경임플란트는 사다리꼴 형태를 보이게 된다.

사다리꼴형 디자인의 단폭경임플란트는 수평적으로 흡수된 무치악 치조제를 최소한의 골재생술 또는 골재생술 없이 수복하기 위해 고안된 임플란트로 거대 나사선의 도입은 이전의 단폭경임플란트의 단점으로 지적되었던 상대적으로 낮은 기능적 골 접촉면적을 증가시키기 위한 디자인이다. 이전 성견에서 연구는 새로운 사다리꼴형 단폭경임플란트의 골융합이 치근형 임

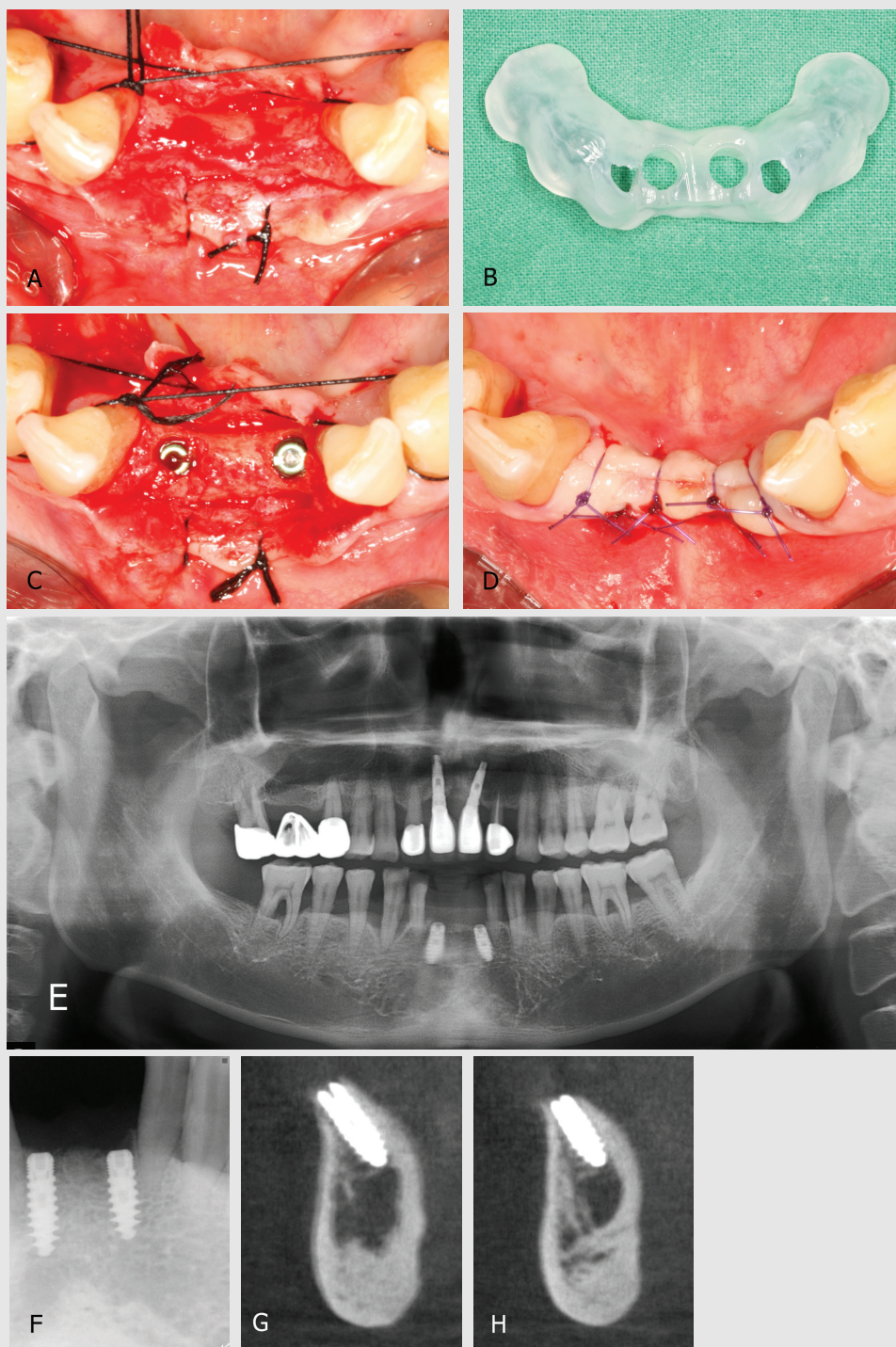


Fig. 7. (A) Crestal and sulcular incisions were made and buccolingual dimension on surgical site was measured through flap elevation. (B) Prefabricated Megagen R2GATE surgical stent. (C) After implant placement on #31(ϕ 3.5 X 10mm, ThinRidge™) and #41(ϕ 3.5 X 11.5mm, ThinRidge™). No buccal dehiscence and fenestration defect on implanted area. (D) The surgical site was sutured well. (E, F, G, H) Radiograph after implant placement on #31, 41. Panoramic view, peri-apical x-ray and CBCT coronal view.

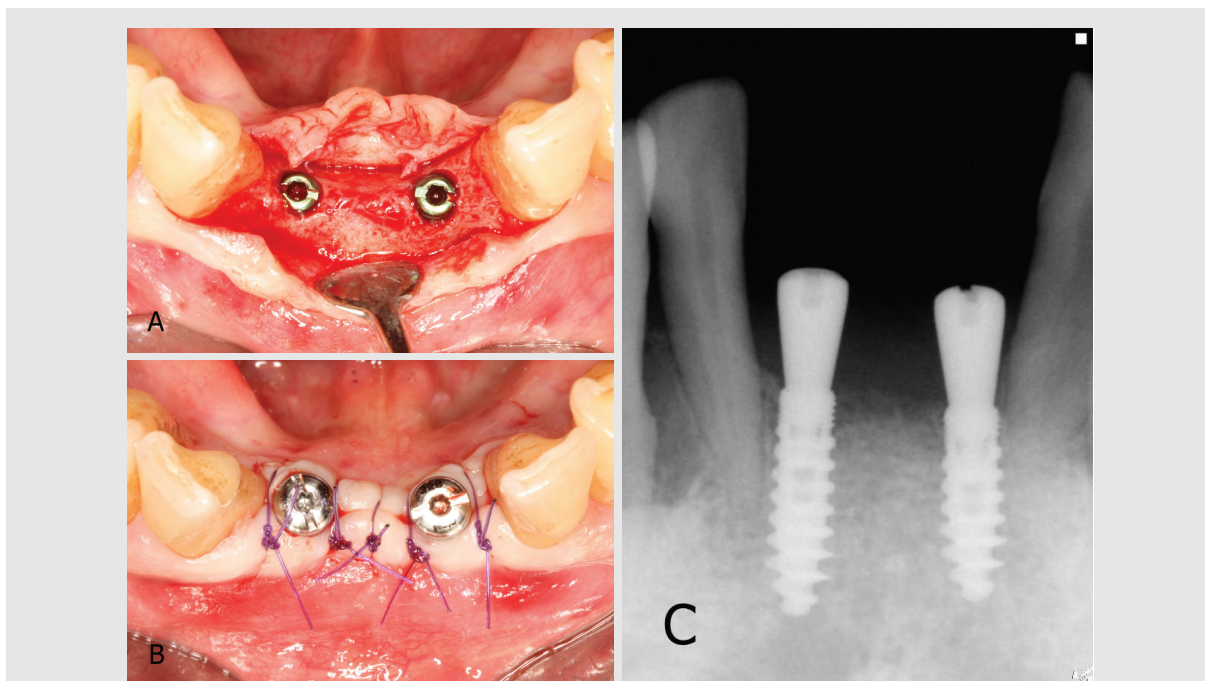


Fig. 8. (A) 2nd surgery was performed at 3 months after implant placement. The surgical site was maintained well without crestal bone loss. (B) A Healing abutment was placed and the surgical site was sutured well. (C) After the 2nd surgery, peri-apical x-ray was taken.

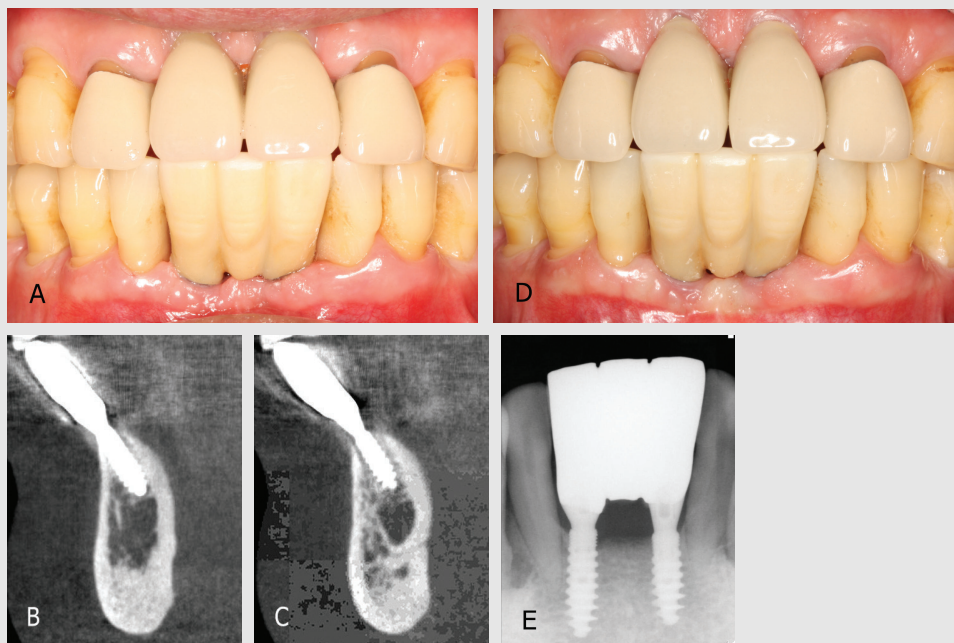


Fig. 9. (A) Clinical photograph on the labial view after cementation of the final implant prosthesis. (B, C) CBCT coronal view after cementation of final implant prosthesis. (D, E) Clinical photographs and radiographs at 1-year follow-up check. The surgical site was well maintained without inflammatory findings or clinical abnormalities.

플란트의 골융합과 비교할만큼 안정적이었고, 상부에 첨가된 미세나사선은 임플란트 계면접촉의 향상에는 기여하지 못했으나 초기 안정성을 향상시켰다고 보고하였다^{13, 14}.

이 증례에 사용된 단폭경임플란트 표면처리 방식은 샌드블라스팅(Sandblasting)과 산부식(Acid etching)으로 인해 거칠어진 표면에 나노입자의 칼슘이온을 침착시킨 표면을 가지고 있으며, 이전의 연구들에서도 보고된 바와 같이 안정적이고 높은 수준의 골융합을 이루는 것으로 알려져 있다^{20, 21}.

본 증례에서 사다리꼴형 디자인을 가지는 단폭경임플란트를 하악 전치부에 적용 후 골과 임플란트 계면의 단단함(stiffness)의 정도를 알 수 있는 Resonance frequency analysis(RFA)를 일차수술 후, 이차수술 후, 그리고 상부 보철물 장착 시 시행하여 ISQ 값이 55~80 사이에 분포하고 일차 수술 이후 보철물 장착 시까지 수치가 상승함을 보여 치조골과 임플란트의 결합력이 안정적으로 증가됨을 보였다. 임상 단계마다 촬영한 방사선 사진을 통해 변연골이 안정적으로 유지됨을 확인하였고, 구강내 임상적 평가를 통해 1년의 관찰 기간 동안 임플란트 주위 조직이 염증증상 없이, 안정화 되어 있음을 확인할 수 있었다.

기본적으로, 임플란트는 생물학적, 기능적, 심미적 부분을 고려한 이상적 위치에 식립하여야 한다. 이상적인 위치에 식립하지 못한 임플란트는 angled abutment를 사용하거나, 추가적인 보철방식을 이용하여 수복할 수 있으나, 임플란트 보철물에 가해지는 임플란트 장축을 벗어난 응력은 보철적 합병증과 결국 임플란트 파절로 이어질 수 있다²².

Surgical guide는 최종 보철물을 고려하여 임플란트 식립 위치를 정하는데 효과적인 도움을 주고 이는 최종 보철물이 심미적이고 적절한 외형을 가질 수 있게 한다²³. 이런 개념을 바탕으로 한 것이 computer-guided implant surgery로 현재 다

양한 임상적 상황에서 사용되고 있으며, 95%이상의 높은 임플란트 생존율을 보이고 있다^{24~26}. 하지만 computer-guided implant surgery는 단점 역시 존재하는데 장치가 가지는 부정확성에 의해 오류가 발생할 수 있고, 잔존 치아가 적거나 연조직을 통해 지지를 얻는 경우, 장치의 안정성이 떨어진다. 또한 술자의 learning curve가 존재하여 surgical guide에 대한 술자의 경험 부족은 부정확한 임플란트 식립으로 이어질 수 있다^{25, 27}.

그렇지만, 컴퓨터 소프트웨어를 이용한 임플란트 진단 과정과 수술 가이드 제작 과정에서, 증례별 고려사항들을 숙지하여, 오차의 발생을 최소한으로 할 수 있는 세심한 진행이 동반된다면 임플란트 수술 및 수복 과정이 술자나 환자 모두에게 편리함을 제공해 줄 수 있을 것이다²⁸.

본 증례에서는 CBCT와 석고 모형을 스캔한 디지털 데이터를 컴퓨터 소프트웨어를 사용하여 중첩하였다. 중첩된 최종 데이터를 바탕으로 상부 보철물과 잔존 치조골의 형태와 질을 고려한 임플란트 위치를 지정한 뒤 guide surgery를 위한 surgical stent(R2GATE, Megagen)를 만들었다. 수술 시 surgical stent를 이용하여 하악 전치부의 좁은 치조제에서 임플란트를 이상적인 위치에 식립할 수 있었다.

본 증례에서는 경과 관찰기간이 짧아 향후 추가적인 장기간의 경과 관찰 연구가 요구되며, 개발된 임플란트의 디자인 자체가 가지는 한계로 인해 구치부에서는 식립할 수 없다는 한계점이 존재한다. 그리고 본 보고에서는 임상적 및 방사선학적 평가만을 통해 임플란트 식립 이후 치조정 부위 변연골 흡수가 적고 임플란트 주위 연조직의 염증소견이 없었다고 하였지만, 보다 정확한 평가인 조직학적 소견이나 조직계측학적 평가는 임상적으로 시행할 수 없는 추가적인 한계점이 있었다.

IV. 결론

본 증례들에서는 골 폭이 좁은 하악 전치부 부위에 대하여 골이식 없이 computer-guided implant surgery를 이용해 새로운 디자인의 임플란트 식립을 시행하였다. 그 결과 임상적으로 큰 불편감 없이 심미적이고 기능적인 임플란트 치료가 가능하였고, 12개

월의 경과 관찰 기간 동안 큰 이상없이 유지될 수 있었다. Computer-guided implant surgery를 이용하여 상부 보철물을 고려한 최적의 위치에 임플란트가 식립될 수 있었고 단폭경임플란트의 식립은 위축된 치조제의 외형을 고려한 덜 침습적인 치료방법이 될 수 있었다. 이 모든 과정을 통해 수술 시 외상을 줄이고 수술시간과 총 치료기간을 줄여 주어 환자에게 더 편안한 치료를 제공할 수 있었다.

참 고 문 헌

- Adell R, Eriksson B, Lekholm U, Branemark P-I, Jemt T. A long-term follow-up study of osseointegrated implants in the treatment of totally edentulous jaws. *International Journal of Oral & Maxillofacial Implants* 1990; Apr:347-359
- Branemark P-I, Breine U, Adell R, Hansson B, Lindstrom J, Ohlsson A. Intra-osseous anchorage of dental prostheses: I. Experimental studies. *Scandinavian journal of plastic and reconstructive surgery* 1969;3:81-100.
- Lee JS, Kim HM, Kim CS, Choi SH, Chai JK, Jung UW. Long-term retrospective study of narrow implants for fixed dental prostheses. *Clinical oral implants research* 2013;24:847-852.
- Merheb J, Quirynen M, Teughels W. Critical buccal bone dimensions along implants. *Periodontology* 2000 2014;66:97-105.
- Fu J-H, Wang H-L. Horizontal bone augmentation: the decision tree. *International Journal of Periodontics & Restorative Dentistry* 2011;3:428-436
- Zinsli B, Sagesser T, Mericske E, Mericske-Stern R. Clinical evaluation of small-diameter ITI implants: a prospective study. *International Journal of Oral & Maxillofacial Implants* 2004;19:92-99
- Arsan V, Bolukbası N, Ersanlı S, Ozdemir T. Evaluation of 316 narrow diameter implants followed for 5-10 years: a clinical and radiographic retrospective study. *Clinical oral implants research* 2010;21:296-307.
- Buser D, Arx T. Surgical procedures in partially edentulous patients with ITI implants. *Clinical Oral Implants Research* 2000;11:83-100.
- Romeo E, Lops D, Amorfini L, Chiapasco M, Ghisolfi M, Vogel G. Clinical and radiographic evaluation of small diameter (3.3-mm) implants followed for 1-7 years: a longitudinal study. *Clinical oral implants research* 2006;17:139-148.
- Anchieta RB, Baldassarri M, Guastaldi F, et al. Mechanical property assessment of bone healing around a titanium-zirconium alloy dental implant. *Clinical implant dentistry and related research* 2014;16:913-919.
- Kobayashi E, Matsumoto S, Yoneyama T, Hamanaka H. Mechanical properties of the binary

참 고 문 헌

- titanium-zirconium alloys and their potential for biomedical materials. *Journal of Biomedical Materials Research Part A* 1995;29:943-950.
12. Thoma DS, Jones AA, Dard M, Grize L, Obrecht M, Cochran DL. Tissue integration of a new titanium-zirconium dental implant: a comparative histologic and radiographic study in the canine. *Journal of periodontology* 2011;82:1453-1461.
 13. Chang Y-Y, Kim S-H, Park K-O, Yun J-H. Evaluation of a Reverse-Tapered Design on the Osseointegration of Narrow-Diameter Implants in Beagle Dogs: A Pilot Study. *The International journal of oral & maxillofacial implants* 2016;31:611-620.
 14. Chang YY, Kim SH, Park KO, Yun JH. Effect of microthreads on coronal bone healing of narrow-diameter implants with reverse-tapered design in beagle dogs. *Clinical Oral Implants Research* 2017;31:611-620.
 15. Abuhussein H, Pagni G, Rebaudi A, Wang HL. The effect of thread pattern upon implant osseointegration. *Clinical oral implants research* 2010;21:129-136.
 16. Abrahamsson I, Berglundh T. Tissue characteristics at microthreaded implants: an experimental study in dogs. *Clinical implant dentistry and related research* 2006;8:107-113.
 17. Hansson S. The implant neck: smooth or provided with retention elements. A biomechanical approach. *Clinical oral implants research* 1999;10:394-405.
 18. Hudieb MI, Wakabayashi N, Kasugai S. Magnitude and direction of mechanical stress at the osseointegrated interface of the microthread implant. *Journal of periodontology* 2011;82:1061-1070.
 19. Bratu EA, Tandlich M, Shapira L. A rough surface implant neck with microthreads reduces the amount of marginal bone loss: a prospective clinical study. *Clinical oral implants research* 2009;20:827-832.
 20. Park J-W, Park K-B, Suh J-Y. Effects of calcium ion incorporation on bone healing of Ti6Al4V alloy implants in rabbit tibiae. *Biomaterials* 2007;28:3306-3313.
 21. Suh JY, Jeung OC, Choi BJ, Park JW. Effects of a novel calcium titanate coating on the osseointegration of blasted endosseous implants in rabbit tibiae. *Clinical oral implants research* 2007;18:362-369.
 22. Balubi TJ. An analysis and management of fractured implants: a clinical report. *Int J Oral Maxillofac Implants* 1996;11:660-666
 23. Becker CM, Kaiser DA. Surgical guide for dental implant placement. *The Journal of prosthetic dentistry* 2000;83:248-251.
 24. Jung RE, Schneider D, Ganeles J, et al. Computer technology applications in surgical implant dentistry: a systematic review. *Int J Oral Maxillofac Implants* 2009;24:92-109.
 25. Moraschini V, Velloso G, Luz D, Barboza EP. Implant survival rates, marginal bone level changes, and complications in full-mouth rehabilitation with flapless computer-guided surgery: a systematic review and meta-analysis. *International journal of oral and maxillofacial surgery* 2015;44:892-901.
 26. Tahmaseb A, Wismeijer D, Coucke W, Derksen W. Computer technology applications in surgical implant dentistry: a systematic review. *International Journal of Oral & Maxillofacial Implants* 2014;29:25-42
 27. Cassetta M, Di Mambro A, Giansanti M, Stefanelli L, Cavallini C. The intrinsic error of a stereolithographic surgical template in implant guided surgery. *International journal of oral and maxillofacial surgery* 2013;42:264-275.
 28. 김종은, 김남훈, 박지현, 심준성. 임플란트 가이드 수술을 위한 Planning 방식에 대한 고찰. *대한치과 의사협회지* 2016;54:108-122.