

1

과잉치와 유합된 상악 우측 제 1 대구치의 직접 치수 복조 및 2급 복합레진 수복

부산대학교 치의학전문대학원 치과보존학교실

배인혜*, 최안나, 손성애, 박정길

ABSTRACT

Direct pulp capping and class II composite resin restoration of right maxillary first molar fused to supernumerary tooth

Department of Conservative Dentistry, School of Dentistry, Pusan National University
In-Hye Bae, An-Na Choi, Sung-Ae Son, Jeong-Kil Park

Among developmental anomalies of tooth shape, fusion and gemination are comparatively common. Developed with different etiologies, both fusion and gemination show similar clinical features. Therefore, many clinicians have difficulty diagnosing those morpho-anatomic anomalies.

The purpose of this study is to report malformed right maxillary first molar in a 20-year-old female. With the aid of computed tomography (CT), the tooth was diagnosed as fusion with supernumerary tooth and dental caries lesion was detected. After performing direct pulp capping, the tooth was permanently restored with microhybrid composite resin using direct method to alter union groove into smooth surface for improving oral hygiene management. Until 6 months of follow-up visits, patient's chief complaint was resolved and tooth is still vital.

In conclusion, identifying exact anatomy, conservative treatment and improving oral hygiene are essential in managing unusual morphologic anomalies of tooth.

Key words : Fusion, Gemination, Supernumerary teeth, Computed tomography, Direct pulp capping, Composite resin

Corresponding Author

Jeong-Kil Park

Department of Conservative Dentistry, School of Dentistry, Pusan National University, 20, Geumo-ro,
Mulgeum-eup, Yangsan-si, Gyeongsangnam-do, 50612, Korea (South)

E-mail : jeongkil@pusan.ac.kr, Tel : +82-55-360-5221, Fax : +82-55-360-5214

I. 서론

치아의 수, 크기, 형태의 변이는 그리 어렵지 않게 발견할 수 있다¹⁾. 그 중에서도 분열치(Gemination)와 유합치(Fusion)는 2개 이상의 치아가 발달하는 동안 결합 과정에서 발생하는 경조직의 발달 장애이다²⁾. 분열치는 하나의 치배가 부분적으로 분리되면서 형성되는 치아의 형태 이상으로, 하나의 치근과 근관 및 두 개의 부분적인 또는 완전히 분리된 치관이 관찰된다³⁾. 반대로, 유합치는 별개의 두 치배가 하나의 치아를 형성하는 과정에서 결합이 발생하여 치아 경조직은 결합되어 있으나 두 개의 분리된 치수강이 관찰된다⁴⁾.

이러한 분열치와 유합치는 원인은 다르지만 형태학적으로 유사하다. 따라서, 임상가들이 진단에 어려움을 겪게 되며 종종 “쌍생치(Twinned teeth)”라는 이름으로 구분하지 않고 지칭하기도 한다⁵⁾. 두 형태학적 이상을 감별 진단하는 데에는 앞서 언급한 치수의 해부학적 구조를 이용하는 것이 유용한 것으로 알려져 있다. 또 다른 방법으로는 Mader의 “two tooth” 법칙이 있다. 비정상 치아를 한 개로 보았을 때 악궁의 치아 개수가 정상보다 적은 경우 유합치로 볼 수 있고, 개수가 정상인 경우에는 분열 또는 과잉치와 정상 치아의 유합으로 볼 수 있다⁶⁾. 과잉치와 정상 치아가 유합된 경우에는 치관부의 두 유합된 부분이 형태가 다를 것이며 분열치의 경우에는 절단면에서 협설을 따라 홈이 형성되어 있고 두 치관 부위가 거울상을 보인다⁷⁾.

이전의 연구에 따르면, 유합치는 흔치 않으며 전체 인구에서 0.5%~3.8% 범위의 발생율을 보인다⁸⁾. 분열치에 대한 빈도도 이와 비슷하게 낮는데 영구치열보다 유치열에서 더 높은 빈도로 발생하며 상악 전치부 및 견치에서 더 호발한다. 편측 분열치의 빈도는 두 치열 모두에서 0.5%이며 양측으로 발생하는 경우는 유치열에서 0.01%~0.04%이고 영구치열에서는 0.02%~0.05%이다⁹⁾. 이러한 빈도를 고려했을 때 본

증례의 양측성 상악 제 1 대구치의 쌍생 현상은 매우 드문 경우라고 할 수 있다.

본 논문의 목적은 매우 드문 해부학적 형태 이상을 보이는 상악 양측 제 1 대구치의 증례를 보고하고 상악 우측 제 1 대구치(#16)를 직접 치수 복조 후 2급 복합레진 수복을 시행한 과정에 대해 기술하고자 함이다.

II. 임상 증례

1. 진단

20세 여자 환자가 상악 양측 제 1 대구치의 기형을 주소로 일반 치과 의원에서 부산대학교치과병원 치과 보존과로 의뢰되었다. 환자는 주로 상악 양측 구치부의 시린 증상과 음식물 함입을 호소하였다. 임상 검사 상 상악 양측 제 1 대구치의 협면에 과잉 교두 혹은 과잉치가 유합된 것으로 보이는 치관 형태가 관찰되었으며 정상 치아와 과잉 교두 사이의 홈(groove)과 원심 인접면에 우식이 진행되어 있었다(Fig. 1a, b). 치아는 공기 분사 시에 시린 반응을 보였으며 냉 자극 과 온 자극에 대한 반응은 정상적이었다. 타진이나 저작에 대한 통증도 없었다. 일반 치과 의원에서 파노라마와 전산화 단층 촬영(CT, Computed Tomography)을 시행하고 내원하신 상태로 본원에서는 추가적으로 치근단 방사선 촬영을 시행하였다. 해당 치아의 파노라마 영상과 치근단 방사선 영상에서 과잉 교두의 존재로 인해 방사선불투과상이 약간 증가되고 원심측 우식으로 방사선 투과상이 열게 증가된 것을 확인할 수 있었으나 명확하게 구분하기는 어려웠다(Fig. 1c-e).

그러나, 전산화 단층 촬영 영상을 통해 #16의 해부학적 형태와 유합 부위의 홈 및 원심측 우식의 범위까지 파악할 수 있었다(Fig. 2a-d). 해당 치아는 치

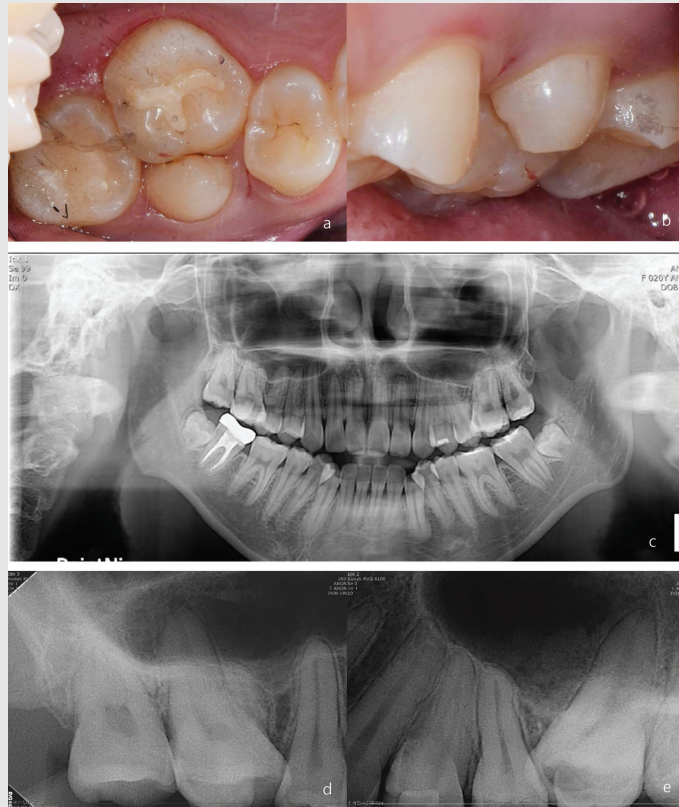


Fig. 1. (a) #16의 구내 촬영 사진(교합면)으로 유합 부위의 흉과 원심 협측 교두 하방의 우식이 어둡게 비쳐 보인다; (b) #16의 구내 촬영 사진(협측)으로 #16 협면의 과잉 교두를 확인할 수 있다; (c) 파노라마 영상, #16과 #26의 치관부 중앙의 방사선 불투과성이 증가되어 있는 것을 확인할 수 있다; (d) #16의 치근단 방사선 영상; (e) #26의 치근단 방사선 영상.

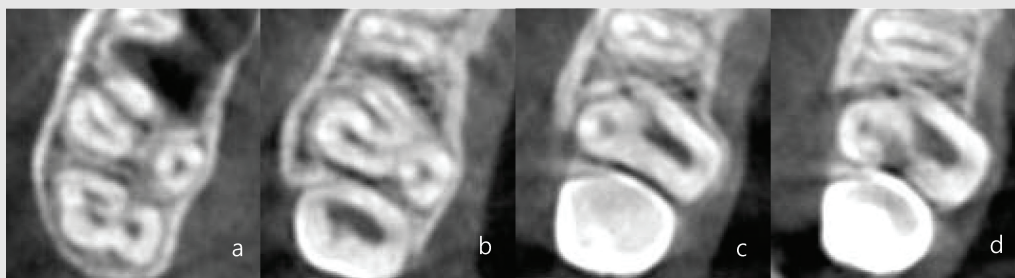


Fig. 2. (a) #16의 전산화 단층 촬영 영상(Axial view), 원심 협측 근관이 협설로 긴 것을 제외하면 정상 상악 제 1 대구치와 비슷한 양상이다; (b) 치경부 직하방의 치근 단면; (c) 치경부 직상방의 치근 단면 영상으로 치수강이 협측, 구개측으로 분열된다; (d) 치관 중앙 1/2정도 높이의 단면 영상으로 분열 부위의 원심측에 치아 우식이 관찰된다.

근단에서부터 치경부까지는 정상 상악 제 1 대구치와 같이 근심 협측, 원심 협측, 구개측의 세 치근과 각각 1개씩의 근관을 가지고 있었다. 다만 정상 치아보다 원심 협측 근관이 협설로 긴 형태를 보였다. 그러나,

치관부에서 치수강이 협측, 구개측으로 나뉘었고 경조직은 상아질로 연결된 형태를 보였다. 두 개로 나뉜 치관은 서로 크기 차이가 컸는데 협측이 훨씬 작고 구개측 치관은 정상적인 상악 제 1 대구치와 비슷한 크

기였다. 상악 우측 제 1 대구치와 상악 좌측 제 1 대구치를 각각 한 개의 치아로 보았을 때 환자의 전체 치아 개수는 제 3 대구치를 제외하고 총 28개로 정상이었다. 이를 바탕으로 #16과 #26을 분열치 또는 과잉치와 정상 치아의 유합으로 진단하였다. 전산화 단층 촬영을 통해 협측과 구개측 치수강 사이의 원심 부위에 발생한 우식도 관찰할 수 있었으며 양측의 치수강과 매우 근접한 상태임을 확인할 수 있었다. 치아 형태가 비정상적이고 유합 부위에 홈이 형성되어 구강 위생 관리가 불량할 수 밖에 없는 상태임을 고려하여 직접법을 이용한 2급 복합레진 수복을 시행하기로 하였다.

2. 치료 과정

치료 전 #16의 협측 전정에 1:100000 epinephrine을 포함하는 2% Lidocaine(Yuhan Corporation, Seoul, Korea)으로 침윤마취를 시행하였다. VITA classical shade guide(VITA

Zahnfabrik, Bad S?ckingen, Germany)를 이용해 해당 치아의 색조를 A2로 결정하였다. 치아에 러버댐 클램프가 걸리지 않아 cotton roll로 방습을 시행하였다. 우선 유합된 부위의 홈에서부터 원심 인접면 방향으로 round diamond bur(BR-31; MANI Incorporation, Tochigi, Japan)를 이용하여 고속 핸드피스로 주수 하에 우식을 제거하였다. 또한, 교합면에 충전된 기존의 복합레진 수복물도 함께 제거하였다. 추가적으로 깊은 부위의 우식은 저속 핸드피스 및 주수 하에 round carbide bur(H1-010, 014; Komet Dental, Lemgo, Germany)로 제거하였다(Fig. 3a). 우식을 제거하던 중 #16의 설측 치수강의 원심 협측 치수각 부위의 치수가 기계적으로 노출되었다(Fig. 3b). 치수 노출 부위로 2.5% sodium hypochlorite(NaOCl)를 묻힌 멸균 cotton pellet을 넣고 10분간 기다린 뒤 지혈이 된 것을 확인한 후 mineral trioxide aggregate (MTA) 중의 하나인 RetroMTA(BioMTA, Seoul,

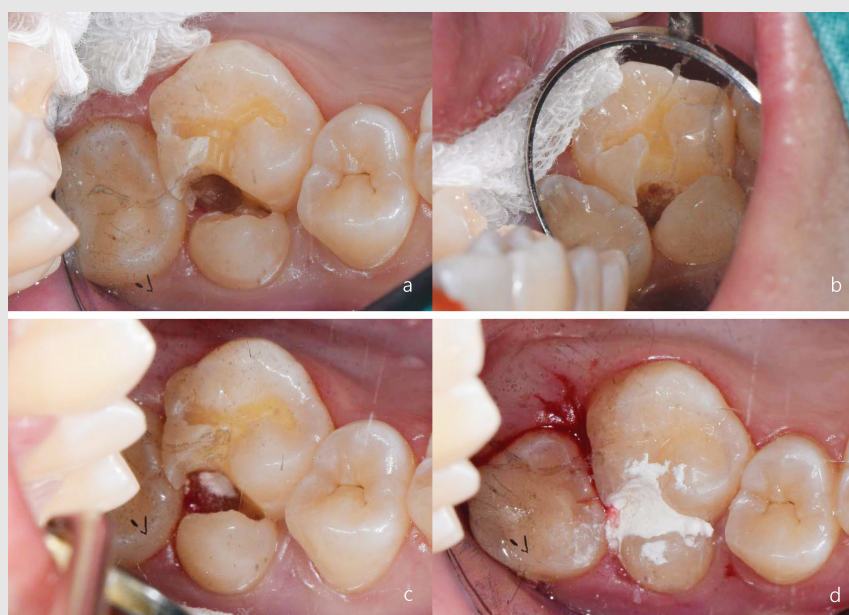

Fig. 3. (a) 교합면의 기존 수복물과 우식 제거 후; (b) #16의 설측 치수강의 원심 협측 치수각이 기계적으로 노출된 상태; (c) MTA로 직접 치수 복조 후; (d) 구개측 치관의 교합면 복합레진 수복 및 구개측과 협측 치관 사이의 와동을 임시 가봉한 상태.

Korea)를 이용하여 직접 치수 복조를 시행하였다(Fig. 3c). 직접 치수 복조술을 시행한 인접면과 설측, 협측 치수강 사이의 홈 부위는 치수 반응을 지켜본 뒤 최종적으로 수복하기 위하여 caviton(GC Corporation, Tokyo, Japan)으로 임시가봉(Fig. 3d)하였으며 기존 수복물이 존재했던 교합면은 당일 복합레진으로 충전하였다. 교합면의 와동은 법랑질을 10초간 35% phosphoric acid(Ultra-Etch, Ultradent, South Jordan, UT, USA)로 산 부식한 뒤 추가로 상아질까지 10초간 더 산 부식하고 수세하였다. 약하게 공기를 분사하여 수분을 제거한 뒤 3-step etch-and-rinse system인 Adper Scotchbond Multi-Purpose Bond(3M ESPE, St. Paul, MN, USA)의 primer를 microbrush(Microbrush International, Wisconsin, USA)로 5초간 도포하고 공기 분사 후 adhesive를 microbrush로 5초간 도포하고 공기 분사한 뒤 light-emitting diode(LED) 광중합기(Smart Lite PS, Dentsply, Konstanz, Germany)로 10초간 중합하였다. Microhybrid계 복합레진인 Filtek Z250(3M ESPE, St. Paul, MN, USA)으로 최대 2mm씩 적층 충전하고 매번 20초씩 LED 광중합기로 광중합 하였다(Fig. 3d). 교합을 확인한 후 환자를 2주 뒤 내원하도록 하였다.

두 번째 내원 시 환자는 아무런 증상을 호소하지 않았다. 임시 충전재를 제거하고 MTA의 경화를 확인한 뒤 cotton roll로 방습을 시행하였다. 치아의 원심측 벽을 형성하기 위해 ivory matrix band와 retainer를 삽입한 후 wood wedge(Barman's Anatomical WEDGES, Dr. Barman's Dentaco, Hordaland, Norway)를 원심 변연에 밀착시켰다(Fig. 4a). 먼저, 법랑질을 10초간 35% phosphoric acid로 산 부식한 뒤 추가로 상아질까지 10초간 더 산 부식한 후 수세하고 약하게 공기를 분사하여 수분을 제거하였다. Adper Scotchbond

Multi-Purpose primer를 5초간 도포하고 공기 분사 후 adhesive를 도포 및 공기 분사한 뒤 LED 광중합기로 10초간 중합하였다. 원심측 벽을 형성하기 위해 UniFil Flow(GC Corporation, Tokyo, Japan)로 원심면 박스의 치은 변연에서부터 상방으로 최대 2mm씩 적층 충전하고 매번 20초씩 광중합하였다. 원심측 벽을 형성한 후에는 와동의 바닥에서부터 bulk-fill계 복합레진인 SureFil SDR Flow(Dentsply)로 4mm씩 충전 후 광중합하였다(Fig. 4b). 와동을 어느 정도 bulk-fill 복합레진으로 채운 후 최종적으로 교합면 및 원심 변연 용선은 Filtek Z250으로 수복하였다. 최대 2mm씩 적층 충전 후 매번 20초씩 LED 광중합기로 광중합하였다(Fig. 4c). 원심 인접면의 wood wedge, ivory matrix band 및 retainer를 제거한 후 교합을 확인하였다. 수복물은 고속 핸드피스 및 주수 하에 white stone(FL2, Shofu Corporation, Kyoto, Japan)으로 마무리하고 finishing cup과 point(Enhance, Dentsply) 및 polishing cup(Enhance PoGo, Dentsply)으로 연마하였다(Fig. 4d). 구강 관리 능력 향상을 위해 잇솔질 교육을 시행하고 치실 및 치간 칫솔 사용을 권유하였다.

환자를 3개월 뒤 다시 내원하게 하여 구내 임상 사진과 치근단 방사선 사진을 촬영하였다(Fig. 5a, b). 환자는 해당 치아에 특별한 불편감 없이 잘 사용하고 있다고 하였다. 임상 검사 상 #16 협측 교두 부위에 과잉의 복합레진 수복물이 관찰되어 연마하고 잇솔질 재교육을 시행하였다. 치근단 방사선 사진에서는 기존 우식 부위에 방사선 불투과성 수복물이 채워진 것을 확인할 수 있었고 치수나 치근단 질환의 징후는 관찰되지 않았다. 치료 후 6개월이 경과했을 때 환자를 다시 내원하도록 하였다. 환자는 그 동안 별다른 증상이 없었다고 하였다. 구강 내 임상 검사 시 수복물에 별다른 결함은 관찰되지 않았고 electric pulp tester(Gentle Pulse, Parkell, New York,

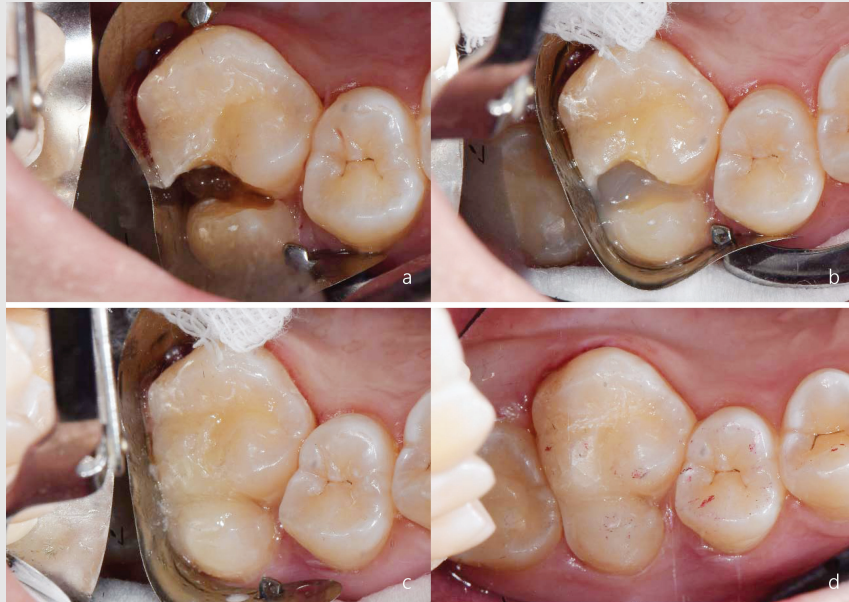

Fig. 4. (a) #16의 원심측에 ivory matrix band와 retainer를 삽입한 모습; (b) UniFil Flow로 원심 벽을 형성한 후 와동을 SureFil SDR Flow로 2회 충전; (c) 최종 수복은 Filtek Z250으로 시행; (d) 수복물의 마무리 및 연마 후 교합 확인.

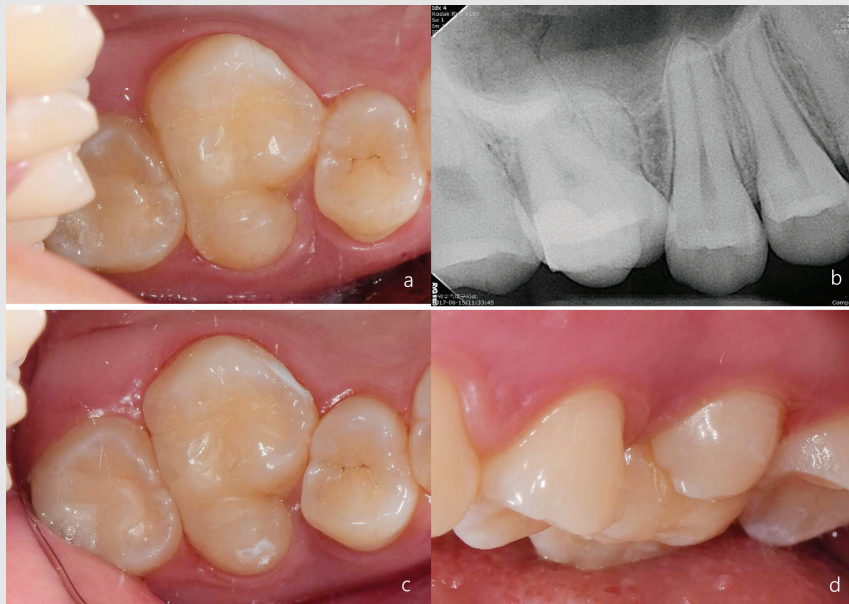

Fig. 5. (a) 3개월 경과 관찰 시 #16의 구내 촬영 사진(교합면), 협측 교두의 원심측으로 과잉의 복합레진 수복물이 관찰된다; (b) 3개월 경과 관찰 시 #16의 치근단 방사선 영상; (c) 6개월 경과 관찰 시 #16의 구내 촬영 사진(교합면); (d) 6개월 경과 관찰 시 #16의 구내 촬영 사진(협면)

USA)에 정상 치수 반응을 보였다(Fig 5c, d). 구강 위생 관리 상태도 양호하고 치은도 정상적이었으나 잇솔질 관리를 재차 강조하였다.

Ⅲ. 고찰

영구치에서 양측으로 발생하는 유합치나 분열치는 매우 낮은 빈도로 나타난다. 본 논문에 제시한 증례는 성인의 영구치열에서 양측 상악 제 1 대구치에 형태학적으로 이상이 나타난 경우이다. 분열은 치관이 대부분 균등하게 나누어져 있으며 유합은 임상적으로 치관이 불균등하게 나누어진 형태를 보인다. 그러나, 예외적으로 과잉치가 관여하는 경우 과잉치와 정상치가 유합되는 경우에도 치관이 불균등하게 나누어진 형태를 보일 수 있다. 앞서 다룬 상악 우측 제 1 대구치는 협측에 과잉교두가 존재하는 것처럼 불균등한 치관 분리가 관찰되어 과잉치와 정상 상악 제 1 대구치의 유합이라 추측되었다. 그러나, 해당 치아의 근관 형태를 살펴보면 치경부 하방에서는 완전히 하나의 치아처럼 합쳐져 있었고 치경부의 상방에서부터 치수강이 분리된 구조를 보였다. 이는 분열치의 특징이라고 할 수 있을 것이다. 따라서, 해당 치아는 분열치 또는 과잉치와 정상 치아의 유합 모두의 특징을 가지는 기형치로 어느 한 진단명으로 특정 내리지 못하였다. 실제로 쌍생치를 구분하는 것은 임상가에게 매우 어려운 일이다. 하지만 치아의 형태를 정확히 진단 내리는 것보다 중요한 것은 복잡한 해부학적 구조를 파악하는 일일 것이다. 본 증례에서 환자는 본원에 의뢰되기 전 일반 치과 의원에서 전산화 단층 촬영을 시행하였다. 이를 통해 #16의 근관 형태와 치수에 근접한 원심면의 우식을 탐지할 수 있었다.

분열치나 유합치의 치료 방법은 상당히 다양하다. 선택적 연마, 예방적 수복, 직접 복합레진 비니어, 간접 라미네이트 비니어, 근관 치료 후 크라운, 수술적

분리술, 치아 교정, 발치 등이 보고되어 있다¹⁰. 쌍생치의 형태가 매우 다양하기 때문에 치료 계획은 개개 환자의 상태를 기반으로 결정해야 할 것이다. 본 증례에서는 #16에 관리가 매우 힘든 유합/분열 부위의 깊은 홈이 존재하고 특히 원심면은 홈이 2mm정도 치은 연하로 연장되어 치면 세균막이 침착되고 관리가 되어 있지 않은 면을 고려하여 추후 구강 위생 관리가 용이하도록 직접 형태를 부여할 수 있는 복합레진 수복을 치료 계획으로 선택하였다. 물론, 깊은 우식으로 근관 치료의 가능성도 환자에게 미리 고지하였다.

치료에 앞서 #16에 러버댐 방식을 시도했으나 치아가 협설 방향으로 매우 넓어 cotton roll로 방식을 시행하였다. 우식을 제거하는 중 설측 치수강 측으로 기계적인 치수 노출이 발생하였다. 노출된 와동 주위는 건전 치아로 둘러싸여 있었고 치수가 10분 내에 지혈되었으며 환자의 증상과 병력 청취 시 치수질환은 없었던 것으로 판단하였기 때문에 MTA를 이용한 직접 치수 복조를 시행하였다. 직접 치수 복조 등의 생활 치수 치료는 외상, 우식, 수복 과정에서 발생한 치수 노출 시 치아의 치수를 보존하고 유지하는 것을 목적으로 한다¹¹. Linu 등은 성숙 영구치에서 우식으로 인한 치수 노출 시 MTA 또는 Biodentine을 이용한 직접 치수 복조술 후 18개월 경과 관찰한 뒤 88.5%의 높은 성공률을 보고했다¹². MTA는 치수 복조에 자주 사용되는 bioceramic 재료이지만 치아에 변색을 유발할 수 있고 조작이 어렵다는 문제점이 존재한다. 본 증례에서는 타 MTA에 비해 변색의 가능성이 낮고 초기 경화 시간이 짧은 RetroMTA를 사용하였다. 직접 치수 복조 후 2주의 시간을 두어 환자의 치수 반응을 지켜보고 치은의 안정화를 도모하였다.

치아의 2급 복합레진 수복 시에는 부위에 따라 다양한 종류의 복합레진을 사용하였다. 먼저, 원심 인접면 박스의 외벽을 UniFil Flow를 이용하여 얇게 형성하고 내부의 깊은 부위는 bulk-fill 복합레진인 SureFil SDR Flow를 사용하였으며 최종적으로 교

합면은 nano-hybrid계 복합레진인 Filtek Z250을 이용하여 충전하였다. Annelies 등에 의하면 Bulk-fill 복합레진은 flowable 'BASE' bulk-fill 복합레진과 paste-like 'FULL-BODY' bulk-fill 복합레진으로 분류할 수 있다¹³⁾. 그 중 SureFil SDR Flow는 flowable 'BASE' bulk-fill 복합레진 중의 하나로 점도가 낮아 와동 내에 잘 적합될 수 있으나 filler의 함량이 낮아 마모 저항성이 낮기 때문에 수복물의 최종 capping은 nano-hybrid계열 복합레진인 Filtek Z250으로 시행하였다. 또한, 원심 인접면 박스에서부터 변연용선으로 이어지는 부위의 외면은 흐름성과 강도를 적절하게 갖춘 UniFil Flow로 수복하였다. 인접면의 경우, SureFil SDR Flow로 한번에 충전할 수도 있으나 색이 투명하여 비심미적인 결과를 초래할 수 있으므로 보다 심미적인 UniFil Flow를 이용하였다. Bulk-fill 복합레진은 일반적으로 기존의 재료들보다 낮은 중합 수축을 보이는 것으로 보고되고 있다¹⁴⁻¹⁶⁾. 또한 Yu 등은 여러 bulk-fill 복합레진, bulk-fill giomer, non-bulk-fill 복합레진을 2, 4, 6mm로 적층 충전한 결과 모든 깊이에서 SureFil SDR Flow가 가장 높은 degree of conversion을 보였다고 보고하기도 하였다¹⁷⁾. 따라서, 빛이 잘 도달하지 못하는 인접면 박스의 내부는 SureFil SDR Flow를 와동의 깊이 1/2 이상까지 4mm씩 적층 충전하였다. 추후 구강 위생 관리를 용이하게 하기 위해 기존에 구와 흡이 존재하는 부분은 복합레진으로 자연스럽게 이행되도록 형태를 부여하였다. 수복 후 마무리 및 연마는 단계적으로 수 차례 시행하여 매끄러운 표면이 되도록 하였다. 그럼에도 불구하고 치료 마무리 3개월 후 #16의 원심 협측면에 수복물이 과잉으로 연장된 것이 관찰되어 재 연마를 시행하였다. 6개월 후 경과 관찰 시에는 수복물에 특별한 결함이 발견되지 않았으며 환자의 증상도 완전히 해소되었다. 매 내원 시마다

잇솔질 교육을 시행하고 강조한 덕분에 구강 위생 상태도 양호하였다. 치수가 완전히 분리되어 있지 않고 치수강만 협측, 구개측으로 나누어져 있기는 했으나 부분적 치수 괴사의 가능성도 있었기 때문에 전자 치수 검사기로 치관의 협측과 구개측 모두에 대하여 치수 생활력을 검사하였다. 해당 치아의 치수는 인접 치아와 같은 정상 반응을 보였으며 치근단 방사선 사진 상에서도 치근 주위에 별다른 병소의 징후가 관찰되지 않았다.

경과 관찰 기간이 짧아 치수 질환 혹은 치근단 병소의 발생 여부나 수복물의 수명을 장기적으로 평가하기 힘든 점은 본 증례의 한계로 꼽을 수 있다. 또한, 해당 치아의 근심 부위에 잔존하는 얇은 구나 상악 우측 제 1 대구치와의 넓은 원심 접촉면은 여전히 구강 위생 관리가 어려울 수 밖에 없는 해부학적 구조를 내포하고 있어 또 다른 한계로 꼽힌다. 향후 형태학적 이상을 가지는 치아에 대해 다양한 치료에 따른 예후에 대해서도 포괄적인 연구가 이루어지기를 기대해 본다.

IV. 결론

형태학적 이상이 있는 기형치는 치료에 앞서 전산화 단층 촬영과 같이 3차원적으로 치아의 해부학적인 구조와 병소의 범위 등을 파악하는 것이 중요하다. 이와 함께 환자의 병력 청취 및 임상적 증상 및 징후 등을 종합적으로 고려했을 때 적절한 치료 계획이 수립될 수 있으며 치아의 양호한 예후를 기대해볼 수 있다. 분열이나 유합으로 형성된 흡은 예방적으로 미리 수복해 주거나 이미 우식에 이환된 경우에는 복합레진으로 직접 수복하여 구강 위생 관리가 용이한 형태로 수정해 주는 것이 추천된다. 또한, 주기적인 경과관찰을 통해 수복물의 상태를 점검하고 철저한 잇솔질 교육이 매번 시행되어야 할 것이다.

참 고 문 헌

1. Camargo AJ, Arita ES, Watanabe PCA. Fusion or Germination? An unusual mandibular second molar. *Int J Surg Case Reports* 2016;21:73-77
2. Cho KM, Jang JH, Park SH. Clinical management of a fused upper premolar with supernumerary tooth: a case report. *Restor Dent Endod* 2014;39:319-323
3. Ather A, Ather H, Sheth SM, Muliya VS. Unique case of a geminated supernumerary tooth with trifid crown. *Imaging Sci Dent* 2012;42:197-200
4. Hernandez-Guisado JM, Torres-Lagares D, Infante-Cossio P, Gutierrez-Perez JL. Dental gemination: report of case. *Med Oral* 2002;7:231-236
5. Nandini DB, Deepak BS, Selvamani M, Puneeth HK. Diagnostic Dilemma of a Double Tooth: A Rare Case Report and Review. *J Clin Diagn Res* 2014;8:271-272
6. Mader CI. Fusion of teeth. *J Am Dent Assoc* 1979;98:62-64
7. Yusof WZ. Non-syndrome multiple supernumerary teeth: literature review. *J Can Dent Assoc* 1990;56:147-149
8. Zengin AZ, Celenk P, Gunduz K, Canger M. Primary double teeth and their effect on permanent successors. *Eur J Paediatr Dent* 2014;15:309-312
9. Knezevic A, Travan S, Tarle Z, Sutalo J, Jankovic B, Ciglar I. Double tooth. *Coll Antropol* 2002;26:667-672
10. Pearson AI, Willmot DR. Combined surgical and orthodontic treatment of bilateral double teeth: A case report. *Int J Pediatr Dent* 1995;5:43-47
11. Hilton TJ. Keys to clinical success with pulp capping: a review of the literature. *Oper Dent* 2009;34:615-625
12. Linu S, Lekshmi MS, Varunkumar VS, Sam Joseph VG. Treatment Outcome Following Direct Pulp Capping Using Bioceramic Materials in Mature Permanent Teeth with Carious Exposure: A Pilot Retrospective Study. *J Endod* 2017;43:1635-1639
13. Annelies VE, Jan DM, Diogo PL, Bart VM. Bulk-Fill Composite: A Review of the Current Literature. *J Adhes Dent* 2017;19:95-109
14. Garcia D, Yaman P, Dennison J, Neiva G. Polymerization shrinkage and depth of cure of bulk fill flowable composite resins. *Oper Dent* 2014;39(4):441-448.
15. Marovic D, Taubock TT, Attin T, Panduric V, Tarle Z. Monomer conversion and shrinkage force kinetics of low-viscosity bulk-fill resin composites. *Acta Odontol Scand* 2015;73(6):474-480.
16. Kim RJ, Kim YJ, Choi NS, Lee IB. Polymerization shrinkage, modulus, and shrinkage stress related to tooth-restoration interfacial debonding in bulk-fill composites. *J Dent* 2015;43:430-439.
17. Yu P, Yap AUJ, Wang XY. Degree of Conversion and Polymerization Shrinkage of Bulk-Fill Resin-Based Composite. *Oper Dent* 2017;42:82-89