

이산화탄소(CO₂) 레이저로 치료하면 좋은 구강점막질환

경북대학교 치과대학 구강내과학교실
변진석

ABSTRACT

Carbon dioxide LASER-aided management of oral mucosal diseases

Department of Oral Medicine, School of Dentistry, Kyungpook National University
Jin-Seok Byun, D.D.S., Ph.D.

Mess removal, electrocoagulation, cryosurgery are conventional methods in the treatment of various oral mucosal diseases. However, there are several problems or complication during or after surgery using conventional tools. Recently, LASER gradually become useful tool in the surgery of oral mucosal diseases. Of the LASER, carbon dioxide-mediated LASER is widely used one. Carbon dioxide LASER has many advantages such as good bleeding control, decreased damage to adjacent tissue, decreased pain and swelling, reduced scar formation, even bacteriocidal effects. In this reports, the author describe pros and cons of LASER, especially focused on carbon dioxide, and shed light on the field of LASER application in treatment of various oral mucosal diseases.

Key words : Diode LASER, Fibroma, Mucocele, Oral lichen planus, Recurrent aphthous stomatitis

Corresponding Author

Jin-Seok Byun, D.D.S., Ph.D.

Associate professor, Department of Oral Medicine, School of Dentistry, Kyungpook National University, Daegu, Republic of Korea

I. 서론

피부와 마찬가지로 구강점막에도 주로 제거나 혹은 경우에 따라서는 재생을 요하는 다양한 질환들이 발생한다. 구강 섬유종, 점액종, 구강 유두종, 구강 아프타 성 궤양, 구강 편평태선, 백반증, 적반증, 혈관종, 멜

라닌 착색, 구순염 등이 그 예이며, 이러한 질환들은 1차 의료기관 치과 의사들도 흔히 보게 되는 질환들이다. 지금까지 이런 질환들을 치료하는 데 있어서 전통적으로 사용되던 방법으로는 수술용 칼을 이용한 제거, 전기소작술, 한냉 제거술, 열 제거술 등이 있었다. 하지만 이런 전통적 방법은 지혈 문제와 창상치유 지

연, 과도한 흉터, 미생물에 의한 이차감염, 가중된 통증, 인접조직에 위해, 과도한 부종 등의 문제를 안고 있었다.

최근 들어 비단 피부과 영역에서 뿐만 아니라 다양한 외과적 시술이 요구되는 의료분야에 레이저가 각광을 받고 있다. 레이저는 시술부위 출혈이 적고, 정밀하게 조절이 가능한 점, 수술 부위의 이차 감염을 줄여 줄 수 있다는 뚜렷한 장점 이외에도 수술 중 통증을 줄이고 수술 후 부종이나 과도한 흉터 등으로부터 비교적 자유로울 수 있다는 장점으로 인해 치과의사들이 선호하게 되었다.²⁾ 치과에서도 다양한 종류의 레이저가 도입되어 사용되고 있으나 이 중 기체를 매질로 이용하는 이산화탄소 레이저가 개원가에서 가장 일반적으로 보급되어 사용되고 있다.

이산화탄소 레이저는 1976년 미국에서 처음 치과 영역에 사용 허가를 받은 이후 다양한 질환에 응용되어 사용되고 있으며, 그 장점에 대한 보고가 꾸준히 이어지고 있다^{3, 4)}. 본 연구에서 치과 영역에서 이산화탄소 레이저의 다양한 임상적 응용을 구강점막질환 종류 별로 나누어 살펴보고자 한다.

II. 임상증례

1. 구강백반증

57세 여자가 혀에 생긴 하얀 반점이 신경 쓰여 내원하였다. 임상 검사상 촉진시 경결감이 없는 백색 무경형 반점형 병소였다. 조직검사를 시행한 후 만성염증을 동반한 과각화증으로 진단되었고, 환자가 제거를 원해서 혀 국소마취하에 레이저 소작술을 시행하였다. 수술 후 7일, 14일, 21일, 28일 사진으로 일부 흉터를 남겼지만 점차 조직이 치유되고 있는 모습을 확인할 수 있었다(그림 1).

2. 아프타성 구내염

44세 여자가 입가장자리에 생긴 구내염이 불편하며 내원하였다. 환자는 입안 여기저기를 번갈아가며 발생한다고 하였고, 발생하면 2주 정도 지나 없어진다고 하였다. 임상 검사상 촉진시 경결감이 없는 백색 병소로 가장자리에 적색 염증성 소견이 관찰되어, 임상적으로 구강 아프타성 구내염으로 진단 하에 이산화탄소 레이저 소작술을 시행하였다(그림 2).

3. 특발성 경계성 치은염

45세 남자가 좌측 입천장 잇몸이 별게져서 내원하

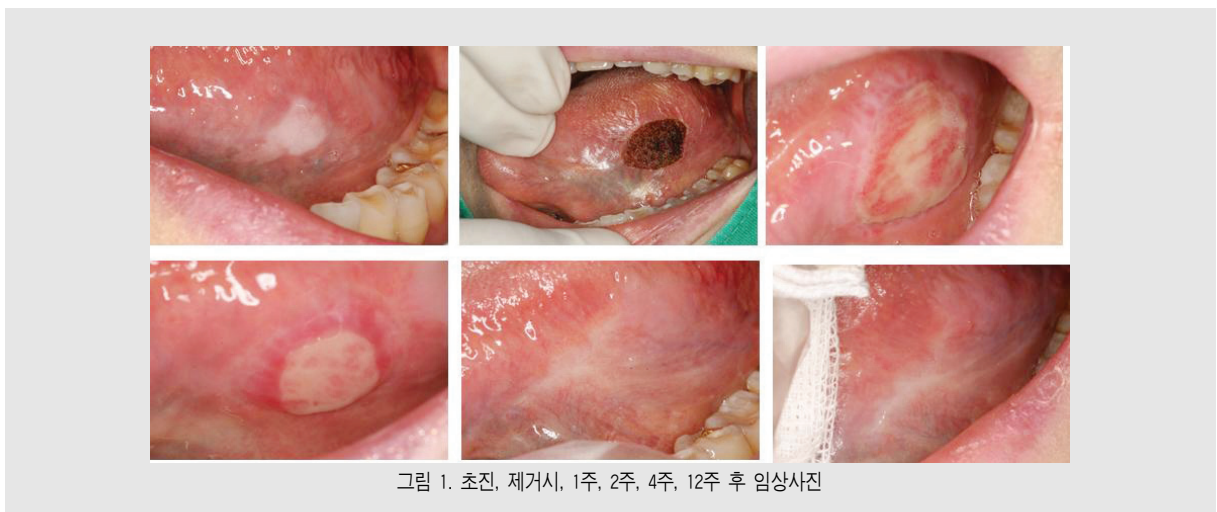


그림 1. 초진, 제거시, 1주, 2주, 4주, 12주 후 임상사진

였다. 임상 및 방사선 검사 결과 치주조직과 관련된 병소가 없음을 확인하였다. 특발성 경계성 치주염으로 진단하여 이산화탄소 레이저 소작술을 시행하였다(그림 3).

4. 점액종

23세 남자가 우측 하순부 점막에 볼록한 게 나타난다고 내원하였다. 임상 및 방사선 검사 소견상 푸른 빛을 띄는 무경형 결절성 병소로 촉진시 파동을 느낄 수 있었다. 환자는 수 개월 전 송곳니 부위로 해당부위를

씹은 경험이 있다고 하였으며, 임상적으로 점액종 진단하여 이산화탄소 레이저를 이용해 제거한 후 조직검사를 시행하였다(그림 4).

5. 섬유종

41세 여자가 혀바닥에 볼록한 것이 솟아난 것을 불편해하며 내원했다. 환자는 얼마 전 혀를 깨물어 피가 난 기억이 있다고 했다. 임상소견 상 혀 배면의 백색의 무경형 결절성 병소로 확인되었고, 구강에 발생한 섬유종으로 진단하여 이산화탄소 레이저를 이용한 절제

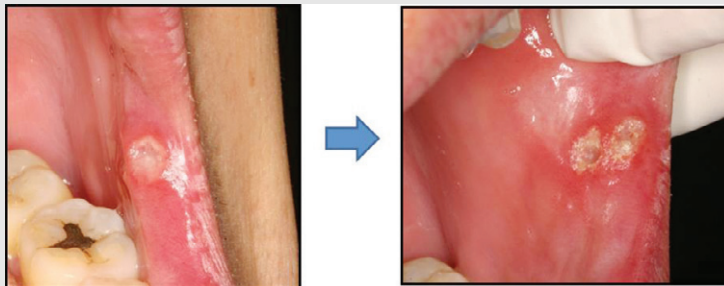


그림 2. 재발성 아프타성 구내염 시술 전 후 비교 사진

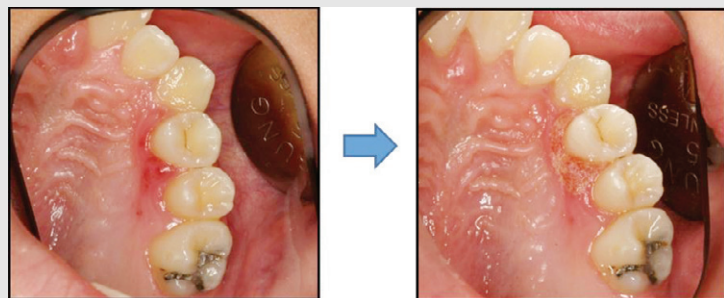


그림 3. 특발성 경계성 치은염 시술 전 후 사진

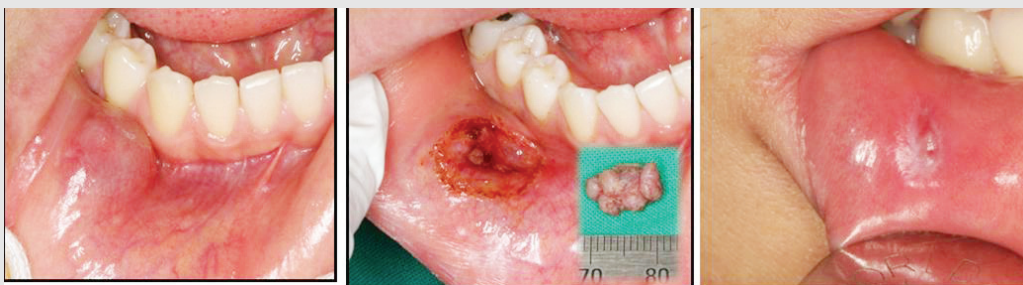

그림 4. 점액종 초진, 제거시, 2주 후 임상 사진

임상가를 위한 특집 3

술을 시행하였고, 아울러 조직검사를 시행하였다. 검사 결과는 구강섬유증으로 나왔다(그림 5).

6. 유두종

55세 남자가 혀 옆쪽에 볼록 튀어나온 게 신경 쓰인다며 내원하였다. 임상 검사 결과 외방성 우체형 유경형 결절상으로 확인되었고, 임상적으로 유두종 진단 하에 이산화탄소 레이저 제거 및 조직생검을 시행하였다. 검사 결과 섬유증으로 확진되었고, 3개월 간 재발되지 않았다(그림 6).

7. 소대절제술

11세 남자가 혀가 짧은 것을 것이 불편해 내원하였

다. 특정 발음에 문제가 있는 것을 확인하였으며, 임상적으로 설소대 유착으로 진단되어 레이저 제거술을 결정하였다. 초진, 수술 시와 수술 후 1개월 뒤 임상 사진으로 환자는 발음이 개선되었고 혀가 길어져 시술에 만족하였다(그림 7).

8. 멜라닌 과색소 침착 제거술

28세 남자가 잇몸의 검은 착색이 보기 싫다는 것을 이유로 내원하였다. 임상적으로 단순 멜라닌 색소의 증가로 판단되어 해당부위 레이저 소작술을 계획하였다. 초진, 수술 시와 수술 후 1개월 뒤 임상 사진으로 환자는 웃을 때 보이는 잇몸의 색소침착이 많이 해결되어 만족하였다(그림 8).

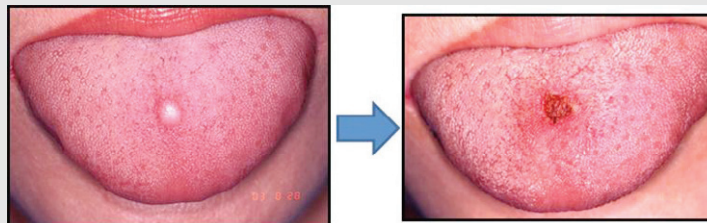


그림 5. 혀에 발생한 섬유증 제거 전과 후 임상사진

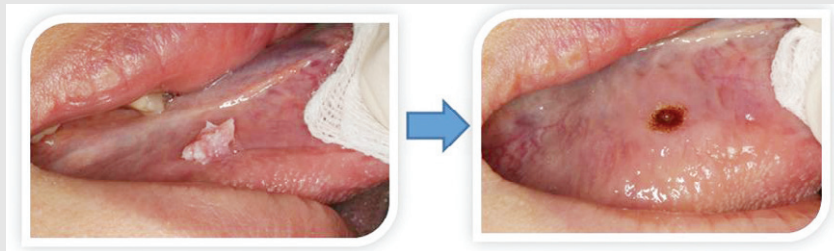


그림 6. 혀에 발생한 유두종 제거 전과 후 임상사진

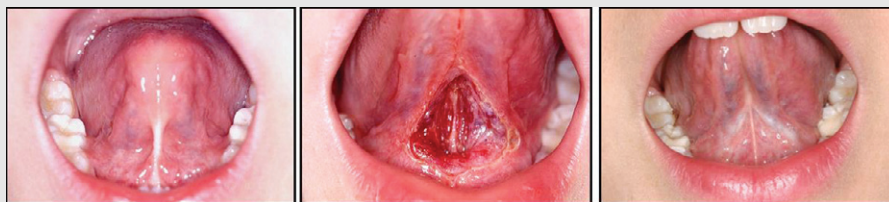

그림 7. 설소대 절제술 시행 전, 중, 후 1개월 사진

9. 치은과증식 제거술

46세 남자가 울퉁불퉁한 잇몸이 보기 싫다는 것을 이유로 내원하였다. 전신 병력과 투약은 특이사항 없었으며, 임상적으로 단순 치은비대로 판단되어 해당 부위 이산화탄소 레이저 소작술을 계획하였다. 초진, 수술 시 임상 사진으로 3개월 뒤 환자는 웃을 때 보이는 잇몸의 비대가 많이 해결되어 만족하였다(그림 9).

10. 광선 구순염 72세 여자가 입술의 염증을 주소로 내원하였다. 투약관계에 이상은 없었고, 시골에서 농

사를 지으며 햇볕을 많이 봤다고 하였다. 입술에 다른 외상의 병력은 없었고, 전신질환도 특이한 점은 없었다. 촉진시 경결감이 없었고, 경계도 비교적 명확한 병소로, 임상적으로 단순 광선 구순염으로 판단 하에 이산화탄소 레이저 제거술을 시행하였다. 시술 후 지속적으로 입술에 소염연고나 자외선 차단 입술보호제를 바르도록 지시하였다. 초진, 시술 당시, 1주, 4주, 12주 후 임상 사진으로 환자는 지금까지 재발 없이 잘 지내다며 만족하였다. 3개월에 1회 주기적 재내원을 통해 병소의 성격 및 재발여부를 확인하고 있다(그림 10).

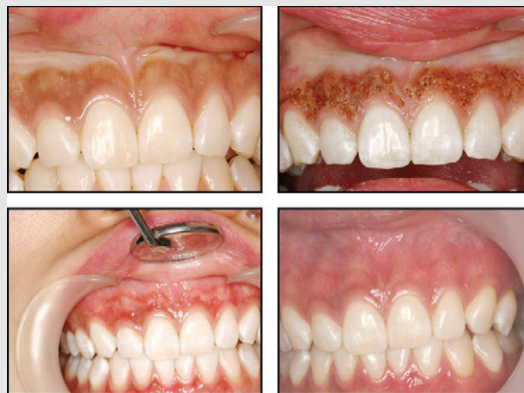

그림 8. 설소대 절제술 시행 전, 중, 후 1개월 사진

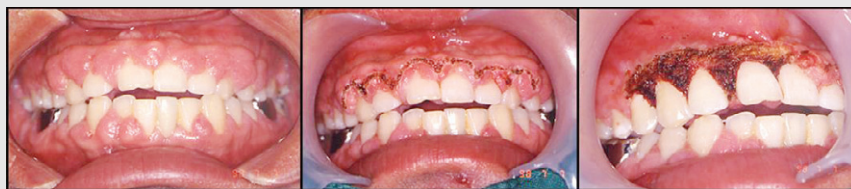

그림 9. 치은 색소침착 제거술

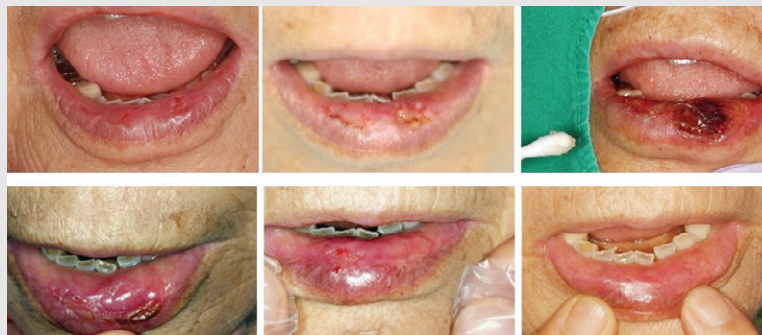

그림 10 치은 과증식 제거술

Ⅲ. 총괄 및 고찰

구강내 다양한 연조직 병소에 대한 처치에 있어 레이저의 사용은 매우 효과적이고 우수한 치료효과를 가져온다⁵⁾. 이산화탄소 레이저는 개원가에서 쉽게 구입할 수 있고, 그 사용범위도 광범위하기 때문에 응용할 수 있는 구강질환들이 많다⁶⁾. 이산화탄소 레이저는 파장의 특성상 수분함량이 많은 조직에 보다 효과적이기 때문에 구강점막에 적합하며, 구강점막의 다양한 염

증성 질환의 경우에는 수분 함량이 더 늘어나기 때문에 특히 유용할 수 있다. 또한 레이저를 쓰면 쓸수록 그 응용력이 늘어가기 때문에 레이저를 사용할 수 있는 질환의 범위가 점점 넓어지게 됨을 알게 될 것이다. 여기서 다룬 다양한 증례를 통해 보다 많은 치과 의사들이 임상에서 만나게 되는 다양한 구강점막질환을 다루는 데 있어 이산화탄소 레이저와 보다 친숙해지길 바란다.

참 고 문 헌

1. Pecaro BC, Garehime WJ. The CO2 laser in oral and maxillofacial surgery. J Oral Maxillofac Surg. 1983 Nov;41(11):725-8.
2. Hall RR. The healing of tissues incised by a carbon-dioxide laser. Br J Surg. 1971 Mar;58(3):222-5.
3. Fisher SE, Frame JW. The effects of the carbon dioxide surgical laser on oral tissues. Br J Oral Maxillofac Surg. 1984 Dec;22(6):414-25.
4. Frame JW. Carbon dioxide laser surgery for benign oral lesions. Br Dent J. 1985 Feb 23;158(4):125-8.
5. 대한레이저치의학회. 최신레이저치의학. 지성출판사 2008
6. 장성용. 일상적 치과진료에서 레이저의 사용 A to Z. 대한치과의사협회지 2015;53(12):917-925