

심미보철치료를 위한 교정치료의 원칙과 고려사항

마일스톤즈 치과의원
장원건

ABSTRACT

Principles and considerations of orthodontics for Prosthodontic treatment

Milestones Dental Institute
Won-Gun Chang, DDS, MS, Ph.D

Outcome of esthetic ceramic restorations are affected by tooth size, gingival contour, occlusal relationship, etc. For this reason, demand of orthodontic treatment before esthetic ceramic restoration is increasing.

If a Bolton ratio discrepancy, a problem of the maxillary incisor's vertical position, a problem of inclination of anterior teeth, a pathogenic occlusion is existed, a pre-prosthodontic orthodontics should be accomplished. These problems can be satisfactory only after the prosthetic treatment is performed after orthodontic treatment.

When orthodontic treatment is given, it should be treated with the following principle. 1. Treat it in the direction of functioning occlusion. 2. Keep the patient's stable occlusal scheme. 3. Treat the teeth by considering the average tooth size and Bolton ratio. Ortho-Prostho combined treatment with optimal treatment plan can lead a patient's function, esthetics, and long-term stability.

Key words : Pre-prosthodontic orthodontics, Bolton ratio, functional occlusion

Corresponding Author

장원건

서울특별시 관악구 낙성대로 30 마일스톤즈 치과의원

E-mail : kitzis@naver.com

I. 서론

보철치료, 특히 심미보철치료를 위해서는 수복할 치아와 잇몸조직, 그리고 대합되는 치아와의 관계, 특히 교합관계가 치료결과에 중요한 영향을 주게 된다¹⁾. 그러나, 대부분의 치료에서는 단기간에 치료가 끝나기를 원하는 환자의 요구와 교정치료를 하지 않는 치과 의사의 치료관점으로 인해 대부분의 문제를 보철치료

만을 통해 치료하게 된다.

심미적 욕구와 대중매체의 발전으로 인해 보철치료 결과에 대한 환자의 심미적 요구가 커지면서 치과 의사가 치료한 결과에 대해 환자가 만족하지 못하는 경우가 있으며, 경우에 따라 치료 후 상태에 대한 이해부족으로 치료 후에 재치료를 요구하는 경우도 많아지고 있다. 이러한 이유로 교정치료를 통해 보철치료를 위한 구강환경을 개선한 후에 보철치료, 특히 심미보철

치료를 하는 것이 장기적인 예후를 위해 필요하다고 할 수 있다.

최근 다양한 방식의 전치 치아배열을 할 수 있는 간단한 교정치료방법^{2, 3)}들이 등장하면서 보철치료를 더욱 효과적으로 할 수 있는 다양한 교정치료 방법들이 등장하고 있다. 하지만 원칙없이 전치의 배열만을 목표로 간단한 교정치료를 하게 되면 환자의 교합상태에 따라 전치유도 상실과 같은 부작용이 발생하기도 한다.

이에 저자는 심미적보철치료를 위한 교정치료가 필요한 경우를 진단하는 기준과 치료원칙에 대해 이야기하려고 한다.

II. 심미보철치료를 위해 교정치료가 필요한 경우의 진단 기준

심미보철치료를 위한 교정치료가 필요한 경우는 보철수복을 통해 환자의 심미적 치아형태와 기능적 치아관계를 해결할 수 없을 때이며 다음의 조건들을 고려하여 치료기준을 정해야 한다.

1. 전치의 볼튼 비율 (Anterior Bolton ratio)

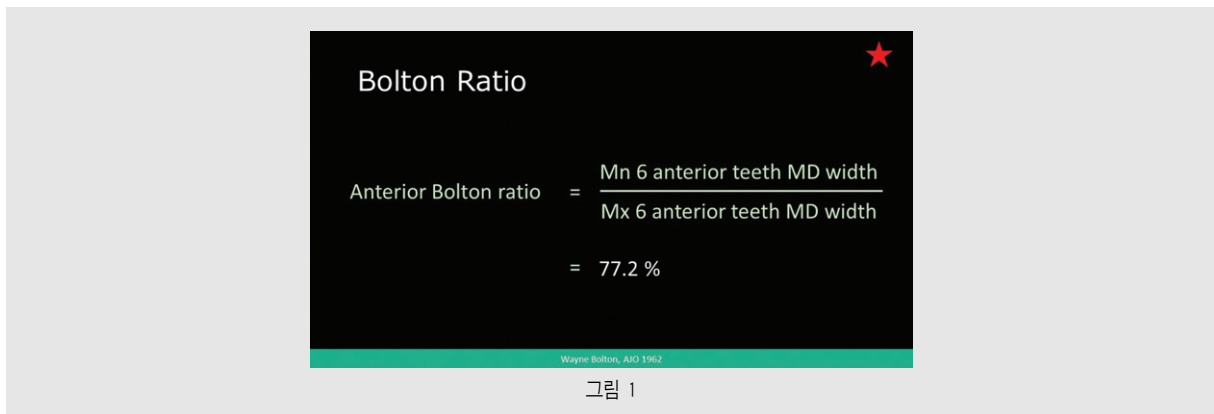
Bolton ratio는 상악과 하악 치아의 근원심 폭경

길이 합에 대한 비율로 W.A. Bolton이 1962년 발표한 논문⁴⁾을 통해 알려지기 시작하였다. 그 이전까지는 치아 각각의 형태와 크기에 대한 연구가 주로 이루어졌다면 Bolton을 통해 상악치아와 하악 치아의 크기 관계에 대한 연구가 비로소 시작되었다고 할 수 있다.

[그림 1] 전치 볼튼 비율 이중 Anterior Bolton ratio는 상악 6전치의 근원심 폭경의 합을 100%로 하였을 때, 하악 6전치의 근원심 폭경의 합의 비율을 평가한 것으로 그 평균값이 77.3%에 이른다고 하였고, 하악 6전치의 크기비율이 77.3%가 되었을 때, 1급 견치관계와 적절한 overbite과 overjet을 갖는다고 하였다.

상악 6전치의 심미보철을 하는 경우 볼튼비율이 맞지 않으면 보철수복 후 1급 견치관계를 이루기 어렵고, 경우에 따라 치아수복을 통해 전치유도경사가 작아지도록 치료하게 됨으로써 전치유도가 부족하게 치료될 가능성이 있다는 것이다.

전치 볼튼 비율에 차이가 있다면 각 치아의 평균크기와 볼튼비율을 통해 치료방법을 결정하여야 한다. 예를 들어, 전치 볼튼비율이 70%라고 하면 상악 전치가 크거나 하악전치가 작은 경우이므로 치아의 크기를 통해 상악 전치의 근원심 폭을 줄일지 하악 전치의 근원심 폭을 증가시키는 치료를 할지 결정하여야 한다. 반대로 전치 볼튼 비율이 80% 라면 상악 전치의 크기를 크게 할지 하악 전치의 크기를 줄일지 결정해야 한다. 전치 볼튼 비율을 무시하고 심미보철을 하는 경우



치아크기의 부조화로 인해 좋은 치료결과를 얻지 못하는 경우가 있기 때문이다.

전치 볼튼 비율이 평균과 차이가 심하면 심할수록 교정치료를 통해 치아의 크기가 회복될 수 있는 상태를 회복시킨 후에 보철치료를 하여야 한다[그림 2-그림 5].

2. 상악 전치의 위치

상악 전치의 수직적 위치와 전후방 경사는 사람의 외모와 인상에 큰 영향을 준다⁵⁾. 보철수복을 통해 전

치의 길이를 증가시킬 수는 있으나 그 범위가 제한되고 전치각도 개선 역시 한계가 있기 때문이다.

그러므로 상악 전치의 수직위치가 혹은 전후방 경사가 보철수복만으로 해결하기 어려운 경우에는 반드시 보철전 교정치료를 통해 상악 전치의 수직 위치 및 전후방 경사를 개선한 후 보철치료를 시작하여야 한다. [그림 6-그림 13]

3. 치아의 전후방 위치

각 치아는 적절한 크기로 좌우 대칭이 되도록 배열

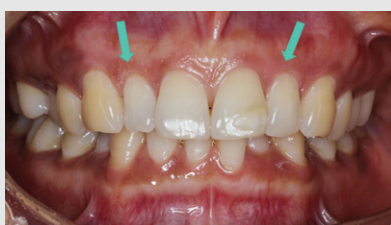

그림 2

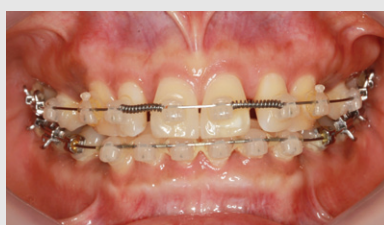

그림 3

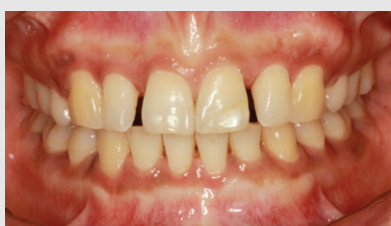

그림 4

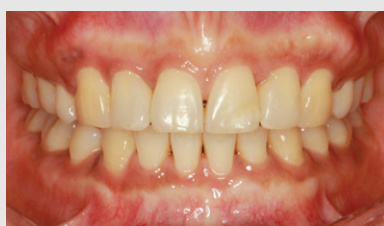

그림 5

상악 전치의 심미보철치료를 위해 내원한 40대 여성이다. 전치볼튼 비율이 82%이며 상악 측절치의 크기가 작기 때문에 보철수복만으로는 만족스런 결과를 얻을 수 없음을 설명하였고, 교정치료를 통해 측절치의 공간을 적절한 볼튼비율로 회복한 후 상악측절치의 세라믹 수복을 통해 치료를 종료하였다.

Anterior teeth position




그림 6. 상악 전치의 위치는 수직적으로 입술보다 내려와 있는 것이 심미적이며 환자들은 상악전치가 전방경사가 심할수록 비심미적으로 느낀다. 보철치료를 통해 충분히 상악전치의 수직, 전후방적 위치를 개선할 수 없다면 교정치료를 통해 치아 위치를 개선시켜야만 한다.

임상가를 위한 특집 2

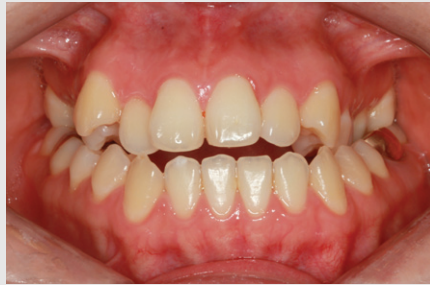

그림 7

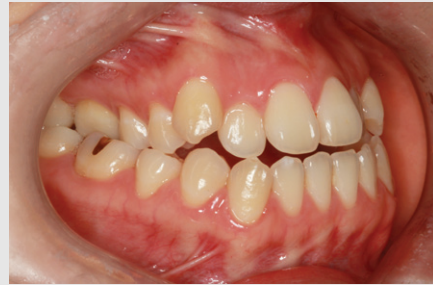

그림 8

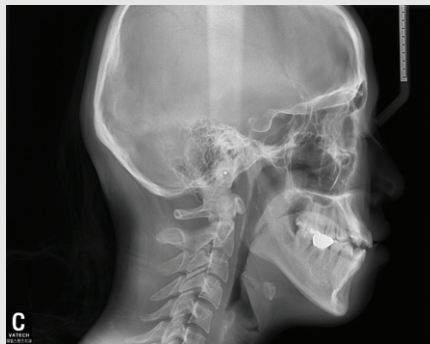

그림 9

상악전치의 빠드러짐과 덧니를 주소로 내원한 여대생. 개방교합을 가지고 있어서 전치의 수직위치 개선도 필요하다. 이런 경우 보철치료를 통해서도 문제 해결을 할 수는 있으나 최상의 결과를 얻기는 어렵다. 반드시 교정치료를 통해 구강구조의 기능적 심미적 개선이 필요하다.

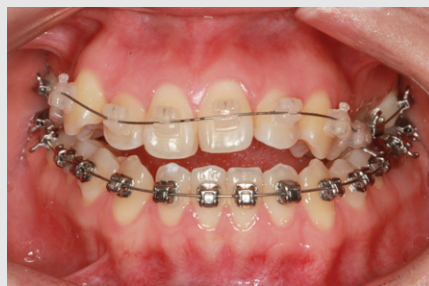

그림 10. 23개월동안 교정치료를 하였다.

이 될 때 가장 아름답다. 치아의 혼잡이나 공간이 있고 그것이 좌우 비대칭으로 존재하는 경우 보철치료만으로는 심미적인 수복을 할 수 없다. 교정치료를 통해 적절한 크기의 치아로 수복할 수 있도록 치아의 근원심 이동을 통해 치아를 재배열하는 것이 중요하다.

이것은 단순히 치아의 근원심 공간재배열을 통한 치아의 심미적 회복만을 의미하는 것이 아니라 이를 통

해 중심선 개선 및 일치, 교합평면 개선 등을 이룰 수 있다.

다음의 임상증례를 통해 전후방적 치아위치를 개선 하지 않고 상악 전치의 보철치료를 했을 경우와 전후방적 위치 개선을 한 후에 치료를 비교해보면 그 중요성을 이해할 수 있다.

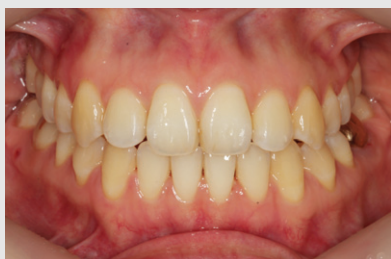

그림 11

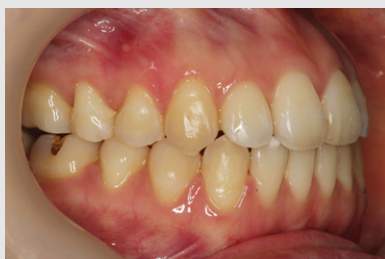

그림 12

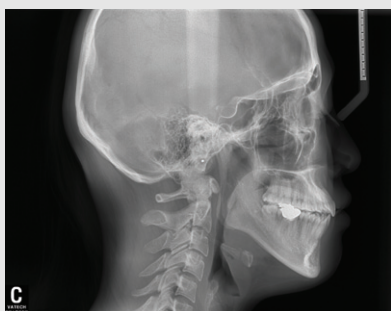

그림 13

교정치료 후의 모습으로 전치의 수직, 전후방적 위치를 개선하였고 치아의 교합관계도 개선되었다.

[결혼을 앞두고 상악전치의 재치료를 원하는 여자환자의 치료]

[그림 14-그림 17] 상악 중절치의 결손으로 20대

초에 다른 치료방법이 없다고 하여 5 unit FPD로 치료를 하였다고 한다. 중절치 하나 크기의 인공치아를 제작하여 환자의 주소를 해결하였고 15년 이상 잘 사용하였으나 결혼을 앞두고 전치의 돌출감과 보철물의

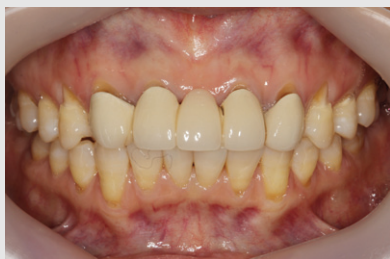

그림 14

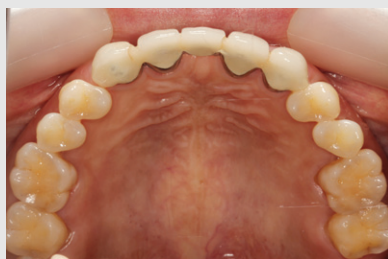

그림 15

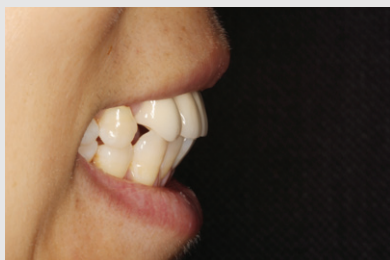

그림 16

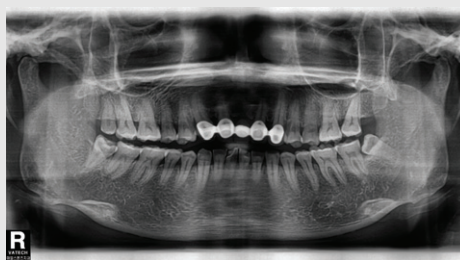

그림 17

비심미성을 개선하기 위해 내원하였다. 양쪽 중절치의 공간을 확보하는 것이 심미적인 전치수복을 위해 필요하며 전치의 후방이동을 통해 입의 돌출감과 치아의 전방경사를 해결이 필요하다.

이런 경우 소구치 발치 교정치료를 통해 상악 중절치의 공간 확보와 함께 전치의 돌출감과 입술의 돌출감을 해결하는 것이 보철치료 전에 반드시 필요하다.

[그림 18-그림 19]교정치료를 시작하였고, 전치 결손으로 인해 몇 번의 임시수복물을 교환하면서 교정치료를 종료하였다.

[그림 20-그림 23] 교정치료 후 상악 전치를 지르코니아 세라믹 수복물로 치료하였다. 치아의 대칭성과 크기의 조화가 해결되었고 전치의 전방경사와 돌출

감이 상당히 개선되었음을 볼 수 있다.

4. 상호보호교합

전치의 수직적 전후방적 위치가 중요한 것은 심미적인 이유뿐 아니라 적절한 전치유도경사를 가짐으로써 상호보호교합을 이룰 수 있는 구조를 만들어 주기 때문이다.

기능적인 교합은 상호보호교합으로 표현할 수 있다⁶⁾. 상호보호교합이 반드시 모든 환자에게 적용되어야 한다는 것에는 다양한 이견이 있지만⁷⁾ 그림에도 불구하고 상호보호교합은 치료하는 치과 의사의 입장에서 예방적이며 장기적인 예후에 도움이 되는 교합이라

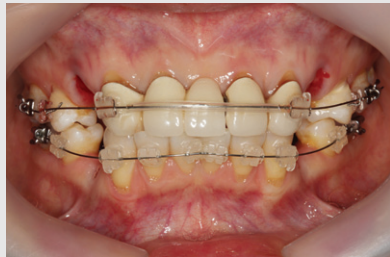

그림 18

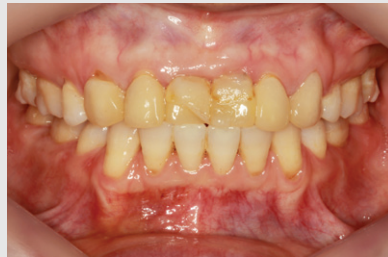

그림 19

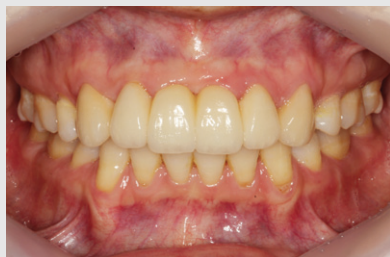

그림 20

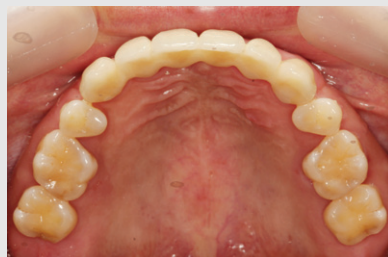

그림 21

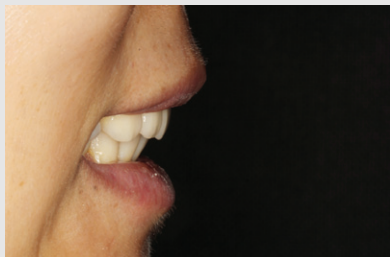

그림 22

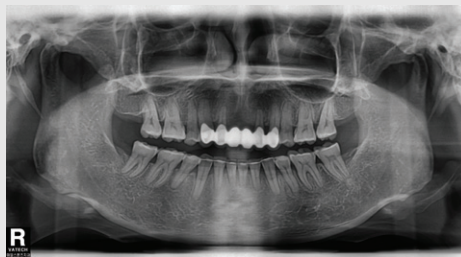

그림 23

고 할 수 있다.

심미적 보철치료를 통해 환자의 상호보호교합이 방해받거나 혹은 비기능적인 교합을 개선시킬 수 없다면 반드시 교정치료를 통해 상호보호교합으로 보철치료가 될 수 있는 환경을 만들어야 한다.

[그림 24-그림 27] 교정치료 후 전치 보철치료를

하였으나 심미보철치료의 결과가 만족스럽지 않을 뿐 아니라 측방운동을 할 때 계속되는 구치간섭으로 불편함을 호소하는 환자이다.

[그림 28-그림 30] 교정치료를 통해 견치유도(canine guidance)를 통한 상호보호교합을 이루고 상악 전치 잇몸선이 개선되도록 치료하였으며, 교정

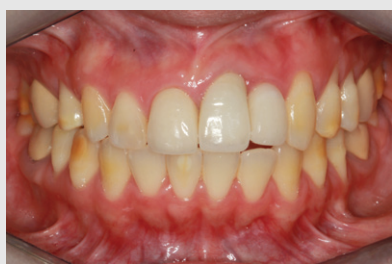

그림 24

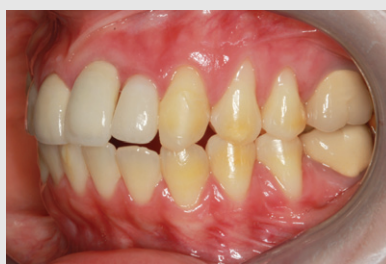

그림 25

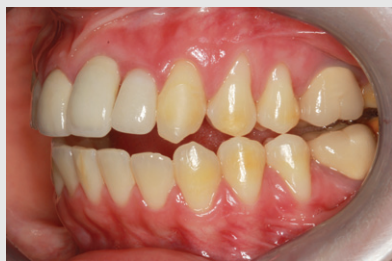

그림 26

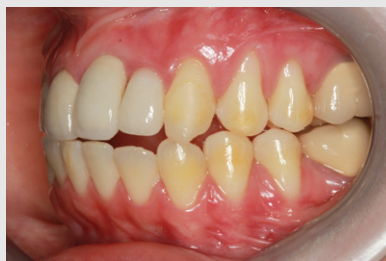

그림 27

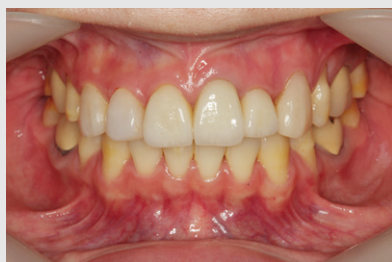

그림 28

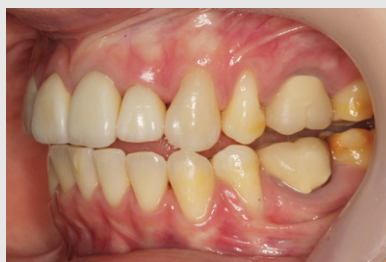

그림 29

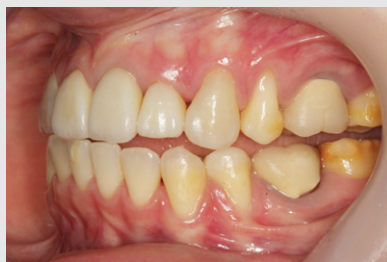

그림 30

치료 후 세라믹 수복을 하였다.

Ⅲ. 보철 전 교정치료의 원칙

교정치료를 통해 심미보철치료가 더욱 아름답고 기능적이기 위해서는 다음의 사항들을 반드시 기억하고 치료 원칙으로 고려하여야 한다.

1. 기능교합이 되는 방향으로 치료한다.

심미보철을 위한 보철 전 교정치료를 하거나 혹은 간단한 부분교정치료로 치아혼잡과 같은 환자의 주소를 해결하려고 할 경우에는 반드시 교정 후 계획된 보철치료를 통해, 혹은 계획된 보철치료 전 상태가 기능교합상태를 이루도록 교정치료를 해야 한다.

2. 현재의 안정된 교합양식이 변화되지 않도록 치료해야 한다.

환자가 오랫동안 안정되고 기능적으로 사용된 교합양식은 보철을 위한 교정치료에서 변화되지 않고 유지될 수 있도록 치료해야 한다. 장기적으로 안정된 교합양식을 변화시키면 치아의 맞물림뿐 아니라 하악운동시 유도되는 치아들의 변화로 불편함을 호소할 수 있고 경우에 따라서는 턱관절장애 증상으로 발전할 수 있기 때문이다.

3. 각 치아의 평균크기와 상하악 치아의 비율 (Bolton ratio)를 고려하여 공간 재분배를 해야 한다.

전치와 구치의 역할은 다르다. 전치 심미보철치료를 위한 교정치료를 하는 경우 전치의 크기가 대칭적으로 치료될 수 있도록 치아의 평균크기와 대합치와의 관계를 고려하여 공간배열을 하여야 하며 반드시 기능교합을 방해하지 않도록 견치 및 대구치 관계가 1급 관계를 갖도록 치료해야 한다.

Ⅳ. 결론

심미보철치료를 위해 다양한 세라믹 수복물의 발전과 기공 술식이 발전하고 있다. 그러나, 심미보철치료는 단순히 치아의 심미만을 목표로 치료할 수 없다. 치과치료는 모든 치료가 기능과 밀접한 관계를 이루고 있기 때문이다.

기능적이며 심미적인 완성된 보철치료를 위해서는 환자의 구강상태에 대한 기능적인 진단과 치료방법이 동원되어야 하며 교정치료는 보철치료만으로 해결할 수 없는 부분에 대한 중요한 협진의 도구가 된다.

보다 나은 심미보철치료가 되기 위해 교정치료가 반드시 필요한 경우에 대한 진단이 필요하며 교정치료를 통해 구강구조에 대한 개선 및 기능적인 부분에 대한 해결이 필수적이라 할 수 있다.

참 고 문 헌

1. Spear FM, Kokich VG, Mathews DP. Interdisciplinary management of anterior dental esthetics. JADA 2006;137:160-169.
2. White DW. et al. Discomfort associated with invisalign and traditional brackets: A randomized, prospective trial. Angle Orthod 2017;87:801-808.
3. Cacciafesta V. Jural of Orthod 2013;40:s60-s67.
4. Bolton WA. The clinical application of tooth-size analysis. Am J Orthod 1962;48:504-529.
5. Akyalcin S. et al. Analysis of smile esthetics in American Board of Orthodontic patients. Angle Orthod 2014;84:486-491.
6. Rosenstiel SF, Land MF, Fujimoto J. Contemporary fixed prosthodontics. 3rd ed. St. Louis;Elsevier, 2000. p. 110-144.
7. Rinchouse DJ, Kandasamy S, Sciote J. A contemporary and evidence-based view of canine protected occlusion. AJO-DO 2007;132:90-102.