

## 2

## 혀에서 골성 이소종(osseous choristoma)에 대한 증례 보고 및 문헌 고찰

전북대학교 치과대학 구강악안면외과학교실<sup>1)</sup>, 구강생체과학연구소<sup>2)</sup>

박 윤 하<sup>1)</sup>, 백 진 아<sup>1, 2)</sup>

### ABSTRACT

#### A case report and literature review of osseous choristoma on the tongue.

Department of Oral and Maxillofacial Surgery, School of Dentistry, Chonbuk National University<sup>1)</sup>  
 Institute of Oral Bioscience, Chonbuk National University<sup>2)</sup>  
 Yun-Ha Park<sup>1)</sup>, Jin-A Baek<sup>1, 2)</sup>

Choristoma is a growth of normal tissue that occurs at an abnormal region. In the oral cavity, osseous choristoma that has a normal bone feature mainly has been appeared.

It is mainly occurred on the tongue. So, It can be found in dental practice or in discomfort in the mouth. Osseous choristoma in the oral cavity is extremely rare. But It can be treated excisional biopsy under local anesthesia. The prognosis is very good.

This case is a report of osseous choristoma on the dorsal surface of the tongue. A 17-year-old female patient presented with a foreign body sensation of the tongue. A diameter of the mass is 0.7cm, and there is no pain.

Panoramic radiographs showed a radiopaque image in the form of a double image. An excisional biopsy was performed and diagnosed as an osseous choristoma. 12 months after the resection, there were no signs of recurrence.

Intraoral osseous choristoma is very rare, but it is clinically very simple and can be found in dental radiographs. We present this case because of Dentists who examine the oral cavity of the patient can easily diagnose the lesion and treat it by simple resection

Key words : osseous choristoma, lingual choristoma, panoramic radiographs, prognosis

Corresponding Author

백진아 (전북대학교 치과대학 구강악안면외과학교실)

E-mail : omfsbj@jbnu.ac.kr

## I. 서론

이소종(choristoma)이란 원래 발생해야 할 부위가 아닌 다른 곳에서 발생하면서, 조직학적으로는 정상적인 구조를 갖는 조직을 말한다. 이러한 병소는 연조직 골종(soft tissue osteoma)으로 불리기도 하지만, 조직학적 관점에서 신생물(neoplasms)이라고 볼 수 없기 때문에 이소종이라고 명명하는 것이 더 타당하다<sup>1)</sup>. 골성 이소종(osseous choristoma)은 이소적 위치에서 발생하는 정상의 골 조직이라고 정의할 수 있고, 매우 드물게 발생한다<sup>2)</sup>.

본 증례는 전북대학교 치과병원 구강악안면외과에 내원한 17세 여자 환자의 혀에서 발생한 골성 이소종에 대한 보고이며, 아울러 최근 10년 동안 보고된 구강 내 골성 이소종에 대한 문헌들을 고찰해 보고자 한다.

## II. 증례 보고

17세 여자 환자가 혀의 이물감을 주소로 본과에 내원하였다. 환자는 내원 하루 전 잇솔질 중 혀 깊숙한 곳에서의 이물감을 느껴 본과에 내원하였다. 촉진 시 통증은 없었다. 임상 검사상 종물은 혀 전방 2/3와 후

방 1/3 경계 부위의 정중앙에서 약간 우측에 위치해 있었다. 크기는 약 0.7cm이었다. 의과적 과거력은 없었다.

둥글게 융기된 유경의 종괴(pedunculated mass)는 구강내 점막과 유사한 상피로 덮여 있었다. 점막상피의 궤양(ulcer)은 보이지 않았으며, 매끈한 표면(smooth surface)을 가지고 있었다. 비교적 단단하게 촉지되었으며, 통증은 없었고, 주변 조직의 염증 소견은 없었으며 선홍색의 점막과 거의 비슷한 색을 띠고 있었다(Fig.1). 파노라마 방사선 사진 상 약 0.7cm 가량의 방사선 불투과상이 혀 등면 높이에서 좌우 대칭인 이중상(double image)으로 나타났다(Fig. 2a). 국소마취 하 절제 생검이 시행되었다. 절제된 종물의 크기는 0.7 x 0.5 x 0.4 cm 이었다.

조직 소견 상 병소는 편평상피로 덮여 있는 성숙한 층판골(lamellar bone)로 이루어져 있었다. 하버시안 관(haversian canal)을 중심으로 층판골이 존재하였고(Fig. 3a), 그 사이로 골세포(osteocyte)가 골소강(lacunae) 내부에 존재하였다(Fig. 3b). 이상의 소견을 바탕으로 골성 이소종으로 최종진단되었다. 절제 12개월 후 임상 및 방사선 관찰에서 재발의 징후는 보이지 않았다(Fig. 2b).

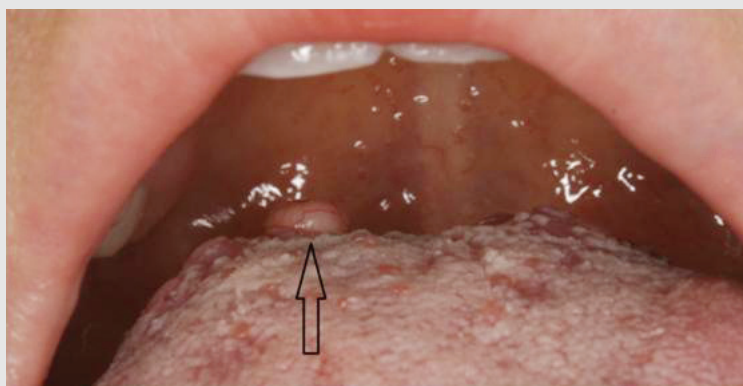


Fig. 1. 종물(화살표)은 혀의 등쪽면 후방 1/3 부위에 위치했고, 정상 점막으로 덮여 있었다.

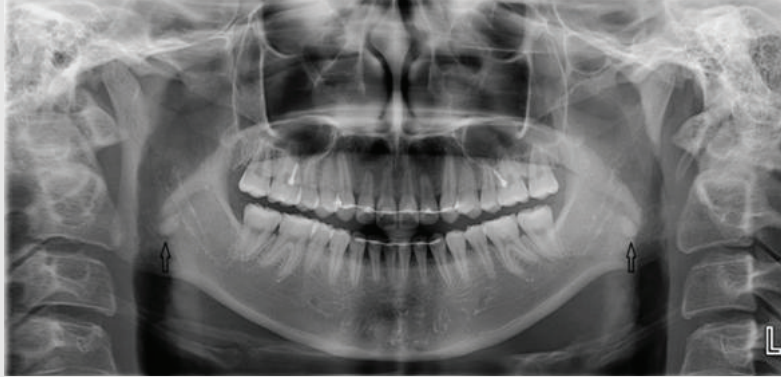


Fig. 2a. 초진 시 파노라마 방사선 사진. 혀 등쪽면에서 이중상으로 지름 약 0.7cm의 방사선 불투과상(화살표)이 관찰된다.

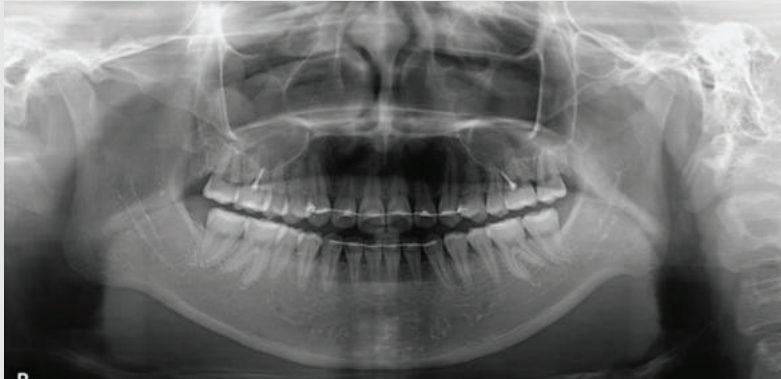


Fig. 2b. 절제 생검 후 12개월 후 파노라마 사진이며, Fig. 2a에서 관찰되었던 이중상이 사라진 것을 확인할 수 있다.

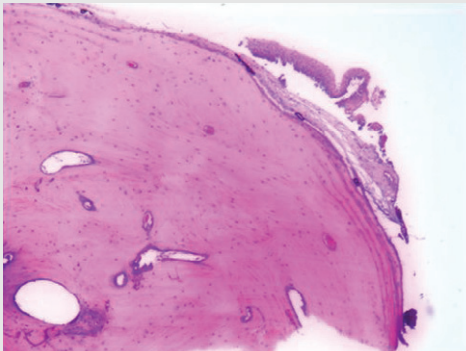


Fig. 3a. 종물의 조직학적 소견 (H&E stain, 40X)  
중층편평상피로 덮여 있고 내부는 하버시안 관을 중심으로 충만골이 존재한다.

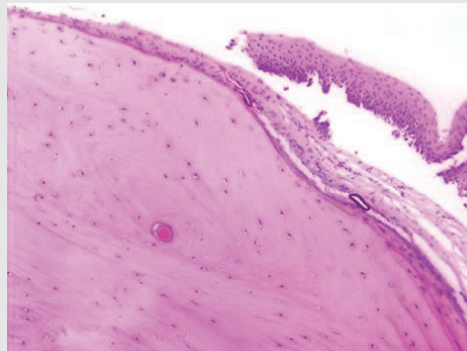


Fig. 3b. 종물의 조직학적 소견 (H&E stain, 100X)  
골소강 내 골세포가 존재하는 정상의 골조직을 보이고 있다.

### Ⅲ. 고찰

문헌 고찰을 위해 Pubmed 검색을 통해 2008년 1월부터 2017년 12월까지 10년 동안 영문으로 보고된 구강내 골성 이소종의 16개의 증례(15개의 논문)와 본 보고의 1증례를 더해 총 17증례에 대한 분석을 시행하였다(Table 1).

평균 연령은 26세였다. 남녀 비율은 약 1:2로 여성에서 더 호발하였다. 발생 부위는 혀 등쪽면 후방 부위

가 10명이었다. 이 외 혀 기저부(tongue base) 3명, 악하부위(submandibular region) 2명, 경구개(hard palate) 1명, 하악 후방 설측 치은(lingual gingiva) 1명이 보고되었다.

임상적 특징으로는 감염 소견을 보이는 1증례를 제외하고 모두 건전한 점막으로 덮여 있는 비교적 단단한 종물의 특징을 보였다. 이소종 자체가 통증을 유발하는 경우는 1증례였고, 그 외는 무증상(7 증례)이거나 종물 자체에서 비롯된 이물감, 연하곤란 및 안면부

Table 1. 10 years case report about oral osseous choristoma

Authors	Age	Sex	Location	Size(cm)	Clinical features	Symptoms
DD Andressakis	72	F	posterior dorsum of the tongue	1.5	fistula from a purulent discharge	pain
K Kamburoglu	33	F	submandibular region	2	swelling	asymptom
VR Naik	25	F	tongue Base	1.2	swelling	discomfort
M Goswamy	46	M	lingual periodontium of the mandible	1	firm and non-tender sessile mass	asymptom
E Gorini	10	F	foramen cecum	1	firm swelling	asymptom
M Yamamoto	11	M	circumvallate papillae	0.8	smooth surface	discomfort
JK Stanford	11	M	posterior tongue	1	an ovoid and mucosally-covered mass	discomfort
BR Adhikari (case #1)	15	F	foramen cecum	0.5	swelling with health mucosa	discomfort
BR Adhikari (case #2)	21	F	foramen cecum	0.5	well-circumscribed swelling	asymptom
S Davidson	11	M	tongue Base	Unknown	pale pink and ovoid mass	discomfort
R Sasaki	37	M	median hard palate	0.7	pedunculated healthy colored and hard mass	asymptom
DD Tran	30	F	circumvallate papillae	0.8	pedunculated well-circumscribed mass	discomfort
S Turan	47	F	foramen cecum	1	Solid and white mass covered with normal mucosa	discomfort
MJ Heinz	21	F	tongue base	0.5	Pedunculatedand dome-shaped mass	discomfort
K Sahay	30	F	submandibular region	2	hard, painless swelling in the submental region,	facial swelling
H Yoshimura	7	M	posterior tongue	0.6	non-tender pedunculated mass covered with normal mucosa	asymptom
Presented case	17	F	foramen cecum	0.7	pedunculated healthy colored and hard mass	asymptom

중 등의 불편감(9증례)이 주를 이루었다. 종물의 평균 크기는 약 1cm이었고, 모두 절제 생검 시행되었다. 재발된 경우는 없었다.

이소종은 과오종(hamartoma)과는 대조적으로 이소적 위치에서의 정상 조직 발생을 의미한다<sup>2)</sup>. 구강 내에서 이소종은 골성(osseous)뿐 아니라 연골성(cartilaginous), 위 점막(gastric mucosa), 신경교 조직(glial tissue), 피지샘(sebaceous glands) 등 다양한 조직 특징을 갖는 형태로 발생할 수 있다<sup>1)</sup>. 그 중 구강내에서는 골성 이소종이 주로 보고되고 있다<sup>1)</sup>.

Monserat은 1913년 혀에서의 골성 병소에 대해 최초 보고하면서 이를 설측 이소종(lingual choristoma)이라고 언급하였다<sup>3, 4)</sup>. Krolls는 1971년에 연조직 내에서 발생하는 정상 골조직의 특성을 반영한 골성 이소종이라는 용어를 처음으로 제시하였다<sup>5)</sup>.

Yoshimura(2018) 등은 영문으로 보고된 구강악 안면영역에서의 골성 이소종 97증례를 분석하였다. 평균 연령은 32세였고, 여성이 70% 이상을 차지하였다. 병소의 지름은 0.5~5cm였다. 호발 부위는 혀(tongue)가 76증례(78%)로 가장 많았고, 협점막(buccal mucosa)이 14증례(15%)로 그 뒤를 이었다. 이 밖에 악하부위, 이하부위(submental region), 저작근(masticatory muscle) 및 경구개(hard palate)에서 발생된 보고가 있었다<sup>6)</sup>.

Gorini(2014) 등은 혀에서 발생한 골성 이소종 67증례의 분석을 통해, 혀의 등쪽면(dorsal surface) 후방 1/3 부위의 설맹공(Foramen cecum)과 유곽 유두(circumvallate papillae)에서 가장 빈번하게 발생함을 보고하였다<sup>7)</sup>.

골성 이소종은 임상적으로 건전한 점막으로 덮여 있으며 종괴는 단단하고, 유경성(pedunculated) 또는 무경성(sessile)의 형태를 가지고 있다<sup>8, 9)</sup>. 병소로 인해 통증을 느끼는 환자는 거의 없었다. 임상적 증상의

대부분은 종물 자체로 인한 이물감(lump)이었으며, 드물게 연하장애나 오심을 느끼는 경우도 있었다<sup>10)</sup>.

조직학적으로 골성 이소종은 외성장하는 종물의 바깥면을 중층 편평상피세포와 섬유결체조직이 덮고 있으며 그 내부를 정상 층판성 골조직(lamellar bone tissue)이 하버시안 관과 함께 구성하고 있다. 골세포는 골강에 존재한다<sup>11, 12)</sup>.

골성 이소종의 발생원인은 정확히 밝혀지지 않았다. 하지만 몇 가지 가설들이 제기되고 있다. 먼저 잔존 갑상선 조직의 골화에 의한 형성을 보면, 설맹공은 배아기(embryologic life)에 갑상샘(thyroid gland)의 기원이 발달하는 곳이며, 그 과정에서 목으로 내려와 정상 위치까지 도달하게 된다. 이 과정에서 잔존하게 된 갑상선 조직이 골화의 원인이 될 수 있다<sup>13, 14)</sup>.

이 가설은 유사한 이유로 발생할 수 있는 후두내 갑상조직(intralaryngeal thyroid tissue), 혀 갑상샘(lingual thyroid), 골성 이소종 모두 20-30세 사이의 여성에서 빈번하다는 점에서 설득력을 얻는다. 하지만, 이소종의 일부 증례는 혀의 중앙이 아닌 변연부에서 발생한다는 점을 설명하지 못한다. 두번째로 외상에 의한 발생은 혀 후방 1/3이 연하와 저작 등을 위한 혀의 움직임에 의해 외상을 받기 쉽고, 이로 인한 염증 반응이 골화를 유도했다는 가설이다<sup>15)</sup>. 그러나 이것은 단순한 석회화(calcifications)가 아닌 정상 골 조직을 발생시키는 골성 이소종의 조직적 특성을 설명해주지 못한다<sup>1, 7, 14)</sup>. 마지막으로 제기되는 것은 인두굽이 발생 과정에서의 오류에 대한 가설이다. 혀의 전방 2/3은 제1인두굽이(branchial arch)에서, 후방1/3은 제3인두굽이에서 기원한다. 또한 제1인두굽이는 침골(incus)과 추골(malleus)의 기원이고, 3인두굽은 설골(hyoid bone) 일부의 기원이다. 해부학적으로 설맹공(foramen cecum)과 분계고랑(sulcus terminalis)은 두 개의 인두굽이가 유합되는 부위이며, 혀의 발생과정에서 이 부위에 잔존하게 된 인두굽이가 골화(ossification)의 기원이 될 수

있다는 가설이다<sup>7)</sup>. 이소종의 호발 부위와 정상 골조직의 발생을 설명할 수 있다는 점에서 가장 설득력 있게 받아들여지고 있다.<sup>7)</sup>

감별진단은 이소종의 위치에 따라 달라질 수 있다. 병소가 혀 등쪽면의 설맹공 근처에 있다면, 이소성 갑상선(ectopic thyroid gland)의 가능성을 고려해야 한다. 이 경우 보통의 골성 이소종보다 후방인 설맹공과 후두개(epiglottis) 사이에 존재하는 경우가 많다. 이 경우 갑상선 기능검사(thyroid function test) 및 경부초음파를 고려해야 한다. 만일 유일한 갑상선 조직을 제거한 경우 갑상선 기능저하증을 유발할 수 있다<sup>7, 8)</sup>. 혀의 변연부(lateral surface)에 위치할 경우 외상성 신경종(traumatic neuroma), 신경섬유종(neurofibroma), 섬유종(fibroma) 등을 고려할 수 있다. 혀 전방(anterior portion)에 위치할 경우 화농성 육아종(pyogenic granuloma)이나 점액류(mucocele) 등을 고려할 수 있다.

골성 조직의 특성 상 방사선 사진에서도 병소를 확인해 볼 수 있다. 전산화 단층촬영술(computed tomography, CT)에서 골성 이소종은 경계가 분명하고, 둥근 형태의 방사선 불투과성으로 나타나게 된

다<sup>6, 11, 16~18)</sup>. 하지만 최종 진단은 조직검사를 통해 내릴 수 있다<sup>7)</sup>.

처치는 외과적 절제술이다. 혀에서의 골성 이소종은 예후가 매우 양호하여, 절제후 재발이나 악성으로의 변이가 보고 되지 않았다<sup>4)</sup>. 그러나 협점막, 교근, 전정(vestibule)에서의 골성 이소종은 재발이 보고된 바 있다<sup>9~21)</sup>.

#### IV. 결론

구강내 골성 이소종은 매우 드물면서도 예후는 양호한 양성 종물이다. 혀의 등면에 주로 발생하며, 연조직 병소로 보이지만 내부는 정상 골조직으로 이루어져 있고 방사선 사진상 발생 위치에 방사선불투과상을 보인다. 간단한 절제로 제거할 수 있으며 혀에서의 골성 이소종의 경우 재발된 보고가 없다. 구강내에서의 골성 이소종은 매우 드물게 발생하지만 치과의사들은 이 병소를 비교적 쉽게 진단하고 간단한 절제를 통해 처치할 수 있기에 보고하는 바이다.

## 참고 문헌

1. Neville B, Damm D, Allen C, Bouquot J. Oral and Maxillofacial Pathology. 3rd edition. Elsevier. 552. 2009.
2. Barnes L, Eveson J, Reichart P, Sidransky D. World Health Organization classification of tumours. Head and Neck tumours. IARC Press. 348. 2005
3. Monserrat M. Osteome de la langue. Bulletin de la societe d' anatomie. 1913; 88(282-283)
4. Naik V. R., Wan Faiziah W. A., Musa M. Y. Choristoma of the base of the tongue. Indian J Pathol Microbiol. 2009; 52(1): 86-87
5. Krolls S. O., Jacoway J. R., Alexander W. N. Osseous choristomas (osteomas) of intraoral soft tissues. Oral Surg Oral Med Oral Pathol. 1971; 32(4): 588-595
6. Yoshimura H., Ohba S., Imamura Y., Sano K. Osseous choristoma of the tongue: A case report with dermoscopic study. Mol Clin Oncol. 2018; 8(2): 242-245
7. Gorini E., Mullace M., Migliorini L., Mevio E. Osseous choristoma of the tongue: a review of etiopathogenesis. Case Rep Otolaryngol. 2014; 2014(373104)
8. Andressakis D. D., Paviakis A. G., Chrysomali E., Rapidis A. D. Infected lingual osseous choristoma. Report of a case and review of the literature. Med Oral Patol Oral Cir Bucal. 2008; 13(10): E627-632
9. Tran D. D., Reckley L. K., Roofe S. B. Asymptomatic Dorsal Tongue Mass. JAMA Otolaryngol Head Neck Surg. 2016; 142(7): 705-706
10. Yamamoto M., Migita M., Ogane S., Narita M., Yamamoto N., Takaki T., Matsuzaka K., Shibahara T. Osseous choristoma in child with strong vomiting reflex. Bull Tokyo Dent Coll. 2014; 55(4): 207-215
11. Kamburoglu K., Ozen T., Sencimen M., Ortakoglu K., Gunhan O. Osseous choristoma of the submandibular region: case report. Dentomaxillofac Radiol. 2009; 38(7): 489-492
12. Sahay K., Kardam P., Mehendiratta M., Rehani S., Singh N. Osseous choristoma of submental region: A rare occurrence. Dent Res J (Isfahan). 2017; 14(3): 215-218
13. Cataldo E., Shklar G., Meyer I. Osteoma of the tongue. Arch Otolaryngol. 1967; 85(2): 202-206
14. Adhikari B. R., Sato J., Morikawa T., Obara-Itoh J., Utsunomiya M., Harada F., Chujo T., Takai R., Yoshida K., Nishimura M. et al. Osseous choristoma of the tongue: two case reports. J Med Case Rep. 2016; 10(59)
15. Vered M., Lustig J. P., Buchner A. Lingual osteoma: a debatable entity. J Oral Maxillofac Surg. 1998; 56(1): 9-13; discussion 14
16. Stanford J. K., 2nd, Spencer J. C., Reed J. M. Case presentation and images of a lingual osseous choristoma in a pediatric patient. Am J Otolaryngol. 2015; 36(6): 753-754
17. Davidson S., Steiner M., Nowicki M. Lingual Osseous Choristoma. J Pediatr. 2016; 168(247-e241)
18. Ginat D. T., Portugal L. Lingual osseous choristoma. Ear Nose Throat J. 2016; 95(7): 260-261
19. Long D. E., Koutnik A. W. Recurrent intraoral osseous choristoma. Report of a case. Oral Surg Oral Med Oral Pathol. 1991; 72(3): 337-339
20. Dalkiz M., Hakan Yurdakul R., Pakdemirli E., Beydemir B. Recurrent osseous choristoma of the masseter muscle: case report. J Oral Maxillofac Surg. 2001; 59(7): 836-839
21. Gregoire C, Davis C, Bullock M, Et Al. Recurrent osseous choristoma involving the mandibular buccal vestibule: a case report. Int J Oral Dent Health. 2015; 1(1-3)