

근관치료의 시작 - 치수강 개방

단국대학교 치과대학 치과보존학교실

송민주

ABSTRACT

First step of root canal therapy-access cavity preparation

Department of Conservative Dentistry, College of Dentistry, Dankook university
Minju Song, DDS, MSD, Ph.D.

Adequate access cavity is the key to achieving endodontic success. The aims of the access cavity can be considered as follows: 1) Creation of a smooth unimpeded pathway for instruments to canal orifices 2) Removal of the entire roof of the pulp chamber in order to inspect the pulp floor, 3) Preservation of natural tooth substance consistent with the above. Recently, contracted endodontic cavities based on minimally invasive endodontics has introduced. This has the benefit of preserving the pericervical dentin more than traditional access cavity with achieving long-term success. However, some studies reported controversial results regarding root canal detection, instrumentation efficacy (noninstrumented canal area, hard tissue debris accumulation, canal transportation, and centering ratio) as well as fracture resistance. Therefore, further studies are required for accepting contracted access cavity, and modified form of traditional and contracted access cavity could be considered.

Key words : endodontic access cavity, contracted endodontic cavity, pericervical dentin

Corresponding Author

Minju Song

Department of Conservative Dentistry, College of Dentistry, Dankook University

119 Dandae-ro, Dongnam-gu, Cheonan, 31116, South Korea

Tel : 82-41-550-1943, E-mail : minju81s@dankook.ac.kr

I. 서론

성공적인 근관치료는 근관계의 생체 역학적 성형 및 세정을 통한 세균의 조절, 그리고 근관계의 완전한 충전을 바탕으로 이루어진다. 이 중에 어느 단계가 가장

중요하다고 말할 수는 없지만, 이 모든 단계를 성공적으로 이끌기 위해서 필요한 첫번째는 적절한 치수강 와동을 형성하는 일이다. 부적절한 치수강 개방으로 시작된 근관치료는 이후 원하는 치료 결과를 기대하기 어렵다.

치수강 개방에 있어서 알아야 할 기본 개념은 '근관계는 치수각에서 시작해서 치근단공으로 이어지는 구조'라는 점이다. 근관계에서 치수조직을 완전히 제거하기 위해서는 이 근관계의 상부를 완전히 개방하여 치수조직이 적절하게 제거될 수 있도록 해야한다. 최근 현미경과 초음파 기구 및 성형과 세정을 위한 기구, 장비의 개발로 보존적인 치수강 개방 형태가 제시되었고, 그 장단점에 대한 논의는 진행중이다. 어떠한 형태의 와동이든 치수강 개방의 기본 목적을 달성하면서 장기적으로 우수한 임상 결과를 도출할 수 있어야 한다. 이에 치수강 개방 원리 및 과정의 기본 개념에 대해 정리하고 최근 논의되고 있는 보존적 치수강 개방에 대해 알아보겠다.

II. 치수강 개방의 원리와 중요성

치수강 와동은 '근관 성형, 세정 및 충전을 위해 근관계로 들어가는 통로를 확보하기 위해 형성된 공간'으로 정의된다. - The opening prepared in a tooth to gain entrance to the root canal system for the purpose of cleaning, shaping and obturating¹⁾. 이상적인 치수강 와동 형태는 다음의 세가지 목적을 가진다. 1)치근단공 혹은 근관의 첫번째 만곡까지 직선적 접근을 확보하고, 2)모든 근

관 입구를 확인할 수 있으며 3)건전한 치질을 보존하는 것이다.

치수강 와동에서부터 근관 입구 혹은 근관의 만곡부 위까지 직선적 접근은 소위 말하는 편외 형태에 해당한다. 치수강 외형을 확장하여 근관 입구에서 생길 수 있는 만곡을 직선으로 변형시키게 되면 NiTi 파일이 받는 스트레스를 줄여줄 수 있다. 이는 이후 세정액의 적용이나 거타퍼차 충전 또한 용이하게 한다. 또한 교합면 방향으로 벌어지는 형태로 치수강벽을 형성하게 되면 임시충전재가 교합력에 의해 힘을 받을수록 보다 밀폐력을 향상시키는 장점이 있다.

치수강 개방의 중요한 목적 중 하나는 모든 근관 입구를 확인할 수 있어야 한다는 것이다. 와동 형성시 치수강저를 빠짐없이 들여다 볼 수 있도록 형성하는 것은 놓치는 근관을 줄이기 위해서이다. 2016년 Karabucak 등은 놓친 근관이 있는 경우, 수술 후 관련 병소가 생기는 빈도가 4.38배 높다고 하였고, MB2 근관이 가장 빈번하게 놓치는 근관이라고 보고했다²⁾. 카테바를 이용한 연구나 CBCT를 통해 실제 치근 및 근관의 형태를 연구한 논문들을 보면, 상악 제1대구치에서 4개의 근관을 가진 경우가 56.8%로 3개의 근관을 가진 경우(43.1%)보다 많은 것으로 알려졌다³⁾. 또한 하악 중절치의 경우에도 2개의 근관 입구를 가진 경우가 41%로 보고되어 실제 임상에서 놓치는 근관 입구가 많음을 알수 있다⁴⁾.

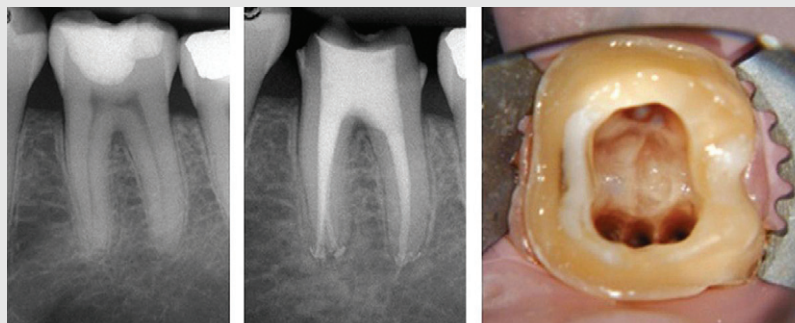


그림 1. 전통적인 치수강 개방 형태. 근관의 만곡이 시작되는 부위까지 직선으로 형성하고, 교합면에서 모든 근관입구가 보여야 한다. - 출처: Carlos B et al. Endodontic Topics 2015;33(1):169-186

최근 보급되고 있는 현미경이나 CBCT를 사용할 경우, 놓치기 쉬운 근관을 발견하는 데 도움을 받을 수 있다⁵⁾. 그러나 CBCT로 위치를 파악하고 현미경을 이용한다고 해도 적절한 치수강 개방이 되지 않으면 무용지물이라는 점을 기억해야 한다.

II-1. 치수강 개방을 위한 지침

1) 치아의 해부학적 형태 파악 및 방사선 사진 분석

임상가는 치아 내부 및 외부의 해부학적 관계에 대한 지식이 있어야 하며 이를 3차원적으로 이해할 수 있어야 한다. 러버댐을 걸기 전, 교합면의 위치뿐만 아니라 치경부의 위치를 확인하고 치축의 기울기를 예측해야 한다. 대부분의 임상가가 흔히 하는 실수는 교합면의 위치와 형태만을 확인하는 것이다. 특히 근심으로 기울어진 하악 대구치의 경우, 교합면에서 직하 방향으로 진행된 치수강 개방은 근심측 치경부의 치질 약화, 혹은 천공을 야기할 우려가 있다. 따라서 치경부의 형태를 확인하고 치축의 기울기를 확인하여 치관부에서 치근단공까지 근관의 주행을 예측할 수 있어야 한다.

Krasner와 Rankow의 연구에 의하면 cemento-enamel junction(CEJ)가 치수강 및 근관 입구를 찾는 데 가장 중요한 해부학적 구조물임을 강조하고 있다. Musikant에 의하면 상하악 대구치의 97-98%에서 치수강의 천장이 CEJ와 일치함을 보고했다⁶⁾. 실제로 치수강 개방 형태를 보면, 치수강저는 교합면이 아닌 CEJ의 형태와 동심원 구조를 보이는 것을 알 수 있다. 이는 러버댐을 걸기 전에 확인하거나 러버댐을 걸고 난 후라도 클램프 영의 위치를 확인함으로써 알 수 있다.

치아 내부의 해부학적 형태를 파악함에 있어서 방사선 사진은 필수적이다. 특히 수평각을 달리 촬영한 두 장 이상의 방사선 사진은 근관의 개수 및 복잡한 근관 형태를 이해하는 데 반드시 필요하다⁷⁾. 근관을 확인할 수 있는 유일한 방법이 방사선 사진임을 고려한다

면, 방사선 사진을 통해 우리는 필요한 정보의 대부분을 얻어야 한다. 치수실의 석회화 정도를 통해 최초의 치수강 개방시 버의 삽입 깊이를 예측할 수 있다. 치수 석의 존재, 근관 입구의 위치 또한 사진을 통해 미리 얻을 수 있는 정보다. 또한 치근의 형태, 근관의 길이, 만곡도 및 분지, 근관의 석회화 정도를 파악함으로써 근관치료의 난이도를 예측할 수 있다. 근관이 갑자기 사라지거나 좁아지는 것은 근관 분지됨을 의미한다는 것은 이미 잘 알려진 팁이다.

2) 우식 제거 및 기존 수복물의 제거

사전 정보 수집이 끝났다면 술식을 시작해야 한다. 건전한 치아에서 근관치료를 진행하는 경우도 있겠지만 대부분의 경우는 심한 우식이 있거나, 기존 수복물이 있는 치아에서 근관치료가 행해진다. 근관치료를 시작할 때 범하는 실수 중의 하나는 이상적인 치수강 개방 형태에만 집중하여 기존의 우식과 수복물 제거를 소홀히 한다는 점이다.

우식과 기존 수복물을 제거해야 하는 이유는 명확하다. 치관부에 존재하는 세균을 물리적으로 가능한 많이 제거하기 위해서이고, 형성된 와동이 다시 세균으로 감염될 가능성을 줄이기 위해서이다. 그러나 특히 기존 수복물이 치수강벽의 일부를 형성하고 있는 경우, 이를 그대로 두고 치수강 개방을 진행하는 경우가 많다. 기존 수복물이 있으면, 수복물 하방의 우식, 파절 등의 잠재적인 실패요인을 놓치는 경우가 40%에 달한다는 보고가 있다⁸⁾. 또한 수복물이 치관의 형태를 변형시켜 근관 입구를 찾는 데 방해가 되기도 한다. 수복물 하방으로 미세 누출이 존재하는 경우에는 세척액의 누출과 타액의 침입 또한 막을 수 없다. 많은 임상가들이 근관치료를 해도 증상 호전이 없거나 세정에 어려움을 보이는 이유 중에 하나가 이것이다. 따라서 치수강 개방에 앞서 기존 우식 및 수복물을 제거하여 건전한 치질의 경계부를 눈으로 확인하고 근관치료를 시작해야 한다. 수복물이 치수강벽의 일부를 형성하고 있는 경우에도 기존의 수복물을 제거한 후 다시 재

수복하는 것이 좋다.

3) 치수강 외형 형성

치수강 개방의 외형은 앞서 언급한대로 치아 교합면의 외형을 따르기보다는 CEJ의 외형에 가깝다. 임상 의마다 선호하는 버를 이용하여 치수실에 접근하여 치수실 천장을 일부 개방한 이후에는 safety-tip을 가진 Endo Z bur나 다이아몬드 버를 이용하여 치수강을 완전히 개방하도록 한다. 치수각 부위의 undercut 제거에는 라운드 버가 도움이 될 수 있다. 치수실의 천장, 특히 치수각 근처에 남은 상아질은 하방에 치수 조직을 남겨놓기 쉽고, 이는 전치부에서 치관 변색의 원인이 되기 때문에 완전한 개방이 필요하다(그림 2). 올바르게 형성된 와동은 치수강의 벽에서 근관의 입구까지 직선의 형태를 보이고, 근관내부로 깔대기 모양의 매끄러운 각도를 형성한다. 이는 치근단공 혹은 최초의 만곡 지점까지 아무런 저항없이 기구의 접근이 이루어짐을 의미하고 궁극적인 목적을 달성했다고 할 수 있다.

4) 근관 입구의 확인

전치부와 구치부, 각 치아의 치관부 형태에 따라 독특한 치수강 개방 형태가 있다. 임상 치관과 CEJ와의 관계를 고려하여 적절한 형태로 치수강을 개방하고 나면 근관 입구를 찾는 것은 어렵지 않다. Krasner와

Rankow는 근관입구의 수와 위치를 결정짓는 9가지의 법칙을 보고했고(표 1, 그림 3), c-shape 근관을 가진 제 2, 3대구치를 제외한 95%의 치아가 이 법칙에 부합되는 것으로 나타났다⁹⁾. 이 법칙들에 근거하여 근관 입구를 찾으면서 치수강의 형태를 조금씩 넓혀갈 수도 있다. 석회화되었거나 잘 보이지 않는 근관 입구를 찾기 위해서는 Loupe, 현미경 등의 확대경과 DG-16 및 JW-17 근관용 탐침이 도움이 된다. 원형의 버 외에 미세한 초음파 tip은 근관 입구를 덮고 있는 상아질을 보존적으로 제거할 수 있는 장점이 있다. 근관 입구를 확인하고 나면 입구의 위치 뿐 아니라 근관의 만곡을 확인하여 치수강저와 이루는 각도를 확인하여 이후 기구가 접근할 때 저항감을 느끼지 않도록 치수강 벽을 수정하는 것이 필요하다.

Ⅲ. 보존적 치수강 개방

조명, 확대경, 기구 및 재료를 비롯한 다양한 컴퓨터 소프트웨어의 발전은 의학뿐 아니라 치과계에도 최소한의 침습적인 치료 가능성을 제시하고 있다. 이같은 맥락에서 제시되고 있는 ‘minimally invasive endodontics’는 기존의 근관치료의 목적-치근단 치주염을 치료하고 예방하려는 목적을 달성하면서, 치아 자체의 손실, 변화를 최소화하고자 하는 것이다¹⁰⁾.

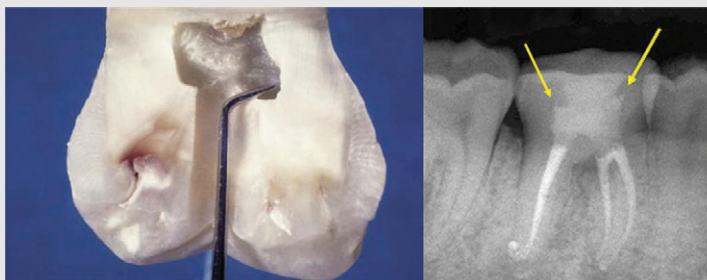

그림 2. 치수각 부위의 잔존 상아질을 제거하기 위해 탐침 끝을 꺾어서 치수강벽이 매끄럽게 연장되는지 확인하도록 한다. 치수강 천장의 잔존은 보존적 치수강 개방형태에서는 권장하는 요소가 되기도 한다. – 출처: Castellucci, Endodontics p.244-328, Clark & Khademi, Dental Clinics of North America, 2010;54(2):249-273

임상가를 위한 특집 3

표 1. 근관 입구의 수와 위치를 결정짓는 9가지 법칙

임상적 치관에 대한 치수강의 위치 관계	
중심의 법칙	치수강저는 CEJ 위치에서 항상 치아의 중앙에 위치한다.
동심원의 법칙	치수강벽은 CEJ 위치에서 치아의 외부형태와 동심원 구조를 가진다.
CEJ의 법칙	CEJ는 치수강의 위치를 찾는 데 있어서 가장 일관성있게 재현되는 해부학적 구조물이다.
치수강저의 관계	
대칭의 1법칙	근관입구는 치수강저의 중앙에서 근원심으로 관통하는 선으로부터 동일한 거리에 위치한다. (상악 대구치 제외)
대칭의 2법칙	근관입구는 치수강저의 중앙에서 근원심으로 관통하는 선에 직각으로 위치하는 선에 위치한다. (상악 대구치 제외)
색변화의 법칙	치수강저의 색은 항상 치수강벽보다 어둡다.
근관입구 위치의 1법칙	근관입구는 항상 치수강저와 치수강벽이 만나는 접합부에 위치한다.
근관입구 위치의 2법칙	근관입구는 항상 치수강저와 치수강벽이 만나는 접합부의 모서리에 위치한다.
근관입구 위치의 3법칙	근관입구는 치근이 융합되는 지점에 생기는 성장선의 종점에 위치한다.

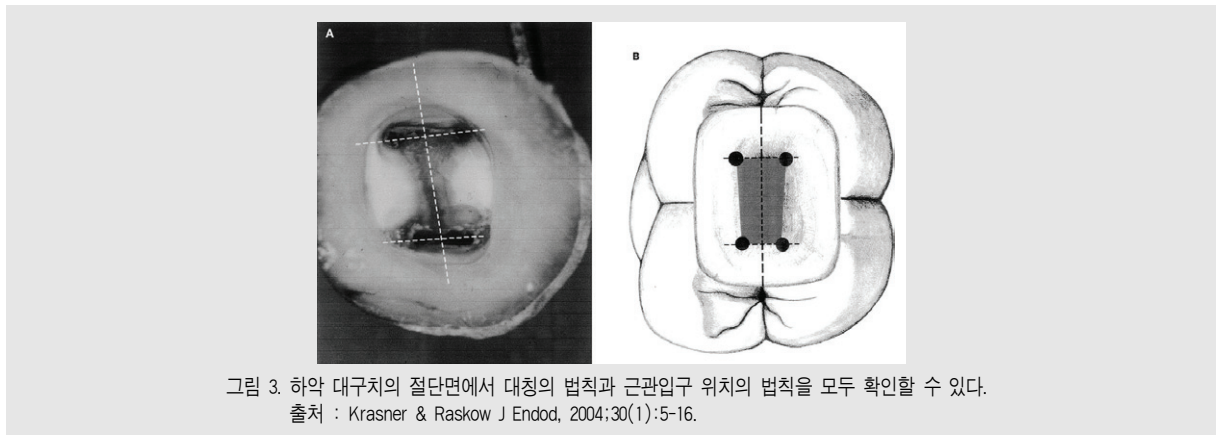


그림 3. 하악 대구치의 절단면에서 대칭의 법칙과 근관입구 위치의 법칙을 모두 확인할 수 있다.
출처 : Krasner & Raskow J Endod, 2004;30(1):5-16.

최근 치과계에 소개된 치과 현미경, 초음파 팁을 비롯한 다양한 근관세척 시스템, 유연한 삭제 기구 및 cone beam computed tomography(CBCT) 등의 이미징 기술들은 이러한 minimally invasive endodontics가 가능하도록 해주는 요소들이다.

Minimally invasive endodontics에서 치수강 개방의 형태는 전통적인 치수강 개방 형태와 큰 차이가 있다. 지난 수십년 동안 전통적인 방식의 치수강 개방 형태는 '편의 형태' 혹은 술식 과정에서 생기는 손상을 예방하기 위한 '연장된 와동 형태'를 강조해왔다. 치수강 천장을 완전히 개방하고 근관내 만곡부가

지의 직선적 접근이 가능하며 교합면쪽으로 벌어진 와동 형태는 근관 성형, 세정 및 충전 과정을 용이하게 해주었다. 2010년 Clark와 Khademi는 치아 구조의 삭제량을 최소화하기 위해 치수강 와동 형태의 변형을 제시했다¹¹⁾. 그들이 제시하는 보존적 치수강 개방형태(Conservative endodontic cavity)는 치수강 천장의 일부를 보존하고 치경부 치질의 일부를 보존하는 형태를 가진다. 이는 근관치료한 치아가 오랫동안 적절한 강도를 가지고 기능하기를 기대하는 것이다.

성공적인 결과를 보이는 근관치료의 경우에도 시간

이 지나면서 상아질의 파절, 실패로 결국 발치에 이르는 경우가 많다. 이에 대한 원인 중 하나는 근관치료를 받은 치아는 수분이 소실되어 약하고 파절에 취약하다는 것이었다²⁾. 그러나 최근 많은 연구에서 생활치와 근관치료를 받은 치아의 상아질 성분에는 차이가 없다는 점을 보고하였고 치아의 구조적인 소실이 더 큰 파절 원인이라는 점이 보고되었다³⁾. 그 중에서 치수강 개방 및 포스트 식립이 주요한 원인이라는 보고가 있다⁴⁾. 이는 근관치료 과정 중에 발생하는 치질 삭제가 추후 치아 파절 등의 원인이 될 수 있다는 것이다.

보존적 치수강 개방은 기존의 치수강 개방에서 제거했던 상아질을 제거하지 않고 남겨두도록한다. 치경부 상아질(pericervical dentin)은 치조골 높이 위 아래 4mm 범위의 상아질을 말하는데(그림 4), 이 부위의 상아질은 치근 상아질 못지 않게 치아의 기능적 스트레스를 분산시키는 데 중요한 역할을 하므로 보존하도록 한다⁵⁾. 전치부의 경우에는 결절부위 상아질(pericingulum dentin)이 비슷한 역할을 하는 부위이다. 또한 치아 교두의 힘을 최소화 하기 위해 치수강 천장의 상아질(soffit)도 전부 제거하지 않고 남겨두도록 한다.

III-1. 보존적 치수강 개방을 위한 지침⁶⁾

1) 3차원적 방사선 이미지 분석 : 이미 언급한 대로

치수강 와동을 형성하기 전 방사선 사진 분석은 필수적이다. 그러나 보존적 와동 형성에 있어서 CBCT를 이용한 3차원적 분석이 추가적으로 선행되어야 한다. 모든 방향에서의 치아 내부 형태를 확인하여 2개의 근관 입구가 얼마나 떨어져 있는지, 근관의 만곡이 얼마나 심한지, 치수강저의 협설 폭경이 얼마나 되는지에 대한 사전 지식이 있어야 놓치는 근관 없이, 치질의 부적절학 삭제 없이 필요한 부분의 상아질만 삭제하여 치수강 와동을 형성할 수 있는 것이다.

2) 치수강 와동 형성 : 가능한 상아질 삭제를 줄여 교두의 변형이나 힘을 방지할 수 있는 와동을 형성하는 것이다. 전치부의 경우, 가능한 절단면(incisor)쪽으로 중심을 이동하여 개방하고, 구치부의 경우에는 근관의 치관쪽 연장선을 연결한 형태로 개방을 하되, 선각쪽에 남아있는 치수강 천장은 제거하지 않고 남겨놓도록 한다. 또한 기존에 우식이나 수복물이 있는 경우에는, 치관의 중심에서 접근하는 것이 아니라 기존 우식이나 수복물을 통해서 치수강 와동을 형성하도록 한다(그림 5).

3) 근관입구의 상아질 삭제 : 교합면의 힘을 치근으로 잘 전달하기 위해 치경부-근관입구의 상아질 삭제는 최소한으로 줄인다. 젊은 환자의 경우, 본래의 깔대기 모양을 그대로 유지하도록 하고 석회화된 근관의 경우는 CBCT의 horizontal view에서 치근 두께를 측정하여 10% 이상 삭제되지 않도록 한다⁶⁾.

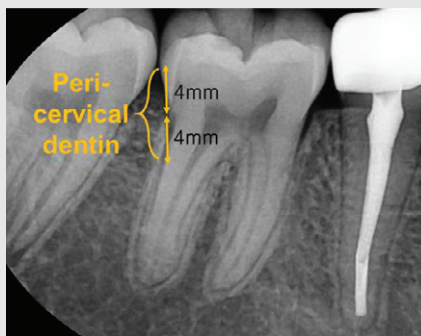


그림 4. 치경부 상아질

III-2. 보존적 치수강 개방에 대한 고려

Minimally invasive endodontics의 컨셉에 맞는 보존적 치수강 개방 형태가 제시되고 난 후 다양한 관점에서의 연구가 이루어졌고, 그 결과도 다양하게 보고되고 있다. 보존적인 와동 형성을 통해 치질, 특히 치경부 주위 상아질을 보존할 수 있다는 점은 명확한 장점이다⁶⁾. 2014년 Krishan 등¹⁷⁾은 보존적 치수강 개방형태로 와동을 형성했을 때 하악 소구치와 대구치에서 파절 저항성이 증가함을 보고했다. 유한 요소 분석을 이용한 생역학적 분석에서도 보존적 개방 형태가 교합면 뿐 아니라 치경부에 집중되는 스트레스를 감소시키는 것으로 나타났다⁸⁾. 그러나 치수강 개방시 보다 많은 상아질을 남겨놓는 것은 한편으로는 작업 공간과 시야의 감소를 의미하고, 이는 근관 성형과 세정, 충전 과정의 어려움으로 이어질 수 있다. 이에 몇몇 연구에서 보존적 와동 형성으로 인한 문제점들 - 기구 조작시 효율성의 감소, 성형되지 않는 근관벽의 비율 증가 등을 고려하여 실제로 보존적 와동 형성의 실효성에 대한 논의를 하고 있다.

2014년 Krishan 등은 하악 대구치 원심 근관을 제외한 대부분의 근관에서 기구 조작 효율이 비슷함을

보고했다¹⁷⁾. 2016년 상악 대구치를 이용한 Moore 등의 연구에서도 두 가지 방식의 치수강 개방 형태는 기구 조작의 효율에 영향을 미치지 않는 것으로 나타났다⁹⁾. 그러나 생역학적 반응 - 보존적 와동 형태를 레진으로 수복하여 파절 저항을 측정한 결과에도 영향을 미치지 않는 것으로 나타나 앞선 연구 결과와 상반된 결과를 보였다. 즉, Moore의 연구에 따르면 보존적 와동 형성을 할 경우, 파절 저항이 다소 증가하는 것으로 나타나지만 유의한 차이를 보이지 않는다는 것이다.

2017년 Rover²⁰⁾ 등은 상악 대구치를 이용하여 근관 입구 탐지, 기구 조작 효율, 파절 저항에 대해 와동 형태가 미치는 영향을 평가했다. 그 결과 보존적 치수 개방은 통상적인 방법의 치수강 개방에 비해 transportation 발생 빈도가 높고, 근관을 찾기 힘든 경우가 많으며 파절 저항성의 향상도 발견되지 않는다는 보고가 있다. 현미경과 초음파 탐을 사용하는 경우에는 근관 확인에 큰 어려움이 없었으나 현미경, 초음파 없이는 근관 입구 확인에 어려움 나타났다²⁰⁾. 하악 대구치를 이용한 Eaton 등의 연구에서도 근관 형태의 변형이 다소 발견되었다²¹⁾.

통상적인 와동 형성의 경우, 근관 성형 과정에서의

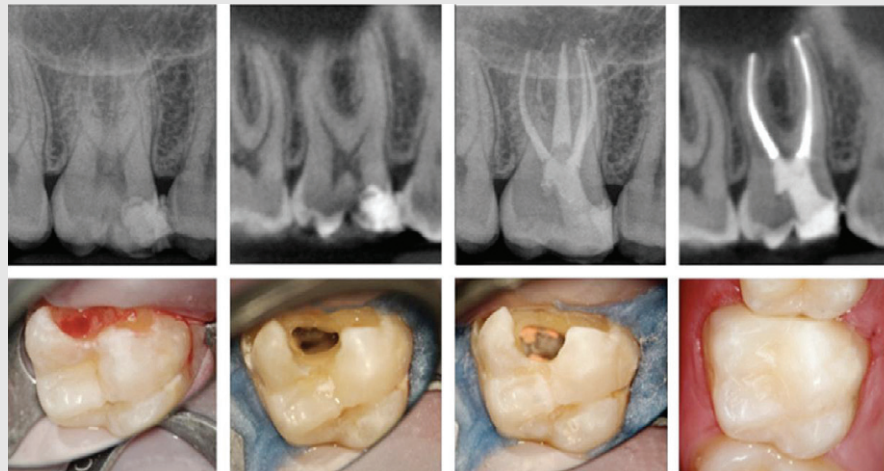


그림 5. 병소 위치를 고려한 보존적 치수강 개방 형태. 우식 부위를 통한 와동 형성은 추가적인 치아 삭제를 줄이는 장점이 있다. - 출처, Carlos B et al. Endodontic Topics 2015;33(1):169-186, Courtesy of Dr. Melissa Jurado, Caracas, Venezuela

transportation이 적고, 근관 중앙에서 고르게 성형되는 이유는 근관으로의 직선적 접근(straight line access)이 가능하기 때문이다. 보존적 치수강 개방은 자연 치질을 보존함으로써 minimally invasive endodontics의 원칙에 부합하고 있지만, 새로운 성형 및 세정 전략이 필수적으로 동반되어야 한다. 좁은 와동 형태를 보완해 줄 3차원적 이미지와 확대경 또한 전제 조건으로 고려되어야 할 것이다. 상아질을 보존함으로써 파절 저항성을 증가한다는 장점 외에, 보존적 치수강 개방으로 인한 문제점들-기구 조작시 효율성 감소, 성형되지 않는 근관 벽의 비율의 증가 또한 고려해야할 요소이다.

IV. 결론

최근, 치수강 와동 형성에 있어서 치경부 주위 치아

조직(CEJ 위아래로 4mm)의 건전성(integrity)이 강조되고 있다. 특히 대구치는 치경부 주위 상아질의 보존이, 적절한 기능을 하며 장기간 치아를 유지하는데 중요하다는 보고가 있다²²⁾. 치질을 많이 보존하는 것이 추후 치아가 정상적인 기능을 하면서 오랫동안 유지되는 데 필수 조건임은 여러 논문에서 보고하였다. 따라서 전통적인 방법처럼 한눈에 모든 근관 입구가 보이는, 맨눈으로도 가려지는 것 없이 넓게 확장된 치수강 형태는 어느 정도의 변형이 필요함을 부정할 수 없다. 그러나 최근 제시되는 보존적 형태의 치수강 또한 전적으로 받아들이기에는 조율이 필요하다. 무엇보다 보존적 형태의 치수강을 가능하게 해주는 전제 조건들-CBCT, 현미경, 세정 시스템 등의 도움 없이는 치수강 와동 형성의 기본 목적조차 달성하기 어려울 수 있음을 명심해야 할 것이다.

참 고 문 헌

1. Endodontists AAo. Glossary of Endodontic Terms. In: Endodontists AAo, ed. American Association of Endodontists. American Association of Endodontists, 2015.
2. Karabucak B, Bunes A, Chehoud C, et al. Prevalence of Apical Periodontitis in Endodontically Treated Premolars and Molars with Untreated Canal: A Cone-beam Computed Tomography Study. J Endod 2016;42(4):538-541
3. Cleghorn BM, Christie WH, Dong CC. Root and root canal morphology of the human permanent maxillary first molar: a literature review. J Endod 2006;32(9):813-821
4. Adams N, Tomson PL. Access cavity preparation. Br Dent J 2014;216(6):333-339
5. Hiebert BM, Abramovitch K, Rice D, Torabinejad M. Prevalence of Second Mesiobuccal Canals in Maxillary First Molars Detected Using Cone-beam Computed Tomography, Direct Occlusal Access, and Coronal Plane Grinding. J Endod 2017;43(10):1711-1715
6. Deutsch AS, Musikant BL. Morphological measurements of anatomic landmarks in human maxillary and mandibular molar pulp chambers. J Endod 2004;30(6):388-390
7. Nattress BR, Martin DM. Predictability of radiographic diagnosis of variations in root canal anatomy in mandibular incisor and premolar teeth.

참 고 문 헌

- Int Endod J 1991;24(2):58-62
8. Abbott PV. Assessing restored teeth with pulp and periapical diseases for the presence of cracks, caries and marginal breakdown. Aust Dent J 2004;49(1):33-39; quiz 45
 9. Krasner P, Rankow HJ. Anatomy of the pulp-chamber floor. J Endod 2004;30(1):5-16
 10. Gluskin AH, Peters CI, Peters OA. Minimally invasive endodontics: challenging prevailing paradigms. Br Dent J 2014;216(6):347-353
 11. Clark D, Khademi J. Modern Molar Endodontic Access and Directed Dentin Conservation. Dental Clinics of North America 2010;54(2):249-273
 12. Sedgley CM, Messer HH. Are endodontically treated teeth more brittle? J Endod 1992;18(7):332-335
 13. Al-Omiri MK, Rayyan MR, Abu-Hammad O. Stress analysis of endodontically treated teeth restored with post-retained crowns: A finite element analysis study. J Am Dent Assoc 2011;142(3):289-300
 14. Lang H, Korkmaz Y, Schneider K, Raab WH. Impact of endodontic treatments on the rigidity of the root. J Dent Res 2006;85(4):364-368
 15. Asundi A, Kishen A. A strain gauge and photoelastic analysis of in vivo strain and in vitro stress distribution in human dental supporting structures. Arch Oral Biol 2000;45(7):543-550
 16. Carlos B, Anil K. Contracted endodontic cavities: the foundation for less invasive alternatives in the management of apical periodontitis. Endodontic Topics 2015;33(1):169-186
 17. Krishan R, Paque F, Ossareh A, et al. Impacts of Conservative Endodontic Cavity on Root Canal Instrumentation Efficacy and Resistance to Fracture Assessed in Incisors, Premolars, and Molars. Journal of Endodontics 2014;40(8):1160-1166
 18. Yuan K, Niu C, Xie Q, et al. Comparative evaluation of the impact of minimally invasive preparation vs. conventional straight-line preparation on tooth biomechanics: a finite element analysis. European Journal of Oral Sciences 2016;124(6):591-596
 19. Moore B, Verdelis K, Kishen A, et al. Impacts of Contracted Endodontic Cavities on Instrumentation Efficacy and Biomechanical Responses in Maxillary Molars. J Endod 2016;42(12):1779-1783
 20. Rover G, Belladonna FG, Bortoluzzi EA, et al. Influence of Access Cavity Design on Root Canal Detection, Instrumentation Efficacy, and Fracture Resistance Assessed in Maxillary Molars. J Endod 2017;43(10):1657-1662
 21. Eaton JA, Clement DJ, Lloyd A, Marchesan MA. Micro-Computed Tomographic Evaluation of the Influence of Root Canal System Landmarks on Access Outline Forms and Canal Curvatures in Mandibular Molars. Journal of Endodontics 2015;41(11):1888-1891
 22. Clark D, Khademi JA. Case studies in modern molar endodontic access and directed dentin conservation. Dent Clin North Am 2010;54(2):275-289.