

디지털 기술을 이용한 선수술 악교정치료

고려대학교 안암병원 치과교정과
김 윤 지, 길 병 규, 류 재 준

ABSTRACT

Application of CAD-CAM technology to surgery-first orthognathic approach

Department of Orthodontics, Korea University Anam Hospital
Yoon-Ji Kim, Byung-Gyu Gil, Jae-Jun Ryu

For successful surgery-first approach, accurate prediction of skeletal and dental changes following orthognathic surgery is essential. With recent development of digital technology using computer-aided design/computer-aided manufacturing (CAD/CAM) technology, attempts to provide more predictable orthodontic/orthognathic treatment have been made through 3D virtual surgery and digital tooth setup. A clinical protocol for the surgery-first orthognathic approach using virtual surgery is proposed. A case of skeletal Class III patient with facial asymmetry treated by the surgery-first approach using digital setup and virtual surgery is presented. Advantages and limitations of applying CAD/CAM technology to orthognathic surgery are discussed.

Key words : Surgery-first approach, virtual surgery, digital set-up

Corresponding Author
Yoon-Ji Kim, DDS, MSD, Ph.D
Department of Orthodontics, Korea University Anam Hospital
E-mail : yn0331@gmail.com

I. 서론

선수술 치료는 조기에 골격적 부조화와 안모가 개선되어 환자의 만족도가 높으며, 골격 관계가 개선된 상태에서 술 후 교정 치료가 진행되기 때문에 근기능의 회복과 더불어 술 후 교정 치료시 치아가 생리적인 방향으로 이동한다¹⁾. 또한 수술로 인한 일시적인 염증반

응으로 인하여 골 대사가 속도가 증가하는 국소적 및 전신적 가속화 현상(regional and systemic acceleratory phenomenon)이 발생하여 치아 이동 속도가 증가하기 때문에 총 치료 기간이 단축된다는 보고가 있다²⁾.

그러나 선수술치료는 술전 교정치료에서 시행되는 치열의 탈보상(decompensation) 과정이 생략되므

로 악교정 수술 계획 시 치아의 위치를 참고하여 골편의 이동량을 결정하는 것이 어렵고, 술 후 교합이 불안정하기 때문에 수술 후 안정성이 감소할 수 있다. 또한 교합 간섭으로 인하여 수술 후 교합고경이 증가하게 되고, 이는 술후 교정치료 과정에서 교합이 안정화되면서 하악골이 반시계방향으로 회전하여 환자가 가지고 있던 원래의 안면 고경으로 회복된다. 하악골의 후하방 회전으로 인한 수직적 변화는 이부(chin point)의 전후방적 이동과 관계가 있기 때문에 치료 종료 시 상하악골의 전후방적 위치관계 및 안면 profile을 정확하게 예측하는 것을 어렵게 한다³⁾.

따라서 성공적인 선수술 치료를 위해서는 부정교합의 정확한 진단 뿐 아니라 술후 교정치료 후 최종 치아 위치에 따른 수평 및 수직적 골격 관계의 변화를 예측하여 수술 교합을 형성하는 것이 필수적이다. 최근 computer-aided design/computer-aided manufacturing(CAD/CAM) 기술을 이용한 디지털 기술의 발달로 3차원 디지털 셋업과 가상 수술을 통해서 효율적이고 예측 가능한 선수술 교정치료가 이루어지고 있다.

II. 디지털 가상 수술을 이용한 Surgical Treatment Objective의 작성

진단 및 치료계획 수립 후, 전통적으로는 환자의 술전 치열의 석고 모형을 mounting 한 후 model surgery를 시행하여 수술시 사용할 surgical wafer를 제작하게 된다. 환자의 석고 모형 대신 구강내 스캔을 하거나 모델 스캔을 하여 환자의 치열을 스캔 데이터로 변환한 후 술전 CBCT와 정합을 하면 가상 수술(virtual surgery)이 가능해진다. 디지털 공간에서 가상 수술을 시행할 때에는 facebow transfer 과정이 없기 때문에, 환자의 CBCT를 자연 두부위치(natural head position)에서 촬영하는 것이 중요하며, 악교정 수술을 계획하기 위해서는 두부 전체가 촬영될 수 있는 충분한 크기의 field of view를 가진 CBCT가 필수적이다. 촬영된 CBCT는 DICOM 파일로 저장되지만 이를 surface data인 STL 파일 형태로 변환하는 것이 필요하며, CBCT로 촬영된 치아는 해상도가 부족하여 surgical wafer의 제작이 불가능하기 때문에 치아 스캔 데이터와 정합을 하는 과정이 필요하다(그림 1). 이때 오차

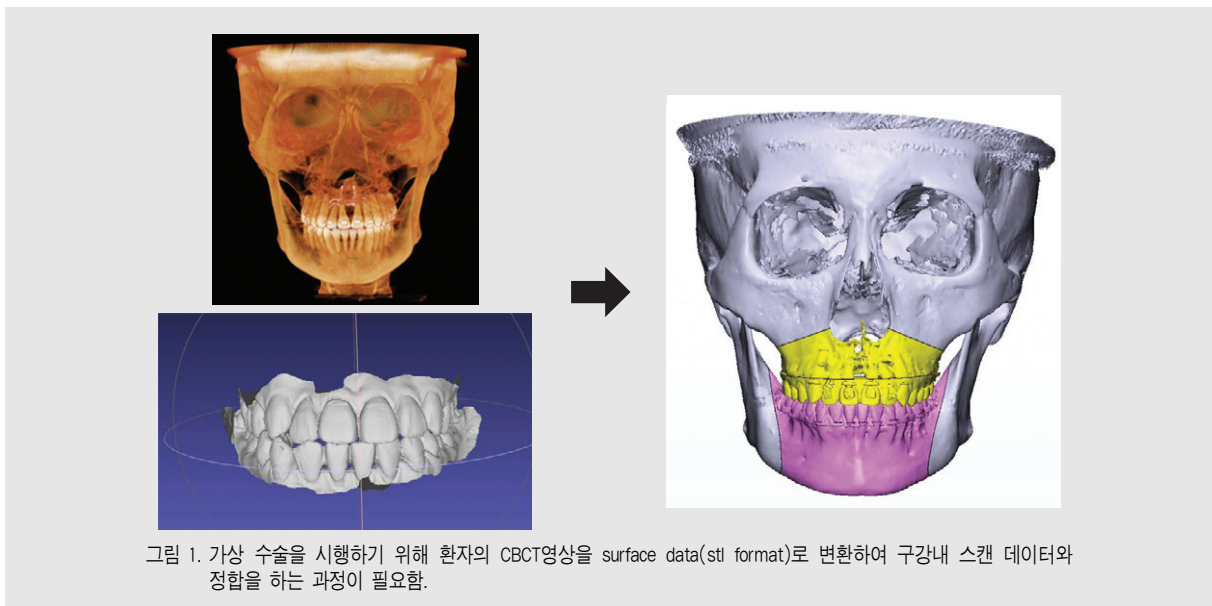


그림 1. 가상 수술을 시행하기 위해 환자의 CBCT영상을 surface data(stl format)로 변환하여 구강내 스캔 데이터와 정합을 하는 과정이 필요함.

가 발생할 수 있는데 정합의 정확도는 악교정 수술 치료의 결과와 직결되기 때문에, 정합의 정확도를 높이기 위하여 술자가 manual 로 정합하는 것 보다 소프트웨어의 best-fit algorithm을 이용하여 자동적으로 정합을 하도록 하고 술자가 정합 상태를 확인하는 것이 더 신뢰할 만한 방법이다⁴⁾.

Ⅲ. 증례

안면 비대칭을 동반한 골격성 III급 부정교합 환자로서, 상악골 확장을 위한 미니스크류 보강형 상악 확장 장치(miniscrew-assisted rapid maxillary expansion appliance, MARPE)를 이용하여 상악골을 확장한 후, 디지털 셋업 및 3차원 가상 수술을 이용하여 선수술 치료를 시행하였다.

초진 안모 분석에서 중안모의 결핍, 하악의 전돌 및 이부의 좌측 편위를 보였으며, 미소 시 편평한 smile arc가 관찰되었다. 구강 내 사진에서는 전치부의 경미한 개방교합이 관찰되었으며, 과거 청소년기에 시행된 교정치료로 인해 전치부 수평 피개는 1.5mm였

으나 좌우 구치부는 모두 III급 관계를 보였고, 하악의 정중선은 안모 정중선을 기준으로 우측으로 2.5mm 편위되어 있었다. 또한 상하악의 횡적 부조화로 인한 상악 구치의 협측 경사와 하악 구치의 설측 경사 관찰되었으며, 하악 중절치에서 치은 퇴축을 보였다(그림 2).

측모 두부 방사선 계측 분석에서 전후방적으로 ANB가 -2.7° , Wits appraisal이 -7.7mm 로 골격성 III급 부정교합을 보였으며, 수직적으로는 SN-GoGn 값이 42.7° 로 장안모 형태의 골격 양상을 확인하였다. 상악 전치부 치축은 FH 평면 기준으로 132.4° 로 전방 경사 되어있었으며, 하악 전치는 하악 평면을 기준으로 92.4° 로 정상 범주에 있었으나, CBCT상에서 얇은 symphysis와 순측 피질골이 확인되었다(그림 3).

치료의 목표는 상하악골 간의 횡적 부조화와 하악 전돌 및 안면 비대칭을 개선하고 기능적인 교합을 형성하는 것으로 하였다. 상악골의 횡적인 부족을 해소하기 위해 MARPE를 이용하여 상악골의 골격적인 확장을 시행하였다(그림 4).

MARPE 후 발생한 전치부 치간 이개를 임시로 브

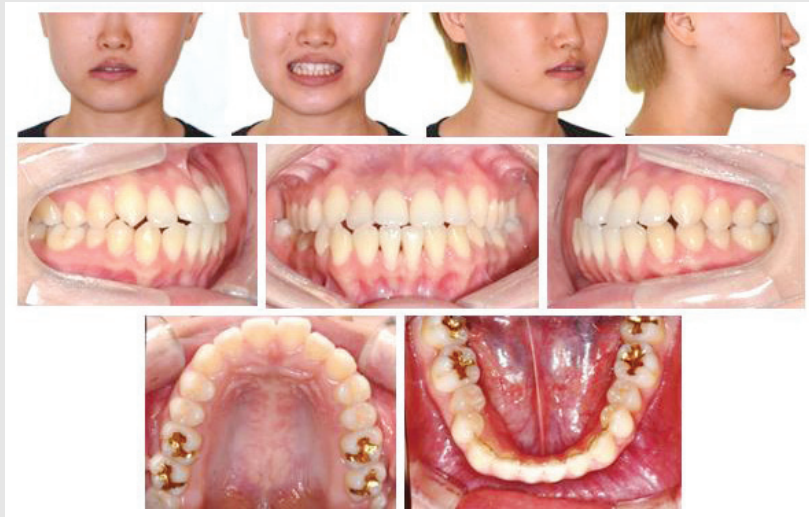

그림 2. 초진 시 환자의 구외사진과 구내사진

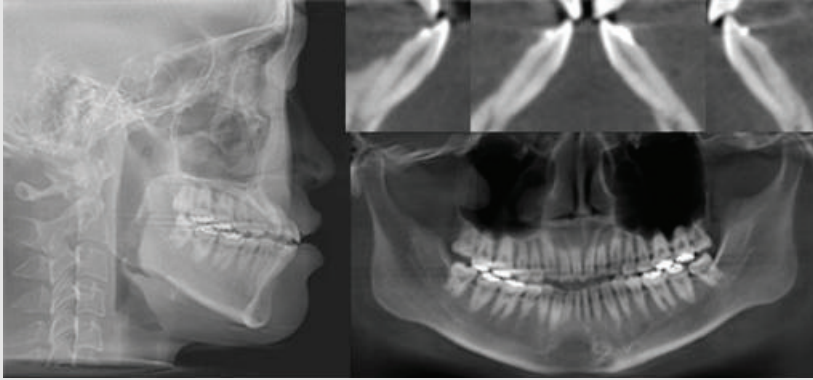


그림 3. 초진 시 환자의 측모두부계측방사선 사진과 하악전치부의 CBCT 단면 영상 및 파노라마 방사선사진

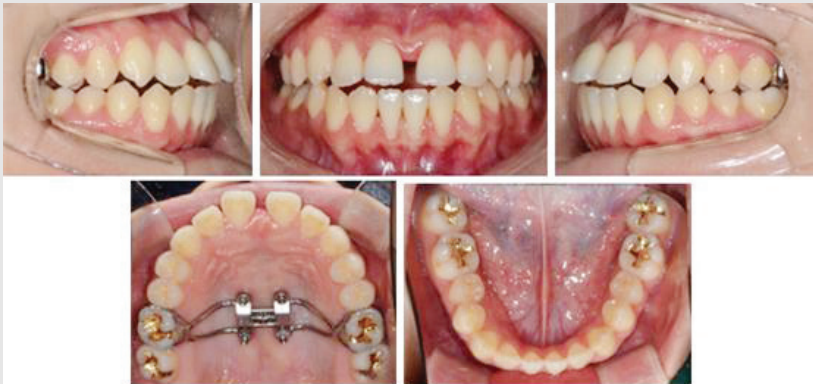

그림 4. 상악 MARPE 확장 후 구내사진

라켓을 부착하여 공간을 폐쇄하였고 확장 완료 2개월 후, 술전 CBCT 촬영 및 구강 내 scan을 통해 가상 수술을 시행하였다(그림 5). 진단 시 계획한대로 가상 수술을 시행한 후 소프트웨어를 통하여 intermediate 및 final wafer를 제작하였다.

수술 후 1개월 째 디지털 셋업을 통해 제작된 브라켓을 간접 부착(indirect bonding)한 후 술후 교정을 약 11개월간 시행하였다(그림 6). 치료결과 하안모전돌 및 안면비대칭의 해소가 관찰되었고 기능적 교합이 형성되었다(그림 7, 8).

IV. 치료 전 후 평가

치료 전, 후 측모두부계측 방사선사진 중첩 및

CBCT의 3차원 중첩에서 상, 하악 복합체의 시계방향 회전으로 전후방적인 부조화의 개선이 이루어졌음을 확인하였고(그림 9, 10), 치료 전후 치열의 변화도 중첩을 통해 악궁의 확장이 있었음을 알 수 있었다(그림 11).

V. 가상 수술 및 디지털 교정치료의 정확도

악교정 수술 후 안정성에 영향을 끼치는 요인에는 하악의 과도한 후방이동(setback)량과 수술 방법 및 기술, 과두와 근심골편의 위치, 적절한 고정법, 수술 교합 등이 보고된 바 있다⁵⁻⁹⁾. Kobayashi 등¹⁰⁾은 수술 후 재발은 하악의 후방 이동량에 비례한다 하였고,

임상가를 위한 특집 2

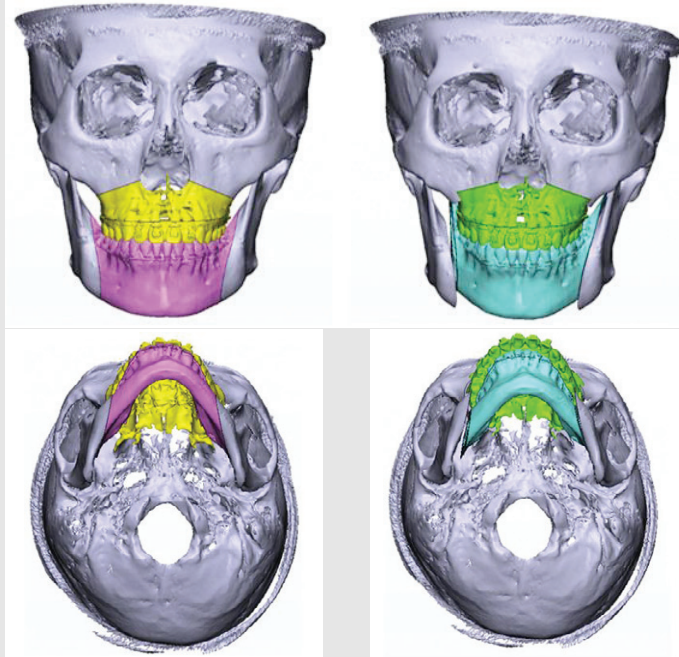


그림 5. 가상 수술 전(좌) 후(우)전

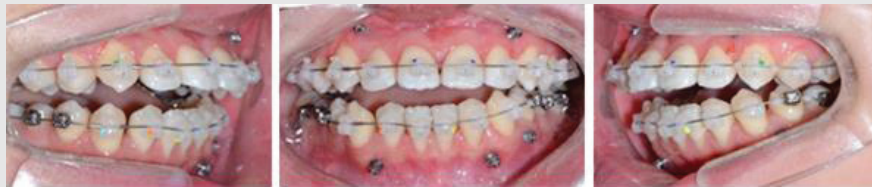

그림 6. 수술 4주 후 교정장치를 간접부착하고 초기 호선을 삽입한 상태

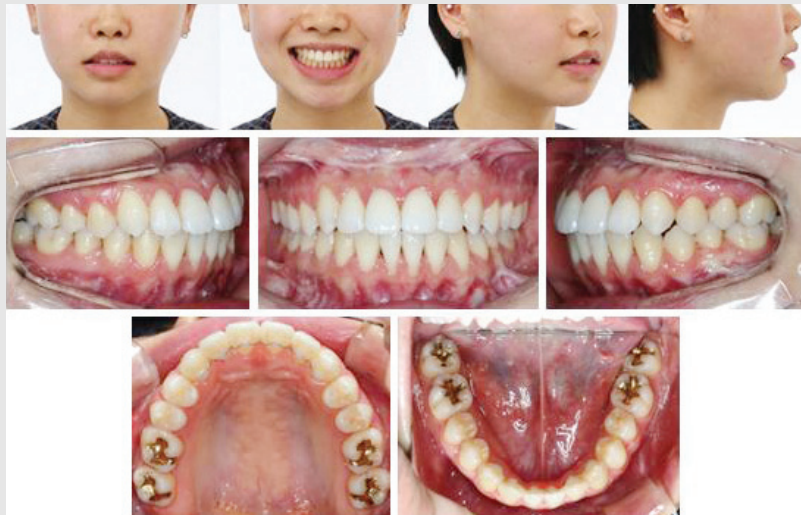

그림 7. 수술 후 하악 전돌 및 안면 비대칭의 개선이 관찰되며, 기능적 교합이 달성되었다.

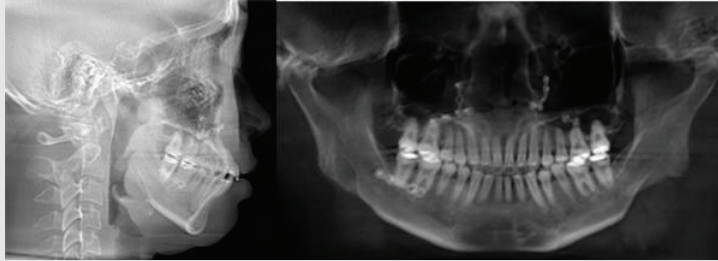


그림 8. 치료 종료시 환자의 측모두부규격방사선사진과 파노라마 방사선사진

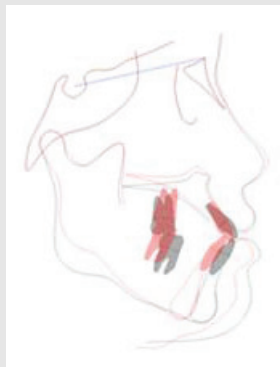

그림 9. 치료 전, 후 측모두부계측 방사선사진의 중첩

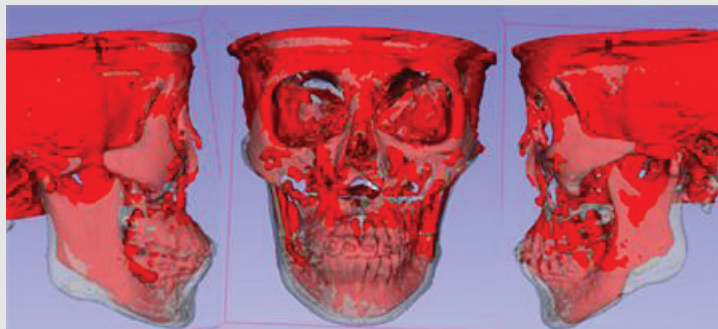


그림 10. 치료 전, 후 두개저를 기준으로 한 CBCT 영상의 3차원 중첩

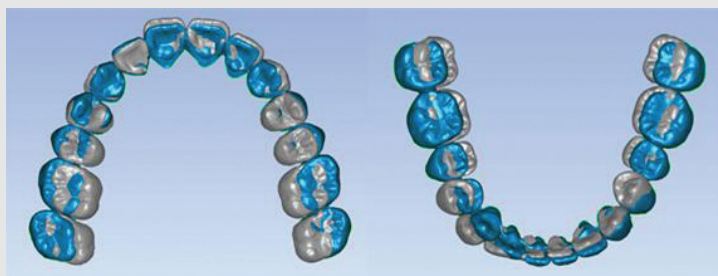


그림 11. 치료 전, 후 환자의 상하악 치열궁의 중첩

임상가를 위한 특집 2

Proffitt 등¹¹⁾은 상악골의 상방이동이 가장 안정성이 높으며, 하악 후방이동은 안정성이 가장 낮은 수술 중의 하나라고 하였다.

선수술 교정치료는 치열의 탈보상 과정이 생략되기 때문에 골편의 이동량을 결정하는 것이 상대적으로 어려운데, 가상 수술을 통해 환자의 CBCT 영상을 이용하여 직관적으로 골격의 위치를 확인할 수 있으며, 수술 후 골격의 위치를 확인하는 것이 가능하다. 특히 안면 비대칭이 있는 경우에서는 가상 수술을 통해 수술 후 예상되는 악골의 대칭성을 확인하는 것이 용이하다¹²⁾. 또한 가상 수술시 비대칭적인 하악골 setback을 시행할 경우 근심골편과 원심골편 간에 간섭이 발생하는 부위를 예측할 수 있으며 이를 고려하여 수술 시 골 절단을 계획할 수 있다.

디지털 셋업과 개별화된 브라켓을 이용한 교정치료의 정확성에 관한 최근 문헌들에 의하면 임상적으로 양호한 결과를 보였으며, 치료 기간이 단축됨을 보고하였다^{13, 14)}. 하지만 디지털 셋업시 계획한대로 치료결과가 100% 정확하게 나타나는 것은 아니므로 주의가 필요하다. 후방 치아군에서 실제 치료 결과의 정확도가 전방 치아군에 비해 감소한다는 보고가 있으며, 특히

제 2대구치에서 그 차이가 크게 나타나는 경향이 보고되었다. 이는 제 2대구치가 가장 후방에 위치하여 교정력 부여 시 이로 인한 cantilever force가 적용되기 때문이다^{4, 15)}.

본 증례에서도 상악 제 2대구치가 가상 셋업 보다 구개측 교두가 정출된 것이 확인 되었으며, 상악 좌측 제 1대구치가 계획보다 더 많이 협측경사된 것이 확인되었다. 이는 MARPE에 의한 상악골의 확장 후 구치부 브라켓에서 토크가 충분히 발현되지 못한 것으로 사료되며, 상악 좌측 대구치에서 치아의 치체 이동보다는 경사이동이 이루어진 것을 확인할 수 있었다(그림 12).

VI. 결론

CAD/CAM 기술의 발달로 디지털 셋업을 통한 개인 맞춤형 브라켓의 제작 및 가상 수술을 이용한 선수술 교정 치료가 가능해졌다. 전통적인 치료 방법과 비교시 장단점이 존재하므로 이를 고려하는 것이 필요하며, 시스템의 정확도나 효율성 및 치료 결과의 안정성은 기존 치료법과 비교하여 추가적인 연구가 필요하

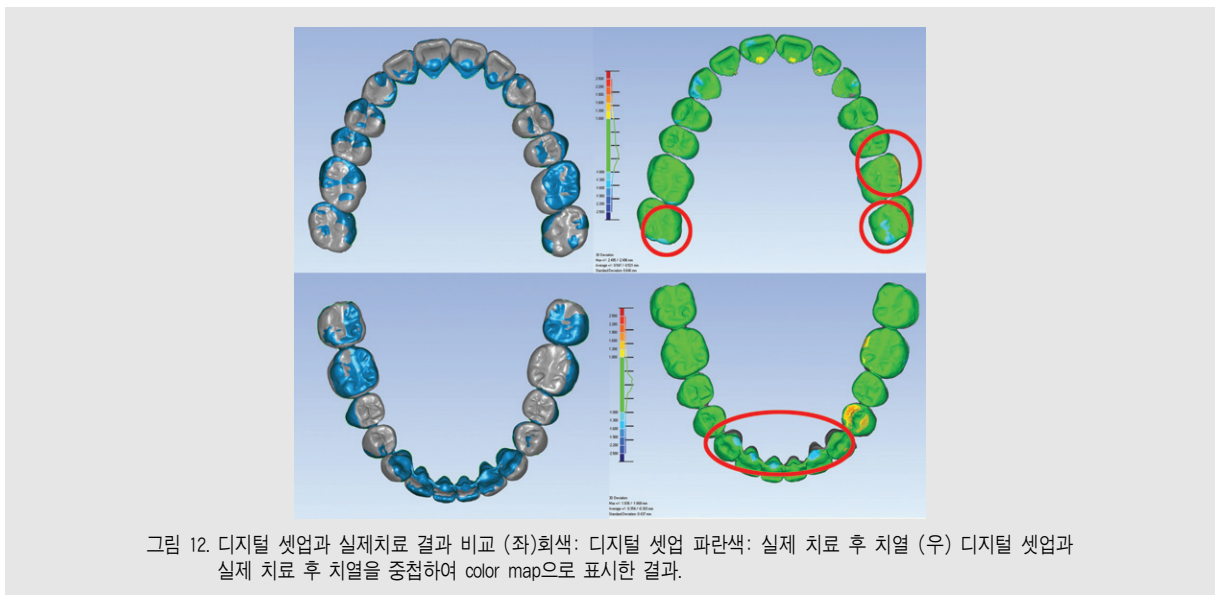


그림 12. 디지털 셋업과 실제치료 결과 비교 (좌)회색: 디지털 셋업 파란색: 실제 치료 후 치열 (우) 디지털 셋업과 실제 치료 후 치열을 중첩하여 color map으로 표시한 결과.

다. 그러나 디지털 기술이 제공하는 고유한 장점(예 : 두 시점에서 채득한 3차원 영상의 중첩을 통한 변화량의 시각화 및 정량화)을 활용하여 치료 전, 후 변화를

평가하고 수술의 정확도를 증진시킬 수 있다면 환자에게 더욱 만족할 만한 치료를 제공할 수 있을 것으로 사료된다.

참 고 문 헌

1. Zingler, Sebastian et al. "Surgery-first approach in orthognathic surgery: Psychological and biological aspects – A prospective cohort study " *Journal of Cranio-Maxillo-Facial Surgery* 2017 , Volume 45 , Issue 8 , 1293 – 130.
2. Maria A. Peiro-Guijarro, Raquel Guijarro-Martinez, Federico Hernandez-Alfaro, Surgery first in orthognathic surgery: A systematic review of the literature, *American Journal of Orthodontics and Dentofacial Orthopedics*, Volume 149, Issue 4, 2016, Pages 448-462.
3. Im J, Kang SH, Lee JY, Kim MK, Kim JH. Surgery-first approach using a three-dimensional virtual setup and surgical simulation for skeletal Class III correction. *Korean Journal of Orthodontics*. 2014;44(6):330-341. doi:10.4041/kjod.2014.44.6.330.
4. Dan Grauer and William R. Proffit Accuracy in tooth positioning with a fully customized lingual orthodontic appliance *Am J Orthod Dentofacial Orthop* 2011;140:433-43.
5. Heon Jae Cho (2007) Long-Term Stability of Surgical Mandibular Setback: *e Angle Orthodontist*: September 2007, Vol. 77, No. 5, pp. 851-856.
6. Yang HJ and Hwang SJ ; Contributing factors to intraoperative clockwise rotation of the proximal segment as a relapse factor after mandibular setback with saittal split ramus osteotomy: *J Craniomaxillofac Surg. 2014 Jun;42(4):e57-63.*
7. Arnett G. A redefinition of bilateral sagittal osteotomy(BSO) advancement relapse ; *AJODO*1993;104(5):506-15.
8. Shin SH, Kim SS, Sandor GK, Kim YD, Roh et al; Skeletal stability and condylar position related to fixation method following mandibular setback with sagittal split ramus osteotomy: *J Craniomaxillofac Surg. 2014 Dec;42(8):1958-63.*
9. Kim BH ; Minimum presurgical orthodontic treatment: The influence of the postsurgical occlusal stability on postsurgical mandibular changes in class III malocclusion: *The Journal of Korean Dental Association* 50(2), 2012.2, 64-71.
10. Kobayashi T, Watanabe I, Ueda K, Nakajima T. "Stability of the mandible after sagittal ramus osteotomy for correction of prognathism." *J Oral Maxillofac Surg* 1986 Sep;44(9):693-7.
11. Proffit WR, Turvey TA, Phillips C. "The hierarchy of stability and predictability in orthognathic surgery with rigid fixation: an update and extension." *Head Face Med* 2007 Apr 30;3:21.
12. Giampietro F et al. "Three-Dimensional Virtual Treatment Planning: Presurgical Evalusation *Journal of Craniofacial surgery* 2018.
13. Matthew W.Brown, LorneKoroluk, Ching-ChangKo, KaiZhangd, MengqiChen, TungNguyen, : Effectiveness and efficiency of CAD/CAM orthodontic bracket system ; *Am J Orthod Dentofacial Orthop* 2015;148:1067-74.
14. Timothy J. Alford,W. Eugene Roberts, James K. Hartsfield Jr, George J. Eckert, Ronald J. Snyder : Clinical outcomes for patients finished with the Suresmile method compared with conventional fixed orthodontic therapy ; *Angle Orhod .* 2011; 81-383-388.
15. Alexander Pauls, Manuel Nienkempe, Rainer Schwestka-PollyDirk Wiechmann : Therapeutic accuracy of the completely customized lingual appliance, *Journal of Orofacial orthopedics ;*2017;78;1:52-61.