

심한 총생 : 비발치로 가능한가?

서울대학교 치의학대학원, 아너스치과교정과치과의원
정민호

ABSTRACT

Severe crowding : Is nonextraction treatment possible?

Adjunct Associate Professor, Department of Orthodontics, Seoul National University; Director , HONORS Orthodontics
Min-Ho Jung, DDS, MsD, Ph.D.

Extraction treatment has been used for a long time to treat crowding or lip protrusion patients and still extraction decision is the most difficult and important decision during diagnosis and treatment planning. If the amount of crowding is severe, premolar extraction is often considered. Because of their location, premolar extractions would seem to allow for the most straightforward relief of crowding and the improvement of soft tissue profile. But patients and their parents often prefer nonextraction approach if possible and such a preference gives us serious question about the boundary of nonextraction treatment.

Because Orthodontic Mini-Implant (OMI) become popular these days, distalization of posterior teeth can be obtained easily without patient's compliance. For this reason, many orthodontists are trying to treat crowding patient with nonextraction than before. But sometime, unexpected side effects are observed including unesthetic profile, impaction of second molar and long treatment time.

All the tools for space gaining – extraction, arch expansion, molar distalization and interproximal enamel reduction - have their limitations and indications. Possible side effects and limitations should be carefully considered during the treatment planning. Although Korean patients usually require extraction more often than US or European patients, more knowledge about the tools for space gaining would help us to decrease the rate of extraction and the problems during treatment of crowding patients.

Key words : extraction, Orthodontic mini-implant, distalization, interproximal stripping, expansion

Corresponding Author

정민호

서울 서초구 잠원로3길 40 아너스치과교정과치과의원

E-mail: fortit@chol.com

I. 서론

많은 치과의사들이 환자의 치아와 치주조직의 건강을 지키고 치아를 오래 사용할 수 있도록 하는데 헌신적인 노력을 기울여왔다. 다소 역설적이게도, 치과교정과 의사들은 환자들에게 더 좋은 저작기능과 발음, 심미적인 결과를 만들어주기 위해 건강상 심각한 문제가 없는 치아들을 발치하고 있다. 물론 발치를 하지 않고서도 적절한 기능적 개선과 환자가 원하는 심미적인 결과를 얻을 수 있는데도 굳이 발치를 권하지는 않겠지만, 발치치료는 지금도 흔하게 시행되는 치료이다. 우리나라에서 얼마나 많은 환자들이 발치를 이용한 교정치료를 받고 있는지 정확한 통계자료는 없지만, 2012년 교정진료만을 시행하고 있는 28개 치과의원의 환자 11340명을 조사한 결과 60%나 발치치료를 받았다고 한다¹⁾. 이는 17~37%로 보고된 미국의 발치빈도보다 매우 높은 결과로^{2,3)} 인종적인 차이가 큰 영향을 미친 것으로 생각된다.

교정치료를 위해 발치를 하게되는 가장 흔한 두가지 이유는 총생(crowding)과 돌출감을 해소하기 위한 공간(available space)을 얻는 것이라 생각된다. 총생이나 돌출감을 평가하는 다양한 방법들이 사용되고 있지만,

아직까지 발치를 하지 않고 해결할 수 있는 범위에 대한 객관적인 진단기준은 나와있지 못하여 많은 교정과 의사들이 각자의 주관적인 판단에 따라 발치여부와 발치부위를 결정하고 있다.

따라서 총생이나 돌출감을 해소하기 위해 필요한 공간을 발치 이외의 방법으로 얻을 수 있다면 비발치 치료를 할 수 있고, 반대로 필요한 공간을 발치 이외의 방법으로는 다 얻지 못한다는 판단이 들었을 때에는 발치 치료를 해야한다고 말할 수 있다. 그런데 진단과 치료계획 과정을 하나하나 살펴보면 정밀하게 발치에 관한 진단을 하는 것이 매우 어렵다는 것을 알 수 있다.

II. 정확한 진단이 어려운 이유

정확한 공간분석과 이에 따라 치료계획을 정밀하게 세우는 것이 현실적으로 거의 불가능한데, 여기에는 세가지 이유가 있다. 이런 어려운 점들로 인하여 초진시 발치의 필요성을 확신하지 못한다면 치료를 어느 정도 진행한 후 다시 발치여부를 결정하기 위한 재진단을 계획하는 것이 좋다.

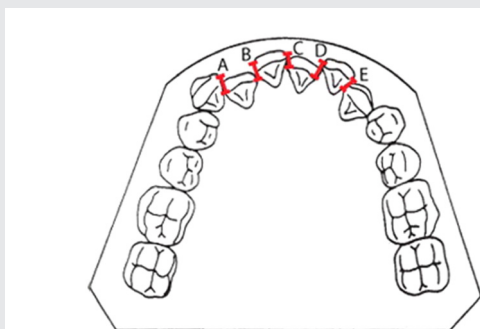


그림 1. Little의 irregularity index는 견치에서 반대쪽 견치까지 접촉점간 거리를 측정하여 합산하는 방법이다.

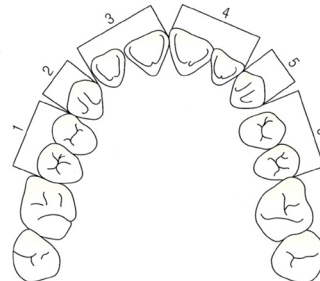


그림 2. Nance의 방법은 악궁의 길이(arch length)에서 치아 폭경의 총합을 빼는 방법이다. 악궁의 길이는 brass wire로 궁형태를 만든 후 펼쳐서 측정하거나, 그림처럼 segment로 나누어 측정한다.

1. 필요한 공간의 양을 정확하게 측정할 수 없다

총생을 해소하기 위해 얼마나 공간이 필요한지 알기 위해서 총생의 양을 평가해야할 것이다. 가장 많이 사용하고 있는 총생량의 평가방법은 Little의 irregularity index (그림 1)와 Nance의 방법(그림 2, 악궁의 길이를 brass wire나 segmentation으로 측정한 다음 치아크기의 합을 빼는 방법)인데, 두 방법 모두 얼마나 공간이 필요한지 정확히 평가할 수는 없다. Little의 방법은 접촉점의 변이량을 측정하기 때문에 접촉점이 붙은 상태로 두 치아가 회전된 경우 측정이 불가능하고, 구치부를 측정할 수 없다는 한계가 있다. Nance의 방법은 목표로 하는 이상적인 arch 형태가 술자마다 통일되어있지 않아 brass wire로 정확한 arch length를 측정할 수 없고, segmentation 역시 상당한 오차가 불가피하다.

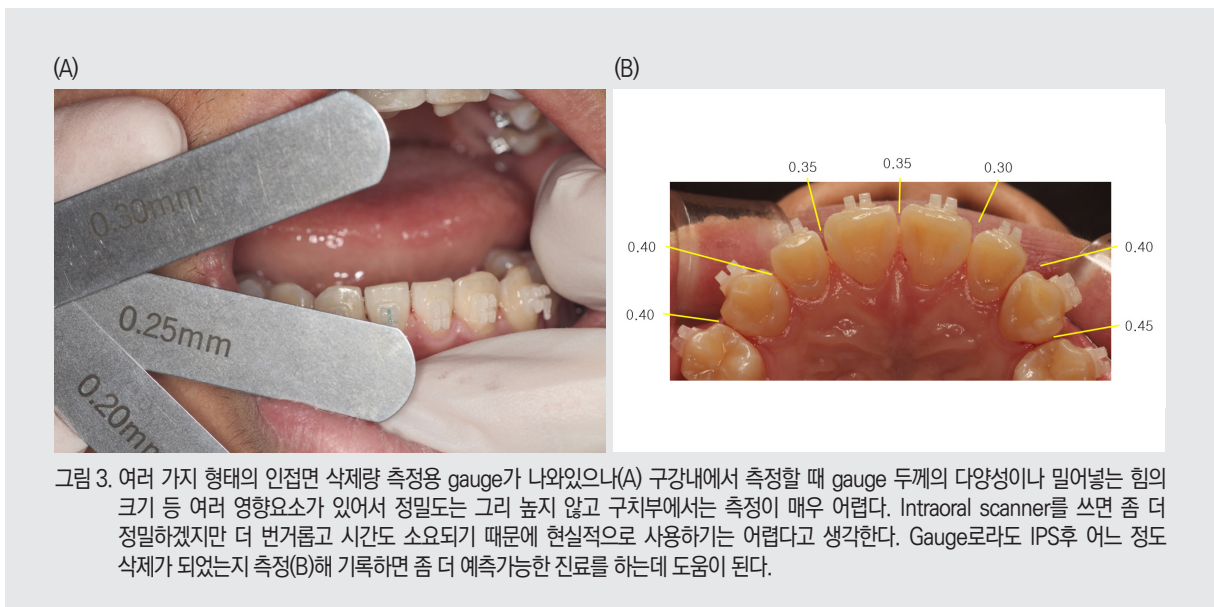
2. 치료의 효과를 정확히 예측할 수 없다

예를 들어 공간을 확보하기 위해 흔히 시행되는 상악

확장(maxillary expansion)의 경우, 확장을 해서 얻어지는 공간의 양에 대하여 여러 가지 연구가 시행되었으나 결과가 모두 달랐고^{4,5,6)} 치료전과 치료후의 악궁형태가 증례마다 모두 다를 수 밖에 없어서 1mm의 확장이 얼마만큼의 공간을 만들어주는지 정확히 예측하는 것은 불가능에 가깝다.

3. 치료를 아주 정밀하게 하기 어렵다

공간을 얻기 위해 구치부를 후방으로 밀거나 치아 인접면 법랑질 삭제술(Interproximal stripping, IPS)을 한다고 가정해보자. 정확히 대구치를 1.1mm 후방이동 시키는 것은 매우 어려운 일이다. 마찬가지로, 시판되고 있는 인접면 삭제량 측정용 gauge(그림 3)를 사용하거나 intraoral scanner를 사용하더라도, 정확히 하악 전체에서 2.2mm만큼만 인접면 삭제를 시행하는 것은 매우 어려울 것이다. 모형상에서 인접면 삭제를 하는 경우에도 계획된 양과 실제로 삭제된 양 사이에 상당한 오차가 생긴다는 것이 이미 실험결과로 알려진 바 있다⁷⁾.



Ⅲ. 공간확보를 위한 방법

공간확보를 위해 발치 이외의 방법을 사용하는 경우 발생할 수 있는 문제점과 치료의 한계 등에 관하여 알아보자.

1. 상악 확장

상악골은 정중구개봉합부가 있고 피질골도 상대적으로 하악보다 얇아 악궁확장을 하기에 유리한 조건을 가지고 있어서, 악궁확장을 한다면 주로 상악에서 적극적인 확장을 도모하게 된다. 다시 말해 하악에서의 악궁확장은 두터운 피질골의 범위 내에서만 가능하기 때문에 매우 제한적이어서, 상악 확장은 상악이 하악에 비해 좁아 반대교합이 있거나 상하악 구치가 보상작용에 의해 상악은 협측, 하악은 설측으로 경사져 있는 경우에만 시행해야 한다.

상악확장을 통해 얻을 수 있는 공간의 양은 치료 전 환자의 악궁형태와 교합에 따라 다르지만 소구치와 대구치를 비슷한 양 만큼 확장하는 경우 확장한 양의 60-70% 정도를 예상할 수 있다^{4,5,6}. 따라서 6mm (편측당 3mm)정도 소구치와 대구치부위를 모두 확장했다면 4mm 내외의 공간을 확보할 수 있을 것이다.

물론, 확장의 양은 교정치료가 최종적으로 종료했을 때를 기준으로 판단해야지 상악확장장치를 막 제거했을 때 평가한 양으로 평가해서는 부정확할 것이다. 일반적으로 치성보상이나 재발을 고려해 상악 구개측 교두정이 하악 협측 교두정에 접촉할만큼 확장한 다음 고정식 교정장치로 조절을 하기 때문에 확장장치 사용 직후에 평가하면 얻을 수 있는 공간의 양보다 과도한 값을 얻게 된다.

2. 구치부의 후방이동

교정용 미니임플란트의 등장으로 구치부 후방이동을 이용한 공간확보가 가능해지면서 교정과외사들의 치료는 훨씬 다양해지고 자유로워졌다. 이제 치아를 후방으로 이동시킬 수 있는냐는 질문은 무의미한 질문이라고 할 수 있다.

하지만 그렇다고 구치부 후방이동이 모든 증례에서 좋은 해결책이라고 말할 수는 없다. 구치부가 후방으로 이동하기 위해서는 후방에 치아가 위치할 공간이 있어야 하는데, 무리해서 후방으로 이동시키면 치아가 건강한 상태로 제 기능을 하는 것이 어려워지기 때문이다. 하악의 경우 무리한 후방이동은 제2대구치 후방에 지속적인 염증을 일으키고(그림 4), 상악의 경우

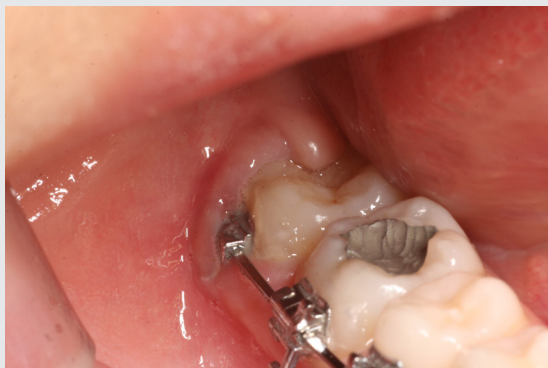

그림 4. 이 환자는 구치부 후방이동으로 공간을 얻고자 했는데, 후방에 공간이 부족해 제2대구치가 잇몸에 묻히면서 지속적으로 치관주위염이 생겼다.

임상가를 위한 특집 1

제2대구치 맹출 전 후방이동을 도모하면 제2대구치가 아예 맹출이 안되는 상황이 발생할 수 있다(그림 5). 반대로, 제3대구치가 어느 정도 맹출된 환자라면 제3대구치를 발거함으로써 구치부 후방이동을 상당히 많은 양 시행할 수 있다. 물론, 제3대구치가 건강하고 정상적 형태이며 임상치관 대부분이 맹출되어 있다면, 소구치를 발거하고 제3대구치를 조절하여 사용하는 것과 제3대구치를 발거하고 후방이동을 하는 것은 각각 장단점이 있으므로 제3대구치 발거가 항상 최선이라고 말하기는 어렵다.

대구치는 Leeway space를 이용하여 측방치군 교대기에 전방으로 이동하게 되는데, lingual arch나 lip bumper를 이용해 이러한 근심이동을 막아 전치부에서 이 공간을 사용하는 치료법을 쓰면 하악 제2대구치의 맹출에 장애를 일으킬 확률이 4.7배에서 9배까지 증가한다는 연구결과들도 나온 바 있다^{8,9)}. 따라서 구치부의 후방이동은 후방에 있는 가용 공간(available space)의 양을 고려해서 시행해야 한다.

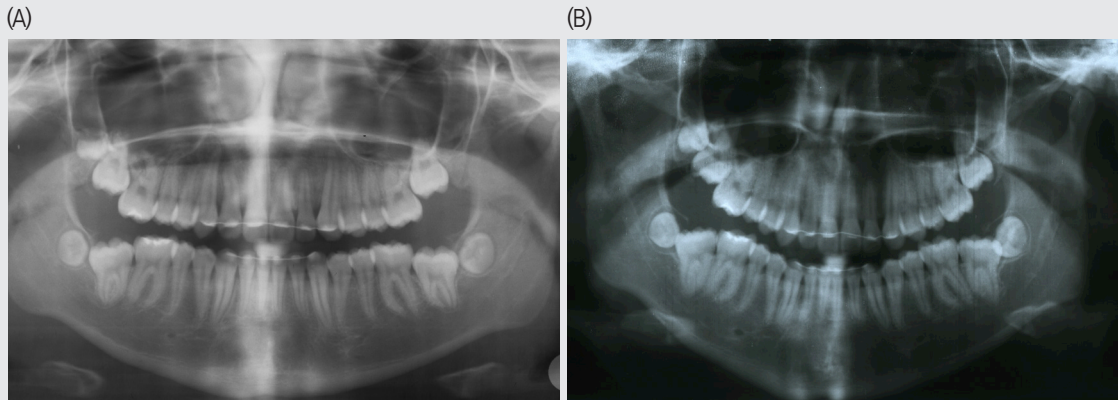


그림 5. 심한 총생을 가진 여자환자로 10세 11개월에 치료를 시작해 13세 8개월에 치료를 종료했다. 상악확장과 후방이동으로 공간을 확보하였는데, 제2대구치의 맹출이 너무 늦어 맹출을 기다리지 못하고 치료를 종료하였다(A). 장치제거 후 32개월 지난 15세 10개월에 내원하였을 때에도 아직 제2대구치가 제대로 맹출하지 못한 상태인 것을 알 수 있다(B).

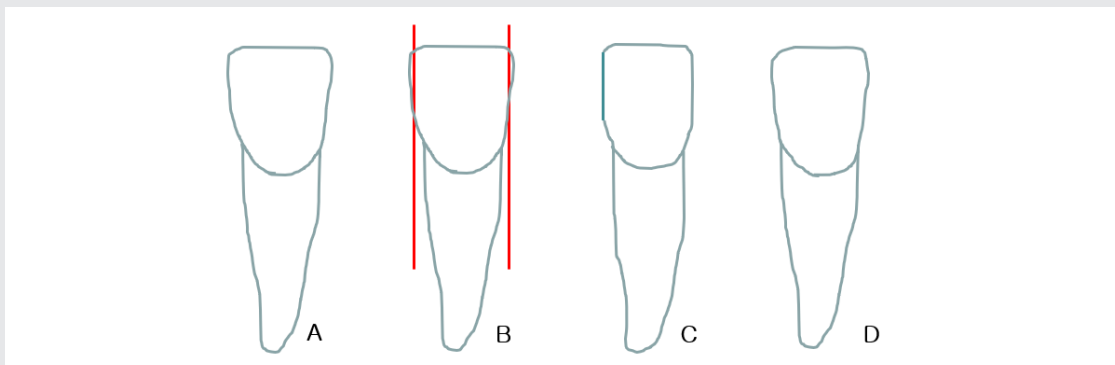


그림 6. IPS를 시행하는 대부분의 기구가 직선형태이고 많은 술자들이 삭제량에만 집중한 나머지 인접면의 형태에 신경을 쓰지 못하는 경우가 많다. 직선으로 삭제를 하는 경우(B) 인접면이 평면인 박스형태의 치아로 바뀌게 되는데(C), 이것 보다는 원래의 인접면 형태와 최대한 유사하게 모양을 만들어주는 것이 더 생리적이다(D).

3. 인접면 법랑질 삭제술 (Interproximal stripping, IPS)

IPS는 근래 투명교정장치가 널리 사용되면서 예전보다 더욱 많이 사용되고 있는 것 같다. 얼마만큼의 법랑질 삭제가 안전한가에 대해 정립된 이론은 없으나, 법랑질 두께의 1/2 이하를 하는 것이 주로 권장되고 있는 듯하다¹⁰⁾.

인접면 법랑질 두께의 총 합은 하악에서 27.66mm나 되기 때문에¹¹⁾, 1/2를 삭제하면 거의 14mm나 되는 공간을 얻을 수 있다. 현실적으로는 이렇게까지 많은 양을 삭제하는 것은 매우 어렵고, 너무 많은 양의 삭제로 치아의 형태가 크게 변하게 되므로 바람직하지도 않을 것이다. 한면 당 0.2mm만 삭제하더라도 제1대구치 근심면에서 반대쪽 제1대구치 근심면까지 삭제하는 경우 총 22개의 치아 인접면에서 4.4mm (0.2x2x11)의 공간을 확보할 수 있는데, borderline 증례의 치료계획을 바꿀 수도 있는 양이라고 할 수 있다.

다른 모든 치료가 그렇듯 IPS도 익숙해지는데 경험과 노력이 필요하며, 쉬운 전치부를 먼저 많이 시도하여 익숙해지면 소구치부위를, 더 익숙해지면 대구치

부위까지 시술범위를 확대할 수 있고, 후방으로 갈수록 인접면 법랑질이 더 두껍기 때문에 범위를 구치부로 확대하면 훨씬 더 많은 공간을 얻을 수 있다. 청소년의 경우 치수강이 넓어 전치부의 IPS는 훨씬 많은 주의를 기울여야 한다. 아주 소량씩 나누어서 시행하는 것을 권장하며, 환자에 따라서 얻을 수 있는 공간의 양이 크지 않을 수 있다. 따라서 특히 청소년에서 IPS로 공간을 확보하고자 한다면 구치부에서의 시술이 매우 중요하다.

상악확장은 상악이 하악에 비해 좁은 일부 환자에서만 사용할 수 있는 방법이지만, 구치의 후방이동과 IPS는 대부분의 환자에서 사용할 수 있는 방법이며, 두가지를 동시에 사용할 경우 성인에서 제2소구치 발거 증례는 대부분 비발치로 치료할 수 있다는 연구가 소개된 바 있다¹²⁾. 하지만 환자가 아직 제2대구치 맹출이 완전히 되지 않은 청소년이라면, 대구치 후방이동이 제2대구치 맹출장애를 일으킬 가능성이 있고 IPS도 성인에 비해 제한되기 때문에 비발치 치료는 더욱 조심해서 시도해야 한다.

IPS 시술과정에서 주의해야 할 여러 가지가 있지만 가장 강조하고 싶은 것은 ‘치아의 원래 형태를 최대한

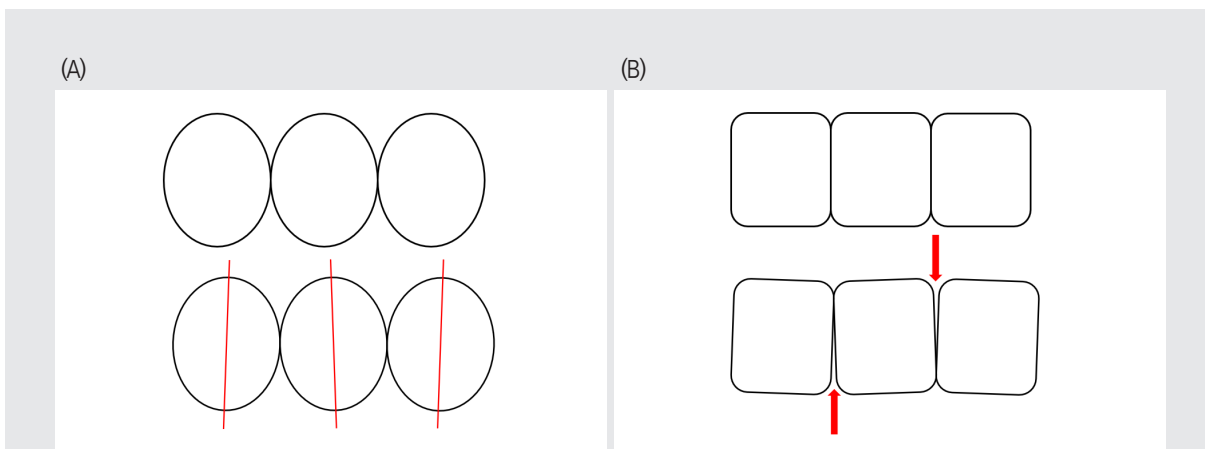


그림 7. 인접면이 곡면인 경우 약간의 회전이나 각도변화가 있더라도 인접부위에 별 문제가 생기지 않는 반면(A), 인접면이 평면인 경우 약간만 회전하거나 각도가 안 맞으면 매우 좁고 긴 틈이 생기며(B) 인접면 우식증의 위험성이 커진다.

유지해야 한다'는 것이다. 흔히들 IPS를 하면 strip이든 disc나 bur든 직선 형태의 기구를 이용해 치아의 인접면을 직선으로 삭제하는데, 이렇게 하면 원래의 자연스러운 곡선형태의 인접면에서 평면형태의 인접면으로 바뀌게 된다(그림 6). 인접면이 곡선일 때에는, 치아가 약간 rotation이 있거나 angulation이 있더라도 인접면의 접촉에 별다른 문제가 발생하지 않지만(그림 7 A), 인접면이 직선형태인 경우(그림 7 B)에는 조금만 배열이나 각도에 문제가 있으면 좁고 긴 틈이 생기게 되고, 이런 부분을 깨끗하게 유지하는 것은 매우 어려워 인접면 우식증의 위험성이 매우 클 것으로 예상된다.

IV. 결론

총생이나 입술 주위 돌출감을 해소하기 위해 필요한 공간을 확보하는 방법으로 상악확장, 구치의 후방이동, IPS가 있는데, 각 방법에는 적응증과 한계가 있다. 구치의 후방이동과 IPS는 거의 모든 환자에서 사용할 수 있는 치료법으로, 이 두가지에 익숙해지면 상당수의 제2 소구치 발치 증례를 비발치로 치료할 수 있을 것이다. 제1소구치의 발거가 필요한 환자라면, 비발치로 치료하기 위해서는 위 세가지 방법으로 상당히 큰 공간을 확보할 수 있어야 하므로 부작용 없이 비발치치료가 가능한 경우는 아주 적을 것으로 예상된다.

참 고 문 헌

1. Jung MH. Age, extraction rate and jaw surgery rate in Korean orthodontic clinics and small dental hospitals. *Korean J Orthod* 2012;42:80-6
2. Keim RG, Gottlieb EL, Vogels DS, Vogels PB. 2014 JCO study of orthodontic diagnosis and treatment procedures, Part 1: results and trends. *J Clin Orthod* 2014;48:607-30
3. Jackson TH, Guez C, Lin FC, Proffit WR, Ko CC. Extraction frequencies at a university orthodontic clinic in the 21st century: Demographic and diagnostic factors affecting the likelihood of extraction. *Am J Orthod Dentofac Orthop* 2017;151:456-62
4. Akkaya S, Lorenzo S, Ucem TT. Comparison of dental arch and arch perimeter changes between bonded rapid and slow maxillary expansion procedures. *Eur J Orthod* 1998;20:255-61
5. Adkins MD, Nanda RS, Currier GF. Arch perimeter changes on rapid palatal expansion. *Am J Orthod Dentofac Orthop* 1990;97:194-9
6. Germane N, Lindauer SJ, Rubenstein LK et al. Increase in arch perimeter due to orthodontic expansion. *Am J Orthod Dentofac Orthop* 1991;100:421-7
7. Johner AM, Pandis N, Ducic , Kiliaridis S. Quantitative comparison of 3 enamel-stripping devices in vitro: How precisely can we strip teeth? *Am J Orthod Dentofac Orthop* 2013;143:s168-72
8. Ferro F, Funicello G, Perillo L, Chiodini P. Mandibular lip bumper treatment and second molar eruption disturbances. *Am J Orthod Dentofac Orthop* 2011;139:622-7
9. Rubin RL, Bacetti T, McNamara Jr JA. Mandibular second molar eruption difficulties related to the maintenance of arch perimeter in the mixed dentition. *Am J Orthod Dentofac Orthop* 2012;141:146-52
10. Hudson AL. A study of the effects of mesiodistal reduction of mandibular anterior teeth. *Am J Orthod* 1956;42:615-24
11. Stroud JL, English J, Buschang PH. Enamel thickness of the posterior dentition: its implications for nonextraction treatment. *Angle Orthod*. 1998;68:141-6
12. Jung MH. A comparison of second premolar extraction and mini-implant total arch distalization with interproximal stripping. *Angle Orthod*. 2013;83:680-85