

유치의 치수치료 : 치료법 선택의 근거

원광대학교 치과대학 소아치과학교실, 원광대학교 치의학연구소
라지영

ABSTRACT

Considerations for Pulp therapy in primary teeth

Department of Pediatric Dentistry, School of Dentistry, Wonkwang University
Ji-young Ra, DDS, Ph.D

According to the results of the questionnaire survey and the HIRA data released in KAPD conference in 2019, the pulpotomy in primary teeth is gradually decreasing while the one-visit pulpectomy is rapidly increasing. However, these changes seem to be for a more definite prognosis rather than based on academic grounds, and a more accurate diagnosis and conservative approach are needed. In addition, many studies have suggested that MTA pulpotomy was superior to any other materials and which are currently preferred as medicaments for pulpotomy. In the long term period, MTA pulpotomy is expected to be cost effective option.

Key words : pulpotomy, pulpectomy, primary teeth

Corresponding Author

라지영

전북 익산시 신용동 원광대학교 치과대학 소아치과학교실

E-mail: pedojoy@wku.ac.kr

I. 서론

치수 치료의 주 목적은 치아 및 지지 조직의 건강과 완전성(integrity)을 유지하는데 있다. 우식, 외상성 손상 혹은 다른 원인에 의해 손상받은 치아의 치수 생활력을 유지하는 것이 치료 목표이다. 기본적으로 치수의 상태가 가역성치수, 비가역성 치수 혹은 괴사치수인지에 따라 어떠한 종류의 치수치료를 할 것인지 결정하게 된다. 그러나 치수의 상태 외에도 여러 고려해야 할 사항들이 있다.

2019년 대한소아치과학회 춘계학술대회에서는 소아치과학회원들을 대상으로 치수치료에 대한 설문조사를 시행하고 그 결과를 연세대학교 송제선 교수가 발표하였다. 응답한 인원은 147명이었으며 대학병원에 근무하는 44명(30%)과 개원의 103명(70%)이었다. 이 설문조사 문항 중 유치치수치료와 관련된 내용과 더불어 심평원의 데이터를 함께

분석하여 현재 행해지고 있는 유치치수치료의 현황 및 고려해야 할 사항들에 대해 살펴보고자 한다.

II. 유치치수치료의 현황

설문1. 유치의 치수치료시 치근관 치수 염증이 없어도 치수절제술(pulpectomy)을 시행하나요?

이 질문에 전체 응답자의 68%가 치수절제술을 선호한다고 하였고 특히 개원의의 경우엔 80%로 그 비율이 더 높게 나타났으며 심평원의 자료에서도 환자수와 진료금액 모두에서 치수절단술 및 2회이상으로 이루어지는 치수절제술은 점차 감소하는 추세이나 당일발수근충은 급격히 증가하는 양상을 보였다. 이러한 양상은 5~9세 보다 5세 미만 환아들에서 더 두드러지게 나타났다(그림 1, 2).

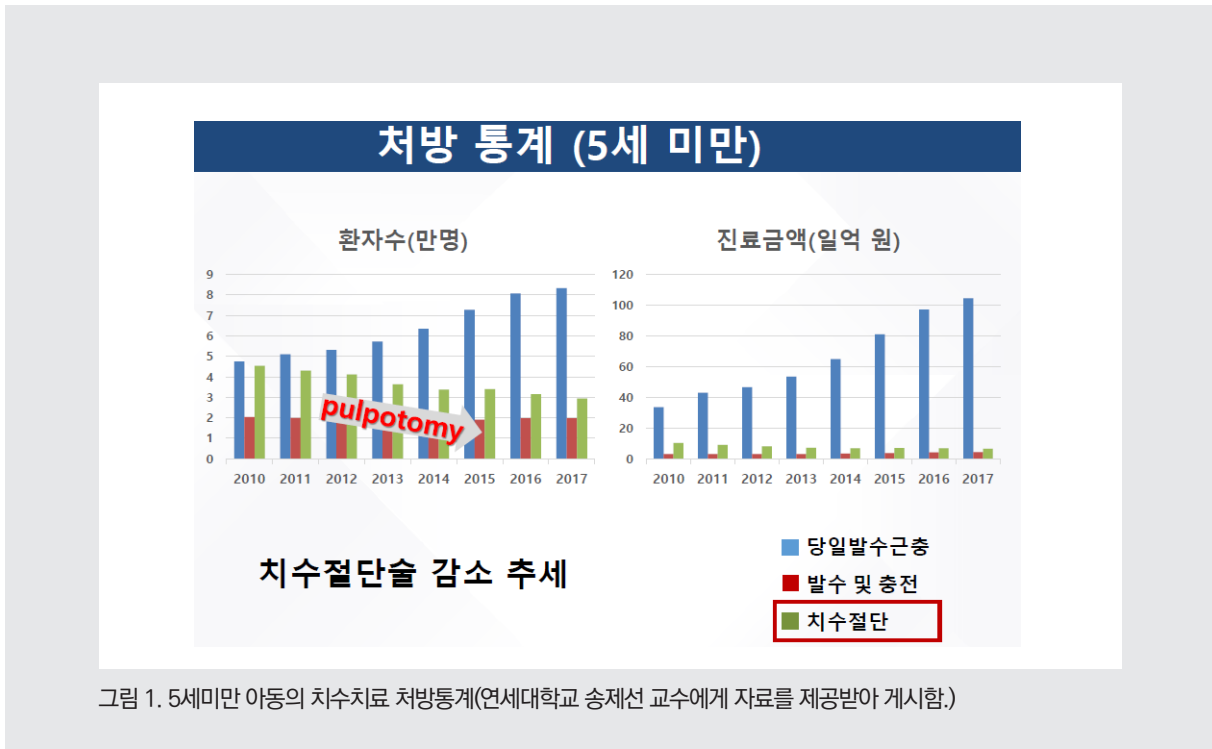


그림 1. 5세미만 아동의 치수치료 처방통계(연세대학교 송제선 교수에게 자료를 제공받아 게시함.)

설문2. 유치 치수절단술(pulpotomy)을 시행하지 않는다면 그 이유는?

유치에서 치수절단술을 시행하지 않는다면 그 이유에 대해서는 예후가 불량한 경우를 많이 경험해서라고 응답한 비율이 68.3%로 가장 높았고 두 번째로는 확실한 감염조직의 제거를 위해서라고 37.6%가 응답하였다. 그 외에 지혈 확인등 술식의 불편함, 치수절단술의 저수가, 예견할 수 없는 치경부 내흡수 가능성등을 꼽았다.

설문3. 유치 치수절단술(pulpotomy)에 주로 사용되는 재료는?

유치 치수절단술에 주로 사용하는 재료는 전체 응답자 가운데 MTA(44.4%)라고 응답한 비율이 가장 높았고 Formocresol(37.4%), Ferric sulfate(23.2%),

Calcium hydroxide(4%), Theracal(1%) 순으로 나타났다. 그러나 임상경력을 10년 이상이라고 응답한 경우에는 Formocresol(40.2%), MTA(31.3%), Ferric sulfate(23.9%)순으로 나타나 약간 다른 양상을 보였다.

설문4. MTA를 사용하는 경우 환자 부담금은?

MTA를 사용하는 경우 환자가 지불하는 비용은 받지 않는 경우부터 5만원 이상까지 다양하게 나타났다(그림 3).

Ⅲ . 치료법 선택의 기준과 고려사항

유치의 치수치료는 여러 임상적, 방사선적 검사등을 통해 치수 상태를 진단하고 치수가 정상이거나 가역적인 상태로 판단되며 치수염이 치관부에

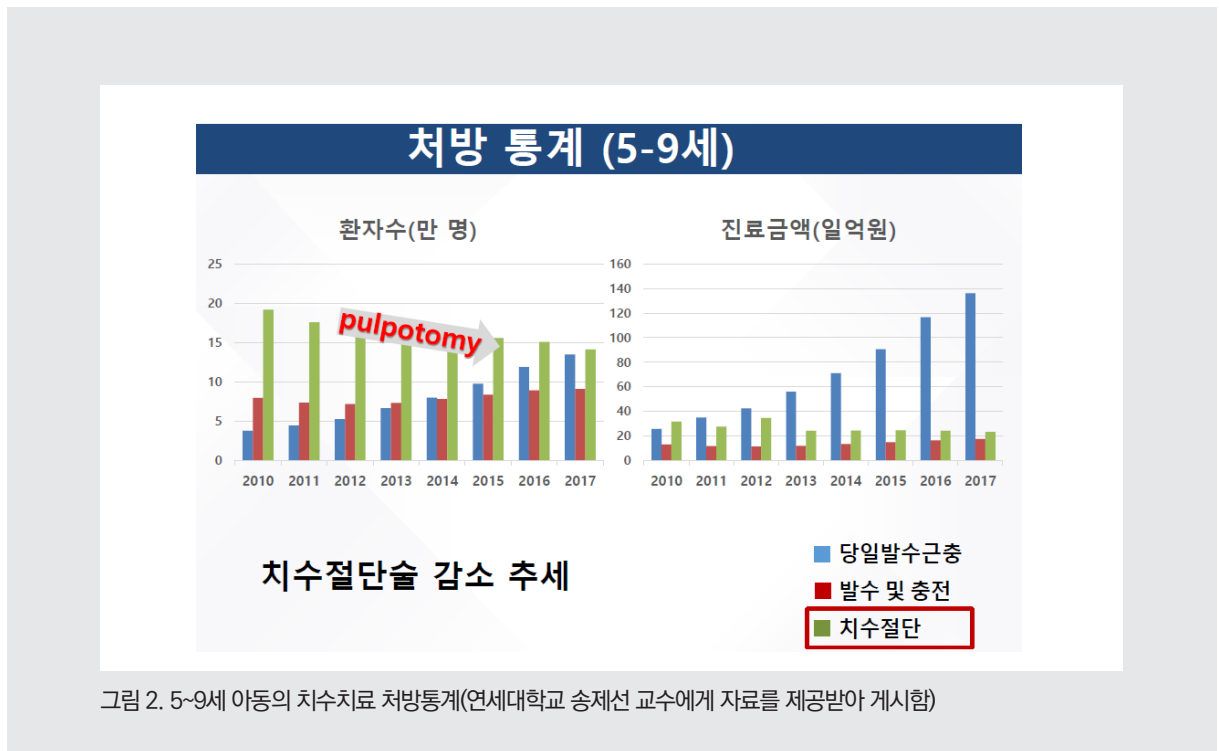


그림 2. 5~9세 아동의 치수치료 처방통계(연세대학교 송제선 교수에게 자료를 제공받아 게시함)

임상가를 위한 특집 1

국한되었을 경우 간접 혹은 직접치수복조, 치수절단술 등의 생활치수치료를 시행하게 된다. 반면 치수가 비가역적인 상태이거나 괴사치수라면 치수절제술 혹은 발치등의 실패치수에 해당하는 치료를 하게 된다. 그러나 임상에서 이러한 학술적인 근거에 의해서만 치료방법을 선택하게 되지는 않는다.

앞서 살펴본 설문조사와 심평원 자료에 의하면 치수절단술은 점차 감소하고 있고 치수절제술 특히 당일발수근충이 급격히 증가하고 있다. 질문의 내용에도 나타난 것처럼 치근관에 염증이 없더라도 치수절제술을 선호한다는 것이다. 치수절단술은 치관부에 국한된 치수염을 가진 치아에서 오랫동안 사용되어온 술식으로 치수절제술에 비해 간단하며 빠르고 쉽게 행할 수 있어 복잡한 근관계를 가진 유치의 치수치료에 적합하다. 그러나 치수절단술의 성공률은 사용되는 약제에 따라 조금씩 다르긴 하나 전통적으로 많이 사용되어온 formocresol, ferric sulfate

등의 약제를 사용한 경우 6~12개월 정도의 초기에는 90%이상으로 높게 나타나지만 3년 혹은 그 이상의 장기적 예후를 보면 70% 혹은 그 이하로 점차 성공률이 낮아지게 된다^{1~3)}. 치료후 2,3년 지났는데 성공률이 70%이하라면 그러한 치료법을 선택하기를 주저하게 할 것이며 이것은 설문 조사 결과에서 5 세미만 환아에서 더 많이 치수절제술을 선택한 이유가 될 것이다.

치수절단술이 실패하는 원인으로는 술식 자체가 갖는 한계에 따른 것일 수도 있고 진단하는 단계에서 잘못된 판단을 내린 것일 수도 있다. 실제로 치수의 정확한 상태를 진단하는 것은 매우 어렵다. Domenico R 등은 18~75세 사이의 79명의 환자로부터 발치된 95 개의 영구치를 대상으로 발치전 임상적 진단과 발치후의 조직학적 진단과의 연관성을 조사하였다⁴⁾. 임상적으로 정상치수, 가역성치수염, 비가역성치수염으로 진단을 내리고 그후 발치하여 조직학적 소견과

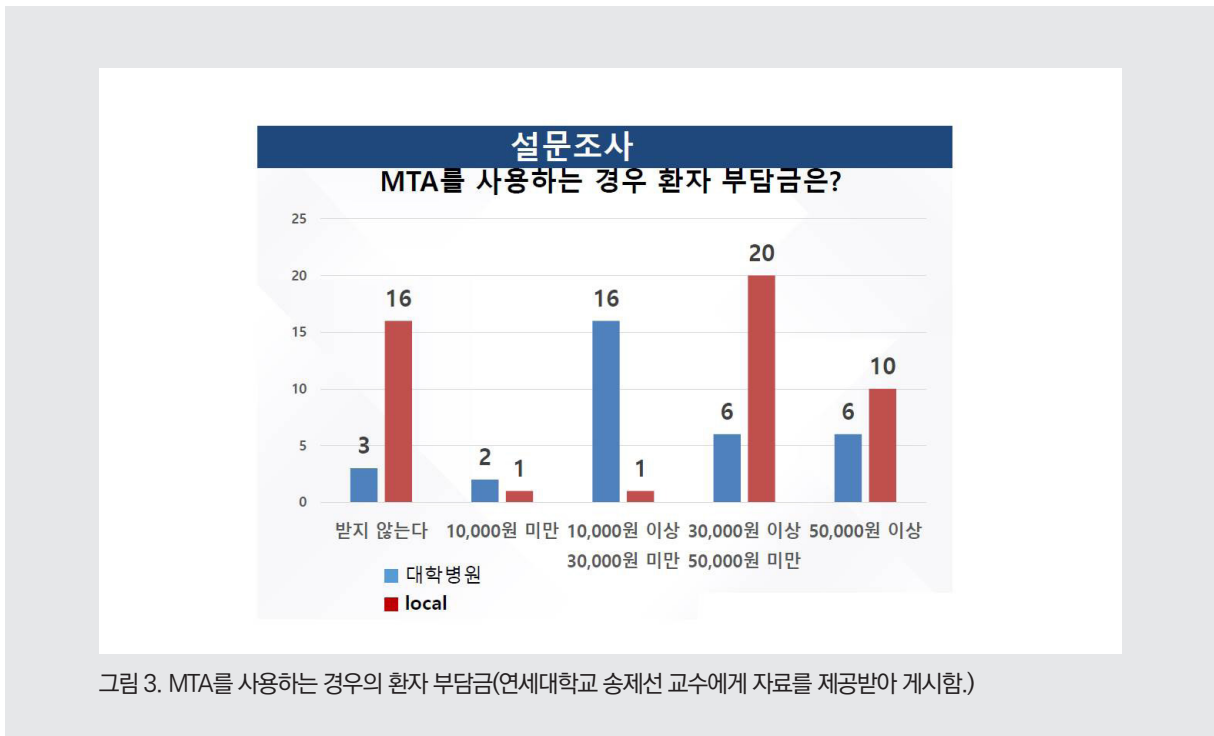


그림 3. MTA를 사용하는 경우의 환자 부담금(연세대학교 송제선 교수에게 자료를 제공받아 게시함)

일치하는지 본것인데 정상/가역성치수염으로 진단된 59개 치아중 57개(96.6%)에서 조직소견이 일치하여 비교적 정확한 결과를 보인 반면 비가역성치수염으로 진단한 32개 치아중에서는 27개(84.4%)에서만 일치하는 결과를 보였고 일치하지 않은 5개치아는 실제로는 가역성 치수염의 조직학적 소견을 보였다.

이처럼 성인의 영구치에서도 정확한 치수상태의 진단은 쉽지 않은데 유치의 경우는 더 많은 어려움이 있다. 어린이는 임상적 검사에 협조적이지 않거나 신뢰할 만한 정보를 주지 못할 가능성이 높으며 영구치에서 행해지는 다양한 생활력 검사도 유치에서는 가치가 없거나 제한적이다. 방사선검사도 유구치 치근사이에 위치한 영구치 치배나 생리적인 흡수상태에 있는 치근이 정확한 진단을 어렵게 하기도 한다. 이러한 진단의 어려움으로 인해 근관의 염증을 간과하게 되고 이는 치료 실패로 이어질 것이다. 실제로 설문조사에서도 치수절제술을 선호하는 이유로 치수절단술의 예후가 불량한 경우를 많이 경험해서라는 응답이 가장 높게 나타났다. 그러나 치근관에 염증이 없는 경우에도 예후를 좀 더 확실하게 하기 위해서 혹은 술식의 편의성 때문에

치수절제술을 더 선호하는 것에 대해서는 생각해 볼 필요가 있다. 유치의 근관은 근관치료가 매우 힘들거나 또는 불가능한 형태를 가지고 있는 경우가 많다. 또한 영구치와 달리 치근이 얇으며 심하게 구부러져 있어 치근첨까지 기구의 접근이 어려운 경우가 대부분이다. 유치의 치근부 치수는 수복 상아질이 계속 침착되어 근관의 수, 크기 등이 변화하며, 측방분지, 근단 분지, 근관의 부분적 유합 등의 변화도 관찰된다. 따라서 유치의 치수절제술은 기계적 확장과 제거 및 충전이 매우 어렵고 치료 받은 치아가 정상적인 탈락 시기보다 조기에 탈락하는 경우도 많기 때문이다.

치수절단술을 시행한 후에는 치근부 치수에 증상이 없어야하고 민감성, 통증, 부종 등을 보여선 안된다. 또한 술후에 병적 치근외흡수를 보이면 안된다. 내흡수의 경우에는 논란의 여지가 있는데 Joe H. Camp는 유치에서의 내흡수는 항상 광범위한 염증과 관련이 있고 유구치의 치근은 매우 얇기 때문에 만약 내흡수가 방사선적으로 관찰된다면 일반적으로 천공이 존재하므로 해당치아는 반드시 발거해야 한다고 하였다⁵⁾(그림 4).

반면 AAPD guideline에서는 내흡수는 자기-제한적

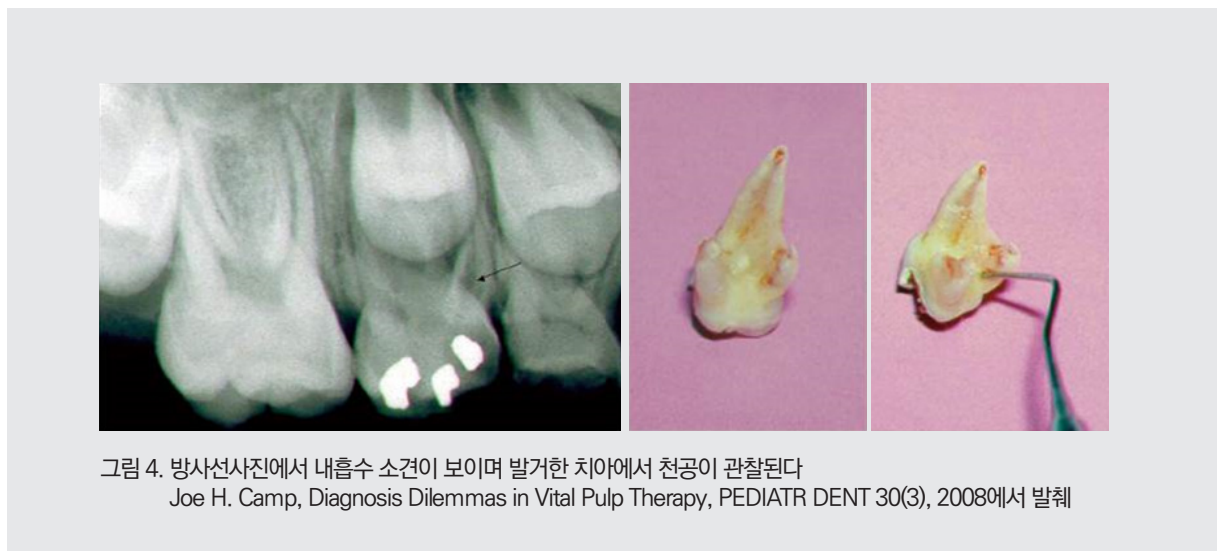

그림 4. 방사선사진에서 내흡수 소견이 보이며 발거한 치아에서 천공이 관찰된다
Joe H. Camp, Diagnosis Dilemmas in Vital Pulp Therapy, PEDIATR DENT 30(3), 2008에서 발췌

임상가를 위한 특집 1

(self-limiting)이며 진행되지 않고 안정인 경우 받아들일수 있다고 하였다. 임상가는 내흡수를 관찰하여 만약 천공이 지지골을 상실하게 하거나 감염과 염증의 임상적 징후가 있다면 해당치아를 발거해야 한다. 다음은 자기-제한적이며 안정적인 내흡수의 예이다⁶⁾(그림 5).

치수절단술이 감소하는 추세이기는 하나 여전히 행해지고 있다. 그러나 사용되는 약제의 종류는 임상경력 10년 이상과 10년 미만에서 다르게 나타나 근래의 변화를 보여주고 있다. 임상경력이 10년

이상인 경우에는 formocresol을 가장 많이 선택하였으나 임상경력 10년 미만에서는 MTA를 가장 많이 선택하였으며 전체적으로는 MTA가 가장 선호되는 재료였다. MTA는 1993년 Torabinejad가 처음 소개한 이래로 생체친화성, 경조직 형성능력, 탁월한 밀폐력등의 우수한 성질을 보여 유치의 치수절단술에도 적용되어 왔고 현재까지 다른 재료들에 비해 더 나은 결과를 보여주고 있다⁷⁾. 조직에 대한 반응이나 임상적 성공률, 예후 등을 고려하면 유치의 치수절단술에서 가장 먼저 선택되어질 재료는

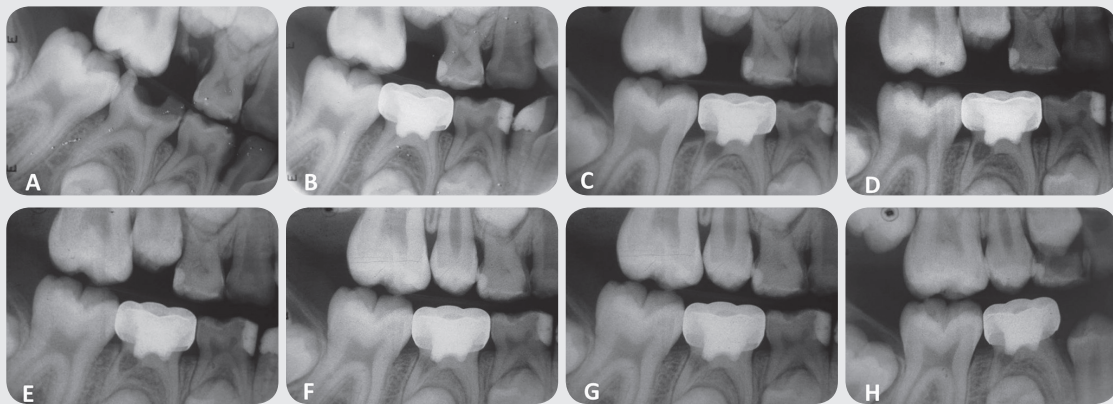


그림 5. 치수절단술 후 자기제한적, 안정적이며 치유가능한 내흡수의 예

- A: A bitewing radiograph before the pulpotomy of a primary mandibular second molar.
- B: After the performance of a mineral trioxide aggregate pulpotomy.
- C: A 3-month follow-up radiograph of the tooth with internal resorption in the distal root.
- D: A 9-month follow-up radiograph of the tooth. Notice there were no extensions or additional radiographic failure signs in the resorption area.
- E: A 12-month follow-up radiograph of the tooth. Notice the hard tissue trabeculation in the resorption area.
- F: An 18-month follow-up radiograph of the tooth.
- G: A 24-month follow-up radiograph of the tooth.
- H: A 32-month follow-up radiograph of the tooth

Journal of Pediatric Dentistry / Jan-Apr 2016 / Vol 4 | Issue 1에서 발췌

MTA가 될 것이다. 그러나 여전히 후속 영구치의 법랑질 손상, 낭종 형성, 변위와 돌연변이를 유발한다는 보고가 있고 강한 조직고정효과와 독성을 보이는 formocresol 역시도 많이 사용되고 있다. MTA를 선택하지 않는 주된 이유는 높은 비용 때문이다⁸⁾. 재료 자체가 비싸기도 하고 또다른 비용을 높이는 요인으로서는 한 개의 포장단위를 한명의 환자에게만 적용하라는 권고 때문이기도 하다. 그러나 이러한 요인은 다양한 제조사에서 여러 제품들이 출시되고 있어 낮아질 가능성이 있다. 그보다 더 큰 요인은 유치 치수절단술에서 MTA의 사용이 급여항목이 아니라는 점일 것이다. 설문 4에 MTA를 사용하는 경우 환자의 부담금을 묻는 질문에 비용을 받지 않는 경우부터 5만원이상까지 다양하게 나타났다. 치수절단술이라는 급여가 적용되는 시술에 따로 급여가 적용되지 않는 재료를 사용하는 것이 이 재료의 선택을 꺼리게 만들 수 있다. 비록 MTA를 이용한 치수절단술의 초기 비용이 높을 수 있으나 MTA의 높은 성공률로 인해 재치료 및 발치를 피할 수 있다면 장기적으로 봤을 때

비용 대비 효과가 높은 치료가 될 수 있으므로 공중 보건 정책의 측면에서도 급여 적용이 필요하며 적절해 보인다.

IV. 결론

2019년 대한소아치과학회 춘계학술대회에서 발표된 설문조사 결과와 심평원 자료에 의하면 유치에서의 치수절단술은 점차 감소하는 반면 당일발수근충은 급격히 증가하고 있다. 그러나 이러한 변화는 학술적 근거에 기반하기보다는 보다 확실한 예후를 위한 것으로 보이며 보다 정확한 진단을 위한 노력 및 보존적 접근이 필요해 보인다. 또한 많은 연구들에서 유치의 치수절단술에 가장 적절한 재료로 언급되고 있으며 현재 가장 선호되는 것으로 나타난 MTA에 대한 급여화로 발전하는 신기술에 대한 제도적 뒷받침이 이루어져야 할 것으로 보인다.

참 고 문 헌

1. Vij R, Coll JA, Shelton P, Farooq NS. Caires control and other variables associated with success of primary molar vital pulp therapy. *Pediatr Dent* 2004;26:214-220.
2. Rolling I, Thylstrup A. A 3-year clinical follow-up study of pulpotted primary molars treated with formocresol technique. *Scand J Dent Res* 1975;83:47-53.
3. Casas MJ, Kenny DJ, Johnston DH, Judd PL. Long-term outcomes of primary molar ferric sulfate pulpotomy and root canal therapy. *Pediatr Dent* 2004;26:44–8.
4. Domenico R, Simona L, Jose FS. Correlation between clinical and histologic pulp diagnoses. *JOE*. 2014 40(12):1932-1939.
5. Joe HC, Diagnosis dilemmas in vital pulp therapy. *Pediatr Dent* 2008;30(3):197-205.
6. Merve A et al: Management of internal resorption observed after a mineral trioxide aggregate pulpotomy in a primary molar tooth: A case report with a 36-month follow-up. *J of Pediat Dent* 4(1):14-17, 2016
7. Coll JA, Seale NS, Vargas K, Marghalani AA, Al Shamali S, Graham L. Primary Tooth Vital Pulp Therapy: A Systematic Review and Meta-analysis. *Pediatr Dent*. 2017 Jan 15;39(1):16-123.
8. Smail-Faugeron V, Courson F, Durieux P, Mülle-Bolla M, Glenny A-M, Fron Chabouis H. Pulp treatment for extensive decay in primary teeth. *Cochrane Database Syst Rew* 2014;(8):CD003220.