

# 임플란트의 위치와 방향이 좋지 않은 증례의 보철 치료

경희대학교 치과병원 치과보철과  
노관태

## ABSTRACT

### Prosthodontic treatment for cases with poor implant position and orientation

Department of Prosthodontics School of Dentistry, Kyung Hee University

Kwantae Noh, DMD, MSD, PhD

If the implant is planted in the wrong position or direction, it is disadvantageous for stress distribution, and it is easy to cause complications such as screw loosening, abutment fracture, and implant fracture. If the position or orientation of the implant is not good, efforts should be made to minimize the problem through proper implant prosthetic treatment.

In this article, the prosthetic method for facilitating future maintenance in cases with poor implant placement or orientation will be presented

Keywords : retrievability, implant position & orientation, angled screw, multiunit abutment

---

Corresponding Author  
Kwantae Noh, DMD, MSD, PhD  
Department of Prosthodontics, School of Dentistry, Kyung Hee University  
E-mail : nhokt@naver.com

---

## I. 서론

임플란트가 구강내에서 장기적으로 잘 기능하기 위해서는 임플란트 식립전에 적절한 보철치료계획을 수립하고 적절한 위치에 적절한 임플란트를 식립하는 것이 매우 중요하다. 임플란트가 잘못된 위치나 방향으로 심기면 응력분산에 불리하여 나사풀림, 지대주 파절, 임플란트 파절등의 합병증이 발생하기 쉽고, 비심미적인 보철물이 제작될 수 밖에 없다. 임플란트가 올바른 위치에 식립되고 유지관리가 쉬운 보철물이 제작되면 좋겠지만 임상에서는 위치가 좋지 않게 임플란트가 식립될 수 밖에 없는 경우가 생기기도 하며 이때는 적절한 임플란트 보철치료를 통해 문제점을 최소화 하기 위한 노력이 필요하다.

여기서는 임플란트 식립 위치나 방향이 좋지 않은 증례에 있어서 추후 유지관리를 용이하게 하기 위한 보철 방법에 관해 기술하고자 한다.

## II. 증례보고

### 1. 임플란트 식립 방향이 좋지 않은 증례

임플란트의 식립 방향이 좋은 않은 경우는 임플란트에 유해한 힘이 가해지고, 여러 기계적 합병증이 발생할 수 있으며, 임플란트 보철의 장기적인 유지관리를 위해서는 보철물의 retrievability가 중요하며 이를 고려하여 보철물을 제작해야 한다. 일반적으로 internal conical connection implant의 retrievability를 확보하기 위해서는 cement type 보철물의 교합면이나 설측에 hole을 형성하여 필요시 screw hole을 통해 나사를 풀고 지대주와 보철물을 제거할 수 있도록 하는 것이 일반적이다. 하지만 splint한 임플란트 보철물의 임플란트 끼리 방향이 맞지 않는 경우는 internal conical connection의

내부구조로 인해 보철물의 탈착이 어려워 지게 된다. 또한 전치부에서 임플란트 경사가 순측으로 된 경우는 screw hole 방향으로 인해 cement type 보철물을 제작하는 경우가 많고 이때 필요한 경우 보철물을 제거하지 않고는 지대주와 보철물을 임플란트에서 분리하기 어렵게 된다.

이런증례에서 angled screw를 이용하거나 multiunit angled abutment를 이용하여 retrievability가 쉽게 확보될 수 있는 임플란트 보철물을 제작할 수 있다.

#### 1) 순측경사된 전치부 임플란트의 angled screw를 이용한 문제점 해결

전치부는 잔존골의 양과 형태에 따라 순측경사되어 식립될 수 밖에 없는 경우가 있다. 이런 경우 상악 전치부의 전방경사된 임플란트의 순면에 screw hole을 형성하면 심미적으로 문제가 될 수 있다. 이때 전방경사가 심하지 않은 경우라면 angled driver를 이용하여 15도 정도 설측방향으로 screw가 접근하도록 할 수 있으며 보철물의 screw hole을 설측으로 위치시킬 수 있다(Fig. 1~2).

이렇게 함으로써 유지관리시 문제가 되어 필요한 경우 설측 hole을 통해 angled driver를 이용하여 screw를 풀고 보철물을 쉽게 제거할 수 있다.

#### 2) 심하게 순측경사된 전치부 다수 임플란트 증례

Angled driver를 이용하는 것은 15도 정도의 경사를 바꿔서 screw가 체결될 수 있도록 보철물에 hole을 형성할 수는 있으나 그 이상 경사된 경우는 일반적으로 어렵다. 이때 angled multiunit abutment를 이용하면 30도 가량 전방경사된 임플란트도 설측으로 screw hole을 형성하여 보철물을 제작할 수 있다. 하지만 이때 임플란트가 적절한 깊이를 가지고 있어야 하며 임플란트의 깊이가 얇고 치은이 얇은 경우는 순측에 multiunit abutment의 collar가 보일 수 있다. Smile line이 낮은 low smile환자의 경우는 이것은 문제가 되지 않지만 high

smile환자의 경우는 주의 깊게 치료를 진행해야 한다.

#12,#21,#23,#24 임플란트 bridge가 splinting되어 있는 환자분으로 #21의 심한 peri-implantitis로 explantation이 필요한 상황이었다(Fig. 2). 기존에는 custom 지대주가 체결되어 보철물은 영구접착된상태로 explantation을 위해 보철물의 제거가 필요한 상황이었으며, explantation후 기존의 임플란트를 이용하여 bridge치료를 계획하였다. 기존의 임플란트는 심하게 순측으로 경사되어 있어 설측으로 screw hole을 형성하기 어려워 retrievability의 확보를 위해 30도의

angled multiunit abutment를 체결하고 상부 임시보철물의 screw hole이 설측으로 위치되도록 제작하였다. (fig 3,4) 이런 방법을 통해 방향이 좋지 않은 전치부 다수 임플란트의 유지관리가 용이한 보철물 제작이 가능하여 고려해볼 수 있는 방법이다.

## 2. 임플란트의 위치가 좋지 않고 공간이 충분하지 않은 증례

하악 재건수술 증례나 해부학적인 제한 조건이 있는 환자분은 임플란트를 적절한 위치에 식립하기 어려운 경우가 많다. 수술시 병소의 제거와 안모의 개선이 목표

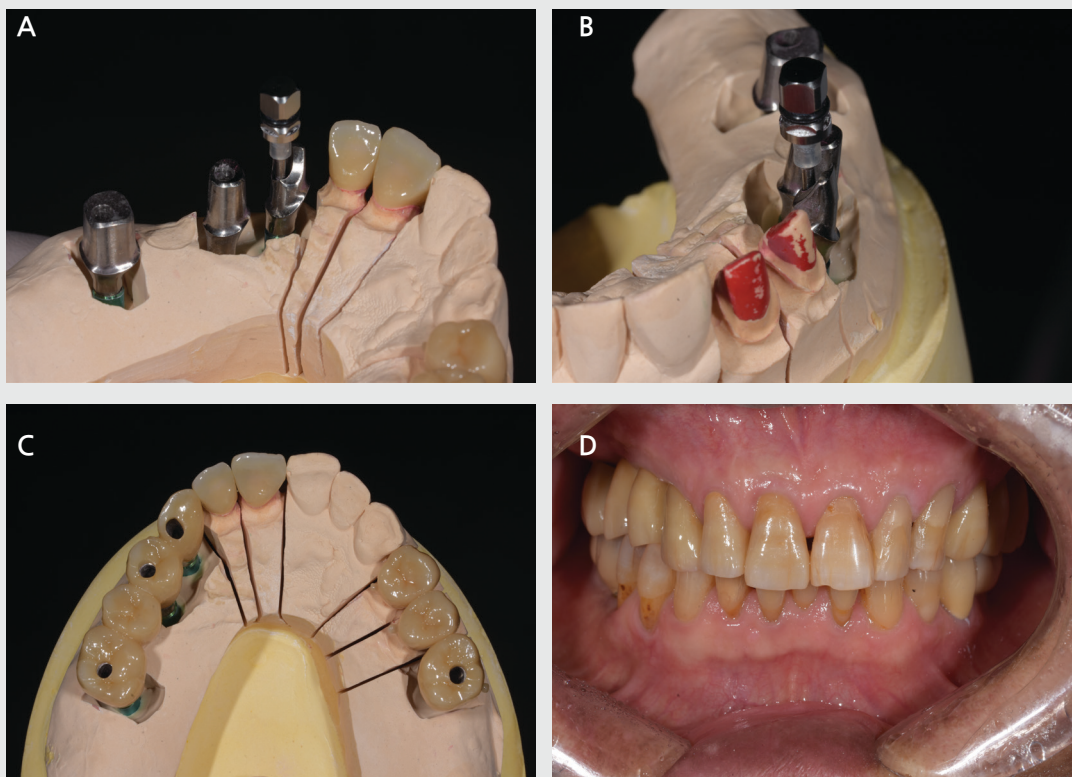


Fig. 1. A,B,C,B: #13부위의 임플란트가 절단부보다 순측경사되어 일반적인 screw hole의 방향은 순측에 형성되는 상황이지만 angled screw를 사용하여 screw를 설측에서 체결할수 있도록 보철물을 디자인 할 수 있다.

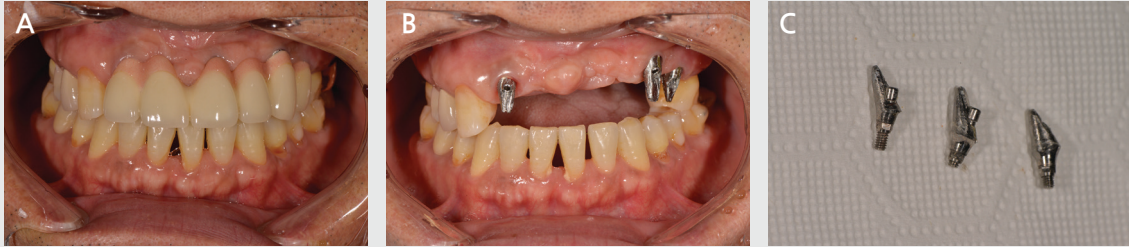

Fig. 2. A,B,C : A: #12,#21,#23,#24의 implant bridge가 장착되어 있으며 #21의 explantation이 필요한 환자. B: 기존의 보철물을 제거하고 ex-plantation을 시행하고 난 모습. C: 기존의 custom abutment. 이런 보철방식은 탈착이 곤란하고 문제가 생길경우 보철물을 제거해야 한다.

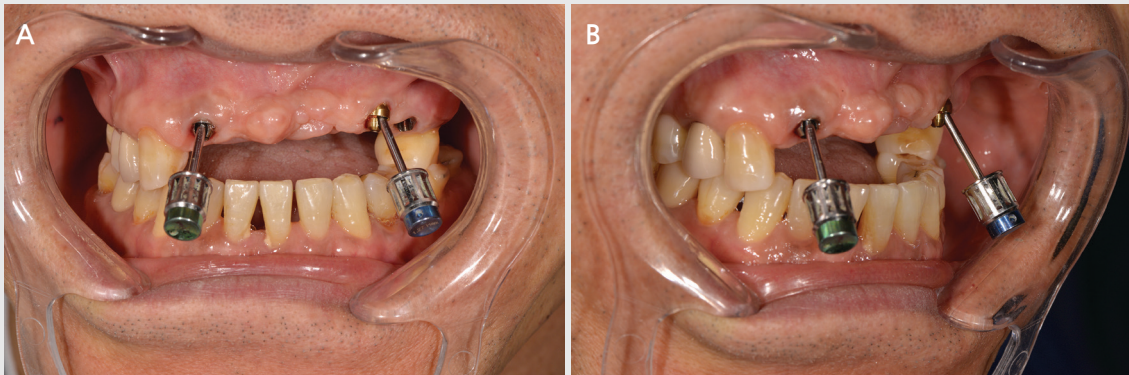


Fig. 3. A,B Angled multiunit abutment를 제거하고 난 모습. 기존 임플란트의 심한 순축경사정도를 알 수 있다.

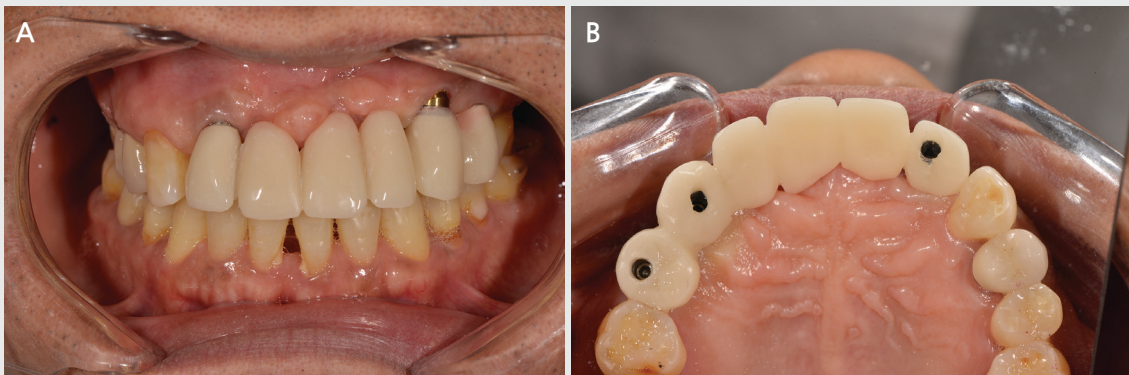


Fig. 4. A, B : Angled multiunit abutment를 제거하고 screw type 임시보철물을 제작하여 screw hole이 설측으로 위치되도록 하였다.

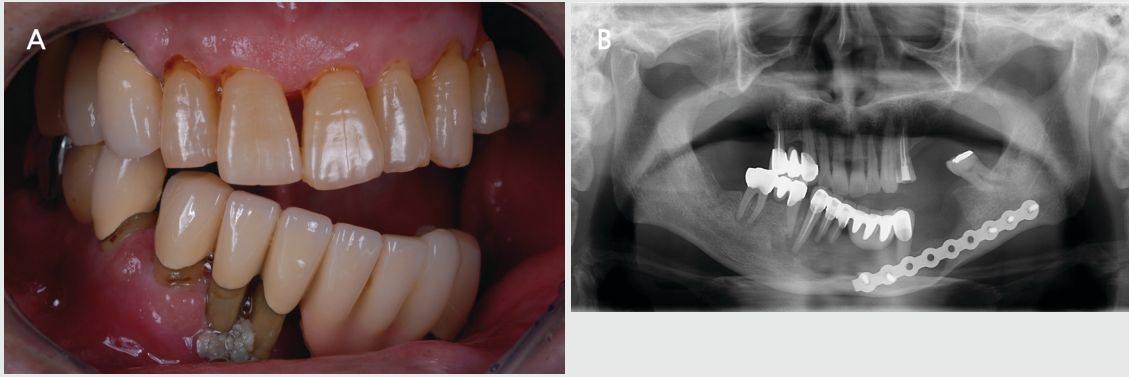


Fig. 5. A,B cancer로 하악골 수술 및 재건이 필요한 환자분

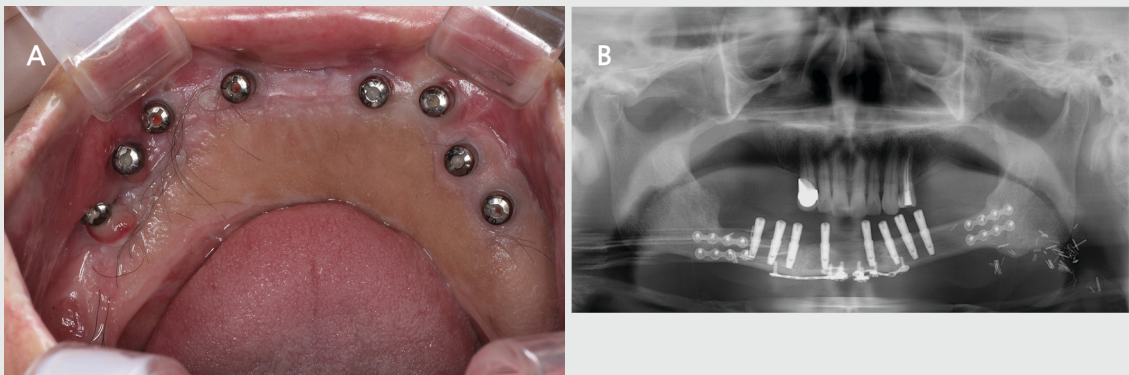


Fig. 6. A,B : 재건후 적절한 안모의 회복이 이루어졌으며 고정성 보철을 위해 잔존 하악골에 임플란트를 식립

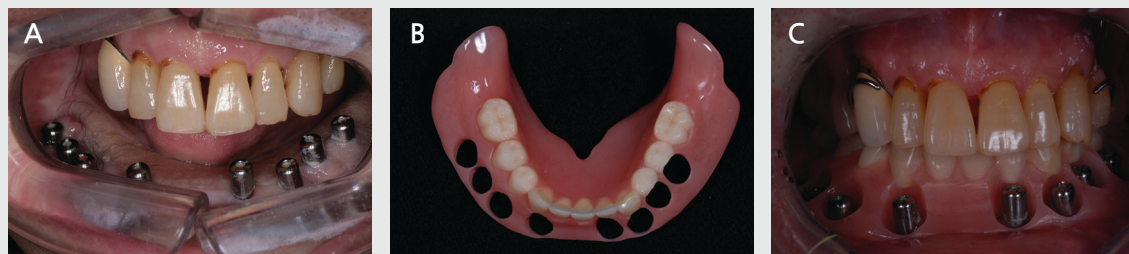

Fig. 7. A,B,C 재건부위에 임플란트를 식립하였으나 대합치와의 관계가 좋지않고 적절한 아치에서 임플란트의 위치가 많이 벗어나 있음. 또한 수직적 공간도 충분한 상황이 아니다.

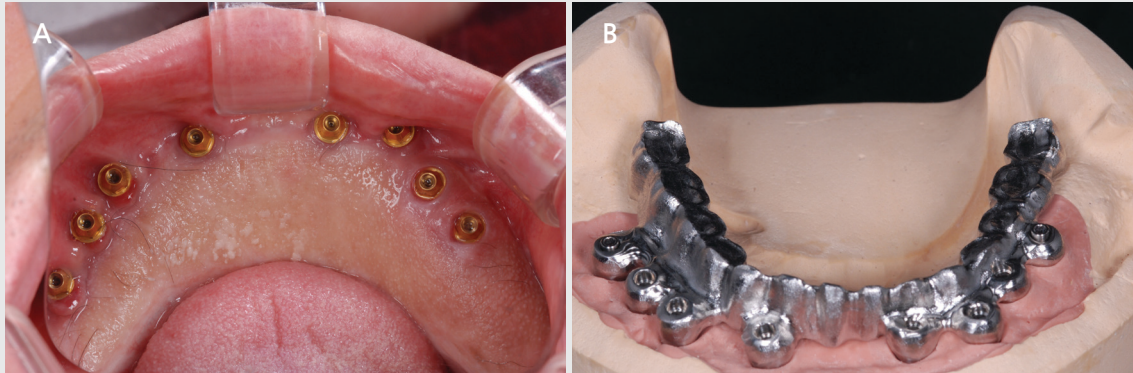


Fig. 8. A,B. Multiunit abutment (Screw abutment)를 연결하고 cobalt chrome금속을 밀링하여 one-piece framework제작후 porcelain build-up 시행하였다.

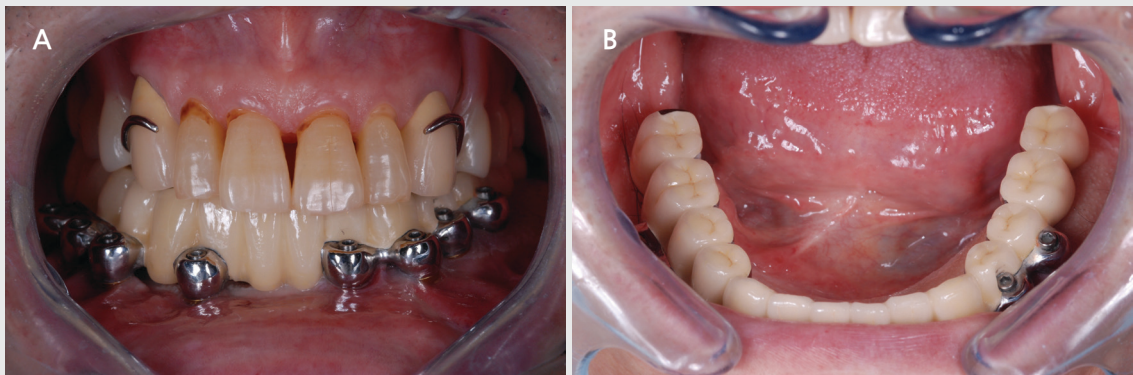


Fig. 9. A,B 최종보철물이 구강내 장착된 모습, 현재 3년 경과관찰중이며 기계적, 생물학적 합병증 없이 잘 기능하고 있다.

이며 재건한 골이 이상적인 악궁에 위치되지 못하는 경우가 많고 따라서 이런 경우 임플란트가 대합치와의 관계에서 적절하지 못하게 식립되는 경우가 있다.

이 증례는 하악골 재건후 고정성 보철을 위해 임플란트를 식립하였으나 대합치와의 관계가 좋지않고 수직적 공간이 부족한 증례이다. 이때 추후 발생할 문제까지 예상하여 retrievability가 용이한 보철물을 제작하는 것 또한 중요하다. 보여드리는 방법은 임플란트가 위치에서 벗어난 다수치 임플란트의 다른 증례에도 적용이 가능

하다고 생각한다.

이 증례는 multiunit abutment를 연결한 뒤 one-piece screw type 보철물을 계획하였다. Cement type 보철은 지대주 높이때문에 over contour가 심해질 수 있어서 고려하지 않았다. 임플란트 위치가 어긋나 있어서 section을 나누어 제작하기도 곤란한 상황이었다. 이런 경우 일반적으로 link abutment를 사용한뒤 상부구조인 monolithic zirconia 보철물을 cementation하는 것이 일반적이지만 이증례에서 link abutment를 사용

하면 주변부위 보철물 두께가 부족하기 때문에 파절이 예상되어 치료계획 옵션에서 제외하였다. CAD/CAM 기술덕분에 passive fit을 이루고 유지관리가 용이한 screw type보철을 제작할 수 있었으며 유사한 증례에서 고려해볼 만한 보철적 해결방법이라 생각한다.

### III. 결론

Cement type 보철물은 유지관리를 위한 탈착이 어려워 문제가 생길 경우 보철물을 제거해야 하는 일이 생긴다. 위치와 방향이 좋지않은 Internal conncal connection implant가 식립된 경우 angled screw, angled multiunit abutment, multiunit abutment를 적절히 사용하여 임플란트 보철물의 retrievability를 확보한 증례들을 살펴보았으며 독자분들에게 조금이나마 도움이 되기를 바란다.

### 참 고 문 헌

1. Steven j. Sadowsky. Evidence-based Implant treatment planning and clinical protocols. Wiley-Blackwell 2017.
2. Lennartz A, Dohmen A, Bishti S, Fischer H, Wolfart S. Retrievability of Implant-Supported Zirconia Restorations Cemented on Zirconia Abutments. J Prosthet Dent. 2018 Nov;120(5):740-746.
3. Proussaefs P, AlHelal A. The Combination Prosthesis: A Digitally Designed Retrievable Cement- And Screw-Retained Implant-Supported Prosthesis. J Prosthet Dent. 2018 Apr;119(4):535-539.
4. Gervais MJ, Wilson PR. A Rationale for Retrievability of Fixed, Implant-Supported Protheses: A Complication-Based Analysis. Int J Prosthodont. Jan-Feb 2007;20(1):13-24.