

투고일 : 2020. 7. 15

심사일 : 2020. 8. 14

게재확정일 : 2020. 8. 18

3

저작근 공간을 침범한 하악골내 신경섬유종

¹단국대학교 치과대학 영상치의학교실²단국대학교 대학원 치의학과³연세대학교 치과대학 영상치의학교실김은경¹, 한원정¹, 최진우¹, 김학선^{2,3}

ABSTRACT

Intraosseous neurofibroma of the mandible involving masticator space¹Department of Oral and Maxillofacial Radiology, College of Dentistry, Dankook University²Department of Dentistry, Graduate School, Dankook University³Department of Oral and Maxillofacial Radiology, College of Dentistry, Yonsei UniversityEun-Kyung Kim¹, Won-Jeong Han¹, Jin-Woo Choi¹, Hak-Sun Kim^{2,3}

Neurofibroma is a benign, heterogenous peripheral nerve sheath tumor arising from the connective tissue of peripheral nerve sheaths, especially the endoneurium. Its intraoral occurrence is uncommon and its occurrence within mandible is extremely rare. A case of solitary intraosseous neurofibroma of the mandible involving masticator space in a 8-year-old male is reported. He was referred from a private local clinic with a chief complaint of limitation in opening of the mouth. Panoramic and cone-beam computed tomographic images showed unilocular radiolucent lesion with scalloped border at the right mandibular ramus, connected posteriorly to the enlarged mandibular foramen and anteriorly to the mandibular canal. T1-weighted magnetic resonance images showed soft tissue mass of isointensity compared with muscles. Contrast-enhanced T1-weighted images showed peripheral enhancement and T2-weighted images showed the heterogeneous hyperintense mass with extension between lateral and medial pterygoid muscles. The tumor was surgically removed under general anesthesia and diagnosed to be neurofibroma at the biopsy.

Key words: Solitary neurofibroma; Magnetic resonance image; Cone-beam computed tomography; Mandible; Masticator space

Corresponding Author

Eun-Kyung Kim, DDS, MSD, PhD

Department of Oral and Maxillofacial Radiology, College of Dentistry, Dankook University

E-mail: ekkim@dankook.ac.kr

I. 서론

신경섬유종은 양성 말초신경초종(benign peripheral nerve sheath tumor; PNST)의 두 가지 군 중 하나로, 양성 말초신경초종은 신경섬유종(neurofibroma)과 신경초종(schwannoma)으로 분류된다¹⁾. 신경초종은 전적으로 schwann 세포만의 증식으로 축삭(axon)을 변위시키면서 성장하는 피막형성 종양(encapsulated tumor)인데 반해, 신경섬유종은 schwann 세포만의 증식뿐 아니라 축삭, 말초신경초의 결합조직 등과 함께 성장하여, 축삭을 포함하는 종양이다^{2,3)}. 신경섬유종은 대개 단독성으로 나타나며, 드물게 신경섬유종증과 연관되어 다발성 병소로 나타나기도 한다^{4,5)}. 임상적으로 신경섬유종은 두경부에서 호발하나, 구강 내에서 발생하는 경우는 드물다. 구강 내에서 발생 부위는 혀, 협점막, 구개, 구강저, 치은 및 입술 등으로 주로 연조직이며, 악골에서는 더욱 드물게 발생한다^{1,6)}.

전신의 근골격계에서 발생한 신경기원 종양의 감별진단을 위해 신경섬유종의 전산화단층촬영 및 자기공명영상의 특징적 소견 등을 포함한 영상학적 소견에 대해서 체계적으로 정리 보고된바 있다^{4,5,7,8)}. 그러나 악골 내에 발생한 신경섬유종은 일반 방사선영상에서의 영상학적 소견이 보고된바 있으나⁹⁻¹²⁾, 특징적인 소견을 보이는 전산화단층촬영 및 자기공명영상 소견에 대한 보고^{1,13-15)}는 드물어, 감별진단을 위해 좀 더 많은 정보가 필요하다. 특히 피막 형성이 잘 되어 수술시 신경 보존 가능성이 높은 신경초종과 달리 신경섬유종은 수술시 신경섬유와 분리가 어려워 종양과 함께 신경을 절단해야 하기 때문에, 치료계획과 환자에게 술후 신경 기능소실 가능성에 대한 고지에 도움을 주기 위해 이 질환의 술전 진단은 중요하다⁶⁾.

이에 저자들은 8세 소아 남자환자에서 저작근 공간을 침범한 하악골 내 신경섬유종을 경험하여 그의 일반방

사선영상, 콘빔전산화단층촬영(콘빔CT) 영상 및 자기공명영상의 특징적 소견을 보고하고자 한다.

II. 증례보고

8세 소아 남자환자가 입이 잘 안 벌어지는 것을 주소로 개인치과의원에서 본원에 의뢰되었다. 통증이나 신경 관련 증상, 종창은 없었으며, 개구 제한의 주소는 약 2년 전부터 시작하였다. 내원 당시 개구량은 23 mm 였다. 특히 병력이나 피부를 포함한 전신 이상은 발견되지 않았다.

파노라마방사선영상에서 우측 하악지에 #47 치배 후방에 접하여 경계가 명확한 단방성의 방사선투과상과 조개껍질 모양의 피질골성 경계가 관찰되었다(Fig. 1). 콘빔CT 영상에서 이 방사선투과성 병소는 후방으로 확장된 하악공과 연결되어 구강 내로 개통되어 있었으며, #47번 치배의 후방 음와벽의 일부가 소실되었고(Fig. 2A), 전방으로 하악관과 연결되어 있는 것을 볼 수 있었다(Fig. 2B). 또한 삼차신경의 하악 분지의 주행 경로를 따라 난원공(foramen ovale) 하방으로 희미한 연조직 석회화가 관찰되었다(Fig. 2C). 난원공의 크기는 반대편과 비교했을 때 동일 크기를 보여주었다.

자기공명영상에서 우측 하악지에 1.2(W) x 1.6(D) x 2.3(H) cm 의 크기의 조영 증강된 종괴가 관찰되었다. 협측 피질골의 약간의 팽윤과 함께, low signal의 가는 경화성 경계로 외측은 뚜렷한 경계를 보인 반면 내측으로 불분명한 경계를 보여 주었다(Fig. 3). 관상면 T1강조영상에서 근육과 유사한 신호강도의 종괴는 내측으로 확대된 하악공을 통해 하악골을 벗어나 내측 익돌근과 외측 익돌근의 사이로 길게 뻗어나가며, 접형골의 익상판까지 이어지는 모습을 보였다(Fig. 3A). 관상면 조영증강 T1강조영상에서 불균일하게 조영증강이 되었는데,

골내 병소의 외측은 균일하게 조영증강이 되고 경계가 뚜렷하였으며, 내측 중심부는 조영증강이 되지 않았고, 하악공을 빠져나간 부분도 중심부는 조영증강이 되지 않고 외측으로 조영 증강이 되어 변연부 증강(peripheral enhancement)을 관찰할 수 있었다(Fig. 3B). 관상면 T2강조영상에서 외부는 hyperintense signal, 내부와 외익돌근, 내익돌근 사이로 연장된 부위는 hypointense signal의 target sign이 관찰되었다(Fig. 3C). 축상면 T1강조영상에서 low signal의 가는 경화성 경계로 둘러싸인, 근육과 유사한 isointense signal과 조금 더 밝은 signal이 혼재된 양상이 관찰되고(Fig. 4A), 조영증강 T1강조영상에서 불균일한 조영증강이(Fig. 4B), T2강조영상에서는 다수의 hypointense foci가 hyperin-

tense한 병소 내에서 관찰되었다(Fig. 4C).

콘빔CT 영상에서 심하게 확대된 하악공, 하악관의 증대를 보인 병소가 정상 크기의 하악관과 연결되는 양상으로 나타나 하악관 내의 신경성 또는 혈관성 종양으로 의심하였고, 자기공명영상에서 혈관성 병소의 특징을 보이지 않아 저작근 공간을 침범한 하치조신경의 양성 종양으로 잠정 진단하였다. 그 후 본 병원 구강악안면외과에서 전신마취하에 절제술을 시행하였고, 수술 후 생검에 의해 HE 염색과 면역조직화학염색을 시행하여 신경섬유종의 최종 진단이 내려졌다.

수술 후 4개월 후 개구량은 30 mm 로 증가하였고, 다른 특이 임상 소견은 없었다.

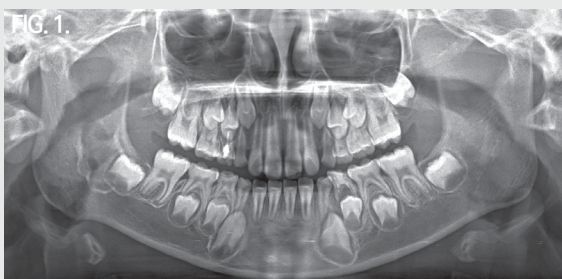

Fig. 1. Panoramic radiograph shows well-defined unilocular radiolucent lesion with scalloped corticated border at the right mandibular ramus.

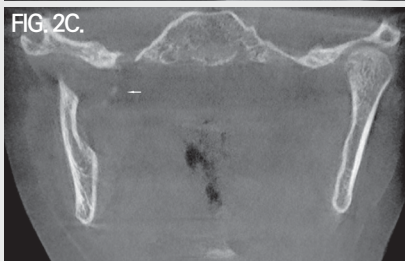
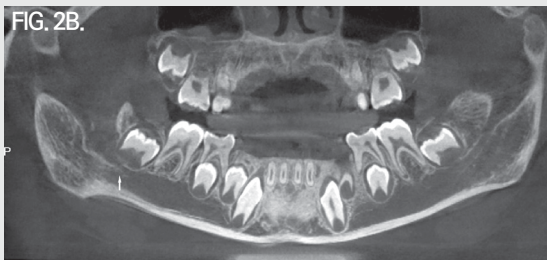
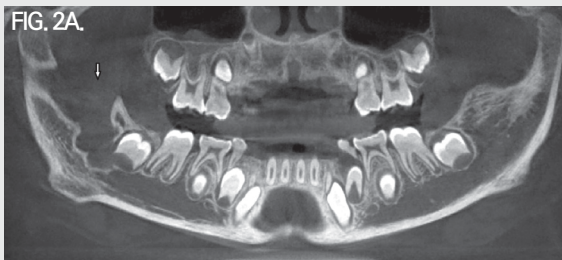
Fig. 2. A. Panoramic view of cone-beam computed tomography shows enlarged right mandibular foramen. B. This radiolucent lesion is connected to the mandibular canal. C. Soft tissue calcification is shown inferior to foramen ovale.

는 신경과 나오는 신경이 함께 나타나는 종괴로 방추형을 보이며, 신경초종과 비슷하게 병소를 둘러싸는 피막을 가진다. 그에 반해 확산형은 피하지방 내에 경계가 불분명한 병소로 나타나며, 결합조직 격막을 따라 침윤성을 보인다. 신경초종과 달리 서로 혼합되어 있어 정상 신경과 분리하는 것이 불가능하다. 국소형, 확산형 신경섬유종의 치료는 외과적 절제인데, 신경초종과 달리 정상 신경으로부터 분리가 불가능하여 종양의 완전 절제는 신경을 희생시켜야 한다^{4,5,8,16}. 이러한 치료 술식은 피부병소일때는 수용가능하나, 깊이 자리잡은 병소의 경우 신경 손상과 관련된 장애로 인해 부분적인 절제를 시행할 수도 있다. 완전 절제시 재발은 거의 일어나지 않으나, 침윤성 성장을 하는 확산형의 경우 국소적 재발이 종종 일어난다. 신경섬유종증과 무관한 단독성 병소의 악성 전이는 드물다⁴. 망상형 신경섬유종은 기본적으로 신경섬유종증의 질병특유(pathognomonic) 병소로 아주 어린 아이에서 발견되며, 피부의 신경섬유종에 앞서 나타난다⁷. 이는 긴 신경 축을 따라 구불구불한 팽윤을 보이면서 확산되며, 육안적 소견으로 “벌레 주머니(bag of worms)”모양을 보인다⁷.

신경섬유종의 자기공명영상 특징은 T1강조영상에서 낮거나 중간 신호강도를, T2강조영상에서 높은 신호강도를 보인다. 조영 증강 T1강조영상에서 균일한 조영증강이 나타나기도 하지만, 불균일한 조영 증강이 증례의 2/3에서 관찰된다⁷. T2강조영상에서 균일하게 높은 신호강도를 보이거나, 중심부가 낮은 신호강도를 보이는 특징적인 target sign이 나타나기도 한다. target sign의 변연부의 높은 신호강도는 물성분이 많은 점액성 조직과 관련 있으며, 낮은 신호강도의 중심부는 치밀한 콜라겐과 섬유 조직에 기인한다^{7,8}. 신경초종의 영상소견도 신경섬유종에서 보이는 소견과 유사하게 나타나는 경우가 종종 있어, 많은 경우에 감별이 어렵다^{7,16}. 병소의 방추형 모양이나 target sign 등이 두 병소에서 모두

나타난다. 간혹 감별에 도움이 되는 특징으로, 원래의 신경이 확인이 될 때 병소가 한쪽으로 치우쳐 있으면 신경초종, 중심에 위치되어 있으면 신경섬유종일 가능성이 높다^{5,7}. 퇴행성 변화, 낭성 변화에 의한 불균일한 양상은 신경초종에서 훨씬 많이 발견된다. 신경초종은 전산화단층영상에서 경계가 명확한 종괴로 나타나며, 조영증강 영상에서 조영증강이 이루어지지 않은 낭성 부위, 괴사성 부위가 특징적으로 관찰된다^{5,7}. 자기공명영상에서 낮은 신호강도의 띠로 관찰되는 피막은 신경초종의 70%, 신경섬유종의 30%에서 나타난다⁷.

이와 같이 일반적인 신경섬유종에 대해서는 특수 영상의 소견을 포함하여 비교적 잘 정리되어 있는 반면, 드물게 발생하는 악골의 신경섬유종에 대한 보고는 주로 일반방사선영상의 소견만 포함되어 있고, 자기공명영상의 소견을 포함하여 보고한 증례는 4증례였다^{1,13-15}. Imaizumi 등¹⁾은 악골에 발생한 양성 말초신경초종으로 신경초종 4례, 신경섬유종 2례 총 6증례를 보고하였는데, 신경섬유종 2 증례 중 하나는 신경섬유종증과 관련되어 발생한 것으로, 단독으로 발생한 신경섬유종은 38세 남자환자 1례였다. 그들이 보고한 단독성 신경섬유종 1례는 하악 견치와 제1소구치 사이의 치조골에 경계가 명확한 방사선투과상을 보였으며, 자기공명영상 소견으로 T1강조영상에서 균일한, 근육과 동일한 신호강도, T2강조영상에서 균일한, 높은 신호강도, 조영증강 T1강조영상에서 변연부 증강을 보여 주었다¹⁾. 하악관과 연속성은 없었으며, 하치조신경에서 치은부로의 분지를 따라 종양이 자라는 것으로 보인다고 추정하였다. Kami 등¹³⁾은 두경부에 발생한 신경기원 종양 5증례의 영상 소견을 보고하였다. 그 중 4증례는 신경초종, 1증례가 37세 여자환자의 측두하악관절의 전방에 발생한 신경섬유종으로, 하악골내가 아닌 연조직에 발생한 증례였다. 자기공명영상 소견으로 T1강조영상에서 균일한, 근육과 동일한 신호강도, T2강조영상에서 균일한,

높은 신호강도의 병소를 보여 주었다¹³⁾. Metwaly 등¹⁴⁾은 무증상의 70세 남자 환자의 하악 절치-견치부에 발생한 중심성 신경섬유종 1례를 보고하였다. 전산화단층영상에서 경계가 뚜렷한 방사선투과성 병소와 그 안에 산재된 방사선투과성 물질, 협측 피질골의 미약한 비박이 관찰되었다. 자기공명영상 소견으로 T1강조영상에서 균일한, 근육과 동일한 신호강도의 병소를 보여 주었다¹⁴⁾. Pujari 등¹⁵⁾은 1년 전부터 안면부에 통증과 종창, 이환측 하순의 저리는 느낌(tingling sensation)을 주소로 내원한 39세 여자환자에서 하악지에 발생한 골내 단독성의 신경섬유종 1례를 보고하였다. 파노라마영상에서 하악지에 경계가 명확한 방사선투과상이 관찰되었고, 전산화단층영상에서 협설 피질골의 팽윤과 비박이 관찰되었다. 자기공명영상 소견으로 T2강조영상에서 경계 명확한, 높은 신호강도의 병소, 이공의 약간의 확장을 보고하였다¹⁵⁾.

한편 저작근 공간(masticator space)을 이환시키는 가장 흔한 양성 종양은 신경초종이고, 그 다음이 신경섬유종이다¹⁷⁾. 이들 종양은 삼차신경의 하악 분지와 연관이 있으며, 신경초종은 난원공을 통과하는 이 신경을 따라 성장하는 저작근 공간 내에 잘 경계지어진 방추상의 종괴로 나타난다¹⁷⁾.

본 증례에서는 8세 남자환자에서 하악관 내에서 비교적 크기가 큰 신경섬유종이 발생하여, 확장된 하악공을 통해 저작근 공간 내인 내측 익돌근과 외측 익돌근 사이로 성장하는 것을 관찰할 수 있었다. 자기공명영상소견으로 T1강조영상에서는 선학들이 보고^{1,13,14)}한 것과 동일하게 근육과 동일한 신호강도의 병소가 관찰되었다. 그러나 T2강조영상에서 선학들은 균일한, 높은 신호강도의 영상 소견을 보고^{1,13,15)}한 것과 달리, 외부는 높은 신호강도, 내부는 낮은 신호강도의 target sign을 보여 주었다. target sign은 전신에 발생하는 일반적인 신경섬유종의 특징적 소견으로, 하악에 발생한 신경섬유종

인 본 증례에서 관찰되었다. 조영증강 T1강조영상에서 Imaizumi 등¹⁾이 보고한 것과 같이 외측은 조영증강이 되고 중심부는 되지 않는 변연부 증강을 보여 주었다. 또한 콘빔CT영상에서 하악골의 내측으로 삼차신경의 하악 분지의 주행 경로를 따라 난원공 하방으로 희미하고 작은 불투과성의 석회화가 관찰되었으나 단면 간격이 큰 자기공명영상에서는 석회화로 추정되는 물질이 관찰되지 않았다. Metwaly 등¹⁴⁾에 따르면 중심성 신경섬유종으로 보고된 40례 중 3례에서 병소 내에 연골이나 골과 같은 조직의 불투과성 물질이 관찰되었다고 하였다. 본 증례에서는 아쉽게도 이 석회화 부위에 대한 병리조직학적 정보를 얻을 수 없었으며, 다만 이 석회화와 환자의 주소인 개구장애와의 관련 가능성을 의심해 볼 수 있었다. 선학들이 보고한 증례^{1,13-15)}는 모두 low signal의 띠로 보이는 피막이 관찰되어 명확한 경계를 보인데 반해, 본 증례에서는 외측으로는 명확한 경계를 보이고 내측으로 저작근 공간에서는 불명확한 경계를 보여 주었다. Pilavaki 등⁷⁾은 low signal의 피막이 신경섬유종에서는 30% 정도 발견되어 피막이 발견되지 않는 경우가 더 많다고 하였는데, 자기공명영상 소견과 함께 보고된 악골에 발생한 신경섬유종^{1,14,15)}의 경우 모두 명확한 경계를 보였다.

본 증례는 신경섬유종증의 기타 다른 소견은 관찰할 수 없는 단독성 병소로, 8세의 어린아이에서 경계가 부분적으로 명확하지 않은 소견을 보여 신경섬유종의 3가지 종류 중 어린아이나 젊은 청년에서 호발하는 확산형으로 추정하였다. 신경 손상 가능성으로 완전 절제가 시행되지 않았으며, 재발의 조기 발견을 위해 주기적인 검사를 권고하였다.

• 참고 문헌 •

1. Imaizumi A, Kodama S, Sakamoto J, Sasaki Y, Otonari-Yamamoto M, Kuribayashi A, Kurabayashi T, Sano T. Imaging findings of benign peripheral nerve sheath tumor in jaw. *Oral Surg Oral Med Oral Pathol Oral Radiol* 2013;116:369-376.
2. White SC, Pharoah MJ. *Oral radiology: Principles and interpretation*. 7th ed. Elsevier; 383-386,2014.
3. Ferner RE, O'Doherty MJ. Neurofibroma and schwannoma. *Curr Opin Neurol* 2002;15:679-684.
4. Murphy MD, Smith WS, Smith SE, Kransdorf MJ, Temple HT. From the archives of the AFIP. Imaging of musculoskeletal neurogenic tumors: radiologic-pathologic correlation. *Radiographics* 1999;19:1253-1280.
5. Lin J, Martel W. Cross-sectional imaging of peripheral nerve sheath tumors: characteristic signs on CT, MR imaging, and sonography. *AJR Am J Roentgenol* 2001;176:75-82.
6. Franco T, de Freitas Filho SAJ, Muniz LB, de Faria PR, Loyola AM, Cardoso SV. Oral peripheral nerve sheath tumors: a clinicopathological and immunohistochemical study of 32 cases in a Brazilian population. *J Clin Exp Dent* 2017;9:e1459-1465.
7. Pilavaki M, Chourmouzi D, Kiziridou A, Skordalaki A, Zarampoukas T, Drevelengas A. Imaging of peripheral nerve sheath tumors with pathologic correlation.: pictorial review. *Eur J Radiol* 2004;52:229-239.
8. Banks KP. The target sign: extremity. *Radiology* 2005;234:899-900.
9. Ellis GL, Abrams AM, Melrose RJ. Intraosseous benign neural sheath neoplasms of the jaws. Report of seven new cases and review of the literature. *Oral Surg Oral Med Oral Pathol Oral Radiol* 1977;44:731-743.
10. Polak M, Polak G, Brocheriou C, Vigneul J. Solitary neurofibroma of the mandible: case report and review of the literature. *J Oral Maxillofac Surg* 1989;47:65-68.
11. Sumitomo S, Ohno K, Mizutani G, Takahisa O, Yamada K, Takai Y. Solitary neurofibroma of the mandible. *Asian J Oral Maxillofac Surg* 2006;18:142-145.
12. Gujjar PK, Hallur JM, Patil ST, Dakshinamurthy SM, Chande M, Pereira T, Zingade J. The solitary variant of mandibular intraosseous neurofibroma: report of a rare entity. *Case Rep Dent* 2015;2015:520261.
13. Kami Y, Chikui T, Okamura K, Kubota Y, Oobu K, Yabuuchi H, Nakayama E, Hashimoto K, Yoshiura K. Imaging findings of neurogenic tumors in the head and neck region. *Dentomaxillofac Radiol* 2012;41:18-23.
14. Metwaly H, Cheng J, Maruyama S, Yamazaki M, Essa A, Abe T, Babkair H, Hoshina H, Takagi R, Hayashi T, Saku T. Central neurofibroma of the mandible: report of a case and review of the literature. *J Oral Maxillofac Surg Med Pathol* 2013;25:294-298.
15. Pujari VB, Thakkannavar S, Hormuzdi D. Intraosseous solitary neurofibroma in ramus of mandible: a unique clinical case report. *Asian J Dent Sci* 2019;2:1-6.
16. Jee WH, Oh SN, McCauley T, Ryu KN, Suh JS, Lee JH, Park JM, Chun KA, Sung MS, Kim K, Lee YS, Kang YK, Ok IY, Kim JM. Extraaxial neurofibromas versus neurilemmomas: discrimination with MRI. *AJR Am J Roentgenol* 2004;183:629-633.
17. Abdel Razek AA. Computed tomography and magnetic resonance imaging of lesions at masticator space. *Jpn J Radiol* 2014;32:123-137.