

2

소아 알레르기 비염으로 인한 구호흡이 악안면 성장에 미치는 영향과 이에 대한 치과적 고려사항

단국대학교 치과대학 소아치과학교실

옹승환, 유승훈

ABSTRACT

The effects of nasal breathing due to pediatric allergic rhinitis on dentofacial growth and its dental considerations

Department of Pediatric Dentistry, College of Dentistry, Dankook university

Seung-Hwan Ong, Seung-Hoon Yoo

Allergic rhinitis is a specific IgE mediated inflammatory disease of the nasal mucosa, characterized by symptoms such as rhinorrhea, nasal congestion, nasal obstruction, nasal and eye itching, and sneezing. The prevalence of allergic rhinitis varies according to country, age, and surveying methods, but it seems to increase worldwide, also in Korea. Prolonged mouth breathing caused by allergic rhinitis can produce muscular and postural alterations, causing alterations on the morphology, position, growth direction of the jaws, and malocclusion. Also, mouth breathing leads to dryness of the mouth, causing various oral diseases; gingivitis, halitosis, inflammation of tonsil, increased risk of dental caries and dental erosion. In dental clinic, using rapid maxillary expansion to persistent allergic rhinitis patients with narrow maxilla can enlarge maxillary dental arch and nasal cavity anatomy, improving nasal breathing and reducing nasal cavity resistance. However, it is desirable to use along with otolaryngologic treatment. Dentists should be aware of the characteristics of allergic rhinitis and its effects on patients, and consider when planning dental treatment.

Key words: Allergic rhinitis, Mouth breathing, Dentofacial deformities

Corresponding Author

Seung-Hoon Yoo, DDS, Ph.D

Department of Pediatric Dentistry, College of Dentistry, Dankook University

119 Dandae-ro, Dongnam-gu, Cheonan, 31116, Republic of Korea

Tel: +82-41-550-1999 / E-mail: yoo.seunghoon@gmail.com

I. 서론

알레르기 비염은 비점막에 생기는 염증성 질환으로 콧물, 코막힘, 재채기, 코 가려움증, 눈 가려움증 등의 증상을 동반한다¹⁾. 또한 성인과 소아에서 가장 흔한 만성 질환으로, 직접적인 코 증상 뿐만 아니라 이로 인한 2차적인 두통, 안면통, 후비루, 그리고 나아가 수면 장애로 인한 삶의 질 저하 까지 일으킬 수 있다^{2,3)}. 이런 알레르기 비염의 증상 중 코막힘은 구호흡을 유발하며, 구호흡은 치과 치료에 직, 간접적으로 영향을 끼쳐 치과 의사가 환자의 치료 계획에서 고려해야 되는 요인이다. 치과 치료시에는 하이스피드의 물이 구강 내에 고이는 경우가 많고, 러버댐을 장착 한 경우에도 구호흡을 하기 어렵기 때문에 알레르기 비염으로 인해 코가 막힌 환자의 경우에는 원활한 호흡이 힘들어져 치과 치료에 대한 불편감이 증가되고 협조도가 악화될 수 있다. 특히 소아치과에서는 약물을 이용한 진정 치료시 코가 막힌 환자들에서 호흡 억제의 위험성이 증가될 수 있어 환자의 상기도 상태에 대한 사전 평가 및 주의가 꼭 필요하다⁴⁾. 또한, 구호

흡은 장기적으로 악안면 근육 활동의 불균형과 두부 자세 변화 및 두개 안면 형태의 변형과 부정교합을 야기하기 때문에⁵⁾ 치과 의사는 교정 치료 계획시 환자의 알레르기 비염 여부를 고려 해야 하며, 치료 완료 후에도 재발 가능성이 높아질 수 있다는 것을 인지하고 있어야 한다.

이처럼 치과 치료에 상당한 영향을 주는 알레르기 비염은 유병률이 과거보다 지속적으로 증가하고 있지만^{3,6)}, 이에 대한 치과적 이해와 연구는 부족한 상황이다. 따라서 본 글에서는 소아 알레르기 비염의 특징과 그로 인한 유발되는 구호흡에 대한 치과적 고려사항에 대해 살펴보고자 한다.

II. 본론

1. 알레르기 비염 분류

알레르기 비염은 과거에는 크게 통년성과 계절성 알레르기 비염으로 분류되었지만⁷⁾, 이는 환자의 증상에 따

Intermittent <ul style="list-style-type: none"> • <4 days/week • or <4 weeks 	Persistent <ul style="list-style-type: none"> • >4 days/week • and >4 weeks
Moderate <ul style="list-style-type: none"> • Normal sleep • No impairment of daily activities, sport, leisure • Normal work and school • No troublesome symptoms 	Moderate-Severe <i>one or more items</i> <ul style="list-style-type: none"> • Abnormal sleep • Impairment of daily activities, sport, leisure • Abnormal work and school • Troublesome symptoms

Fig. 1. 2001년 ARIA(Allergic Rhinitis and its Impact on Asthma) 기준에 따른 알레르기 비염의 분류1).

라 분류하기보다는 항원의 종류에 따른 분류로 임상에서 사용하기에는 한계가 있어, 2001년 ARIA(Allergic Rhinitis and its Impact on Asthma) 지침에서 알레르기 비염 증상의 지속 기간과 정도에 따라 분류를 개정하였다¹⁾. 증상의 지속 기간이 일주일에 4일 미만 또는 1년에 4주 미만인 경우 간헐성(intermittent), 일주일에 4일 이상이고 1년에 4주 이상인 경우를 지속성(persistent)으로 구분하였고, 증상의 정도로는 기본 증상(콧물, 재채기, 코막힘 등)은 있으나 4개 중등도 평가 항목(수면 장애, 일상생활의 불편함, 학교생활의 불편함, 심하게 불편한 증상의 정도)이 해당 없으면 경증(mild), 이 중 한 가지 이상이 해당되면 중등도-중증(moderate/severe)으로 분류하였다(Fig. 1).

2. 알레르기 비염 유병률 및 원인

최근 20여년간 전 세계적으로 알레르기 비염의 유병률은 증가하고 있으며, 국내에서도 마찬가지로 이러

한 추세를 보이고 있다³⁾. 알레르기 비염의 유병률은 국가에 따라 1 ~ 40% 정도로 알려져 있으며¹⁾, 소아의 경우 전 세계 56개국을 대상으로 1999년부터 2004년 까지 진행된 국제아동천식 및 알레르기 질환 역학조사 3상(International Study of Asthma and Allergies in Childhood (ISAAC) study phase) 연구에 따르면 전 세계 소아 알레르기 비염 유병률은 나이지리아 3.6%에서부터 파라과이 45.1%까지 국가 간에 큰 차이를 보였고, 이는 1991년에서 1998년까지 시행한 동일한 역학조사 1상에 비해 증가된 수치를 보였다⁸⁾.

우리나라에서 어린이-청소년의 알레르기 질환에 관한 전국적 역학조사는 대한소아알레르기호흡기 학회 주관으로 1995년 처음 진행된 이후, 2000년과 2010년 시행되었다⁹⁾. 설문지를 이용한 역학 조사로 조사한 '일생동안 알레르기 비염 진단 유병률'은 초등학교 1학년의 경우 1995년 15.5%, 2000년 20.4%, 2010년 37.7%, 중학교 1학년에서는 1995년 7.7%에서 2000년 13.6%, 2010년 29.9%로 현저히 증가하였다^{9,10)}(Fig. 2).

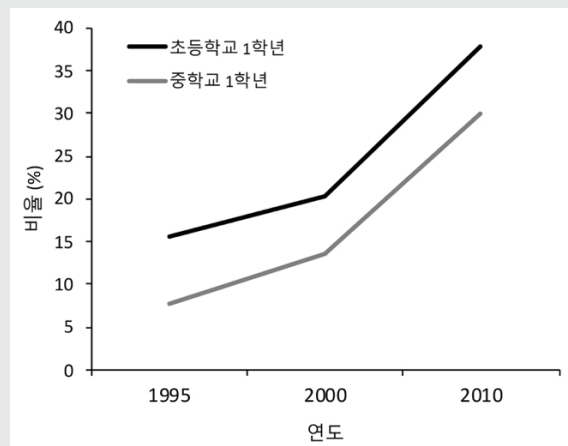


Fig. 2. 국내 ISAAC(International Study of Asthma and Allergies in Childhood) 1차, 2차, 3차 역학 조사에 따른 우리나라 초등학교 1학년과 중학교 1학년의 '일생동안 알레르기 비염 진단 유병률' 변화 추이.

국민건강보험공단의 상병 코드 자료를 이용하여 우리나라 알레르기 비염의 유병률을 조사한 연구에서는 2010년 3세와 4세에서 각각 30.94%, 30.52%로 가장 유병률이 높았고, 1~6세까지 약 25% 이상, 7~12세까지 15%~25% 미만, 13~18세까지 10%~15% 미만, 19~30세까지 7%~10% 미만, 31~37세까지 약 10%로, 특히 낮은 연령에서 높은 유병률을 보였다¹¹⁾.

낮은 연령에서 유병률이 더 높은 이유는 명확히 알 수 없지만, 어린 아이들의 경우 편도와 아데노이드의 크기가 크며 이로 인한 감염이 많이 발생할 수 있게 되는데, 콧물과 코막힘 등이 감염성 비염에서 비특이적으로 흔히 생길 수 있는 증상이기 때문에 어린아이에서 더 높은 증상 유병률을 보일 수 있다고 한다¹²⁾. 알레르기성 질환의 유병률은 세계적으로 산업화가 도시화가 진행되면서 빠르게 증가되었는데, 유병률이 증가하는 원인 또한 명확하게 밝혀진 것이 없지만 공기 중 알레르기 항원의 증가, 음식 변화, 담배, 예방접종 정도, 애완동물, 사회경제적 요인, 위생 가설 등 여러가지 사회 환경적 요인의 변화가 영향을 주었을 것으로 보인다¹³⁾.

3. 알레르기 비염 증상 및 동반 질환

알레르기 비염은 비점막의 알레르겐에 대한 특이 IgE 매개성 염증반응으로 가려움, 맑은 콧물, 재채기, 코막힘 등의 특징적인 증상이 나타난다^{1,6,7)}. 약물, 환경, 식품, 바이러스 감염 등에 의한 비알레르기성 코 증상도 이와 유사하기 때문에 알레르기 비염의 진단에는 위의 증상과 함께 피부단자시험이나 혈청 특이 IgE 검사에서 한가지 이상의 양성 결과가 나와야 한다¹⁴⁾. 국내 1~12세 소아의 알레르기 비염 증상에 대한 연구에 따르면 알레르기 비염은 비알레르기 비염보다 전 연령에서 재채기와 가려움 증상이 유의하게 많았고, 9세 이상 연령군에서는 콧물과 코막힘 증상이 유의하게 많았다고 하였다¹²⁾. 이

런 알레르기를 유발하는 항원은 크게 실내, 실외 알레르겐으로 나눌 수 있으며 실내, 외를 통틀어 집먼지진드기가 가장 흔한 알레르겐으로 알려져 있다^{7,11)}. 특히 우리나라 소아는 미국 소아에 비해 집먼지진드기에 대한 감작률이 매우 높았으며, 연령이 증가할수록 실외 알레르겐의 감작률과 감작되는 알레르겐 종류가 증가하였다¹²⁾.

알레르기 비염은 주된 콧물, 코 막힘, 재채기 등의 증상 외에도 천식, 알레르기 결막염, 부비동염, 중이염, 아데노이드 비대증, 아토피 피부염, 식품알레르기, 삼출성 중이염, 수면장애 등의 다양한 질환들을 동반할 수 있다^{1,15)}. 이 중 천식과 비염은 모두 만성 염증성 기도 질환으로 역학, 병태 생리, 임상적으로 밀접하여 두 질환이 별개의 질환이라기보다 표적기관이 다른 동일한 염증 반응에 의한 '하나의 기도 질환'(one airway, one disease)로 인식되고 있다¹⁾. 국내 연구에서도 마찬가지로 알레르기비염 환자의 15.08%에서 천식 증상을, 22.39%에서 아토피피부염을, 9.65%에서 식품알레르기를 동반하였고, 천식 환자에서는 80.94%에서 알레르기 비염을 동반한 것이 관찰되었다¹¹⁾. 따라서 알레르기 비염은 별개의 질환이 아니라 알레르기 염증을 바탕으로 하는 전신 질환으로 이해되어야 하며 동반 질환에 대한 평가도 필요하다¹⁵⁾.

4. 알레르기 비염 치료법

알레르기 비염의 치료 방법으로는 크게 1. 항원 회피요법, 2. 약물요법, 3. 면역요법, 4. 수술요법, 5. 기타 보존적 치료 등이 있다^{3,6)}.

알레르기 비염은 특정 항원에 의해 유발되기 때문에 원인이 되는 항원들을 피하는 것은 매우 효과적이다. 그러나 모든 항원을 인지하기는 어렵고 꽃가루 같은 실외 항원은 완전히 피하기 어려운 점이 있다¹⁴⁾.

알레르기 비염의 치료 약물로는 국소 스테로이드와

항히스타민제가 주로 사용된다⁶⁾. 코막힘 증상이 주 증상일 경우에, 그리고 중등도-중증 알레르기 비염에서 국소 스테로이드가 매우 효과적인 1차 치료제로 사용된다. 항히스타민제는 코막힘 증상 외에 재채기, 가려움증, 콧물 등의 증상에 효과적이며 경미한 알레르기 비염에서 1차 치료제로 사용된다. 최근에는 1세대 항히스타민이 혈액뇌장벽(blood-brain barrier)을 지나면서 진정 작용의 부작용을 보이면서, 진정작용이 적은 2세대 항히스타민을 많이 사용한다^{2,3,6,16)}. 이 외에도 비강 충혈 완화제는 항히스타민제와 병용하여 사용함으로써 치료 효과의 상승을 가져올 수 있고 심한 비강 폐쇄의 경우 사용할 수 있지만, 너무 오래 사용할 경우 약물유발성 비염(rhinitis medicamentosa)으로 인한 비강 점막 종창이 일어날 수 있기에 단기간에만 사용하여야 한다³⁾.

면역요법은 증상을 치료하는 것 보다 항원에 대한 면역 반응을 바꾸는 치료 방법이다. 피하 면역 요법(subcutaneous immunotherapy)은 IgE 매개 증상 유발 인자가 확인 가능한 경우에 알레르기 비염 치료에 효과적이지만, 어린 아이들에서는 아직 근거가 부족하여 소아에서의 면역요법은 설하면역요법(sublingual immunotherapy)이 더 안전한 방법으로 알려져 있다⁶⁾. 그러나 알레르기 비염과 기관지 천식을 함께 가진 환자는 면역요법시 아나필락시스가 일어날 잠재적 위험이 높기에 특히 주의하여야 한다³⁾.

알레르기비염 환자에 대한 수술적 치료는 알레르기 비염의 주된 치료법은 아니지만, 아데노이드 비대, 약물 치료에 반응이 없는 비용종과 부비동염, 해부학적 결함이 있는 경우 등에 시행할 수 있다. 비용종이 동반된 경우는 용종절제술을, 비중격만곡증이 동반되는 경우 비중격 수술을 같이 시행하기도 하며 비부비동염이 발생한 경우 부비동 내시경 수술을, 과도한 비루를 개선하기 위해서는 신경절제술 등을 시행하기도 한다⁷⁾.

이 외에도 보조적으로 생리 식염수를 이용하여 코를

세척하는 방법이 있다. 만성 부비동염을 치료하는데 식염수가 단독으로 효과적이지는 않지만, 식염수 세척은 부작용이 낮으며 점액 감소, 항원이나 염증 매개물 제거, 섬모 박동 강화, 그리고 비강 점막 보호 효과가 있어 보조 치료로 사용되기에 좋은 방법이다¹⁴⁾.

5. 알레르기 비염으로 인한 구호흡과 치과적 고려사항

1) 알레르기 비염으로 인한 코막힘과 구호흡

아동에서의 구호흡 습관은 문헌마다 차이가 있지만, 50~56% 정도의 유병률을 보인다¹⁸⁾. 구호흡 습관의 원인에는 비중격만곡, 아데노이드 및 편도 비대, 알레르기 비염, 선천성 형태이상, 습관 등 다양한 원인이 있으며, 이 중 2009년 Souki 등의 연구에 따르면 2~12세 구호흡 습관을 가진 환자 중 알레르기 비염이 단독으로 원인인 경우는 19% 정도라고 하였다¹⁹⁾. 알레르기 비염은 높은 비율로 코막힘 증상을 동반하기 때문에 구호흡이 흔히 유발될 수 있다. 2015년 Kim 등은 1~12세 알레르기 비염 환자의 94.5%¹²⁾, 2015년 Ahn 등은 2~16세 알레르기 비염 환자의 79.1%가 코막힘 증상을 가지고 있었다고 보고하였다²⁰⁾. 코막힘 증상이 무조건 구호흡 습관으로 이어지지는 않지만, 알레르기 비염의 유병률이 높아짐에 따라 구호흡 습관을 가진 어린이도 증가될 수 있고, 장기화된 구호흡 습관은 성장기 아동에서 바람직하지 않은 두개 안면 성장을 유발할 수 있기 때문에, 치과 의사는 조기에 알레르기 비염 및 구호흡 여부를 파악하고 그로 인한 치과적 악영향 및 고려사항에 대해 인지하고 있어야 한다.

2) 치과 진료실에서의 구호흡 관찰

진료실에서 할 수 있는 구호흡의 검사 방법으로는 코 아래에 거울을 놓고 김이 생기는지 확인하는 mirror test, 입 안에 물을 머금은 채 1~3 분간 유지하는 water

retention test, 입술을 테이프 등으로 막고 1~3 분간 유지하는 lip seal 방법 등 다양한 방법들이 있다. 문헌마다 다양한 검사법이 제시되고 기준으로 정해진 검사 방법은 없으며, 한가지 방법만으로는 신뢰하기 어렵기 때문에 두가지 이상의 방법들을 참고하여야 한다²¹⁾.

구호흡을 하는 아이들에서는 몇가지 특징적인 구내, 구외 소견들을 관찰할 수 있다. 구외 소견으로는 입술 부전, 짧은 상순, 건조한 입술, 증가된 얼굴의 하방 1/3, 증가된 하악각, 눈 밑 흑색 변색, 좁은 콧구멍, 작고 기울어진 코, 평탄한 비강 주름, 전형적인 머리 위치 등을 관찰할 수 있고, 구내 소견으로는 깊고 좁은 구개, V 형태의 상악궁, 구치부 반대교합, 전치부 개방교합, 증가된 수평피개, 2급 부정교합, 전치부 치은염 등이 관찰될 수 있다²²⁾.

또한 만성 구호흡을 하는 아이들에서는 구호흡으로 인해 혀, 하악, 그리고 머리의 위치가 후하방으로 위치되며 악안면 영역의 근육 활동에 불균형을 일어나기 때문에 길고, 좁고, 하악이 후퇴된 얼굴인 아데노이드양 얼굴(adenoidal face)을 흔히 볼 수 있다²³⁾.

만성 알레르기 비염을 가진 환자도 마찬가지로 안모

에 특징적인 소견이 나타나는 경우가 있어 진찰시에 관찰할 수 있다. 비염을 장기적으로 가진 환자에서 코의 가려움으로 인해 코를 위아래로 문질러서 생기는 코의 주름(allergic salute)을 관찰할 수 있으며, 이것은 흔히 서양 어린이에서 관찰되고, 우리나라 어린이들은 코를 좌우로 문질르는 양상을 보인다고 한다(Fig. 3a)^{3,16)}. 눈 밑 흑색 변색(allergic shiners)은 만성 알레르기 비염 환자에서 흔히 관찰될 수 있는데, 비점막의 부종에 의한 울혈 또는 만성 충혈로 인해서 점막의 부종과 코막힘이 정맥의 흐름을 방해하여 헤모시테린이 침착되어 하안와가 어둡게 보이는 소견이다(Fig. 3b)²⁴⁾. 마지막으로 Dennie-Morgan line은 안와 밑에 생기는 주름으로, 정확한 원인이 밝혀지지는 않았지만 눈 밑 흑색 변색과 같이 점막 부종과 관련이 있을 수 있으며, 혈액순환의 장애로 인한 저산소증이 muller 눈꺼풀 근육의 지속적인 경련을 일으키기 때문이라고 추측된다(Fig. 3c)²⁵⁾.

이런 임상적 소견들은 치과 진료실에서 치과의사가 손쉽게 환자의 알레르기 비염 여부를 의심하고 구호흡을 인지하는데 도움을 줄 수 있다.

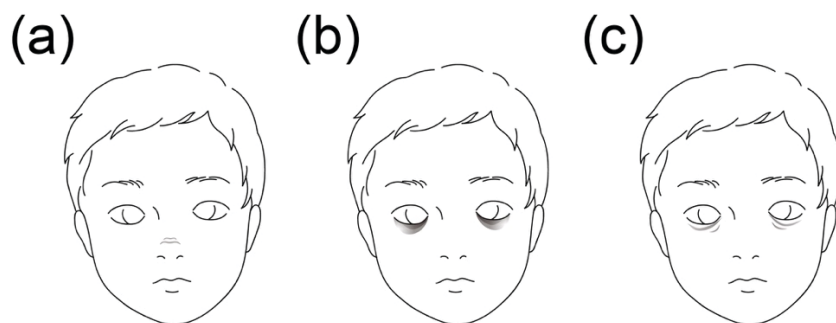


Fig. 3. 만성 알레르기 비염을 가진 환자에서 확인할 수 있는 임상적 특징
(a) 코의 가로주름(allergic salute), (b) 눈 밑 흑색 변색(allergic shiners), (c) Dennie-Morgan lines.

3) 구호흡이 악안면 성장에 미치는 영향

Moss의 functional matrix theory에 따르면 비호흡이 두개안면 복합체의 올바른 성장과 발달을 유도한다²⁶⁾. 장기화된 구호흡은 악안면 영역의 근육 활동에 불균형을 일으키고, 이로 인해 혀, 구순, 하악, 및 설골의 위치 변화와 두부 자세의 변형을 일으켜 결국에는 안면 형태의 변형과 부정교합을 야기하게 된다²⁷⁾. 구호흡을 오랜 기간 하는 아이들에서 볼 수 있는 아데노이드양 얼굴은 그 특징적인 안모의 변화 외에도 구강내에서도 마찬가지로 특징적인 소견들을 보인다. 구호흡을 하는 아이들은 비호흡을 하는 아이들에 비해 하악은 더 후퇴하고, 큰 하악각을 가지며, 입천장은 좁고 깊고 구치부 반대교합이 있는 경우가 많다²⁸⁾. 2014년 Lione 등은 구호흡이 있는 환자들은 비호흡 환자들에 비해 더 좁고 높은 입천장을 가졌으며, 입천장 넓이와 부피는 각각 13.5%, 27.1% 더 작았다고 하였다²⁹⁾. 또한 2009년 Zicari 등은 구호흡은 상악에서는 횡적 길이 감소, 입천장 아치의 발달 저하를 유도하고, 하악에서는 하악 후퇴 및 시계방향 회전과 후방전위를 유도하며, 이는 혀가 있을 공간을 감소시켜 혀의 후방이동을 유도하고, 혀의 이상운동(lingual dyskinesia)과 복잡 비정형 연하(complex atypical swallowing)를 유발하게 된다고 하였다. 이로 인해 구호흡을 하는 환자에서는 비호흡을 하는 환자들에 비해 2급 교합 관계, 반대교합, 개방교합, 깊은 피개교합 등 다양한 부정교합 소견들을 동반하는 경우가 많았다²³⁾. 이 외에도 만성 알레르기 비염을 가진 아이들에서는 손가락 빨기, 손톱 깨물기 등의 구강 악습관들이 더 오랜 기간 지속될 수 있으며 오랜 구호흡은 후두부의 분비물 감소와 후인두벽의 건조를 야기하여 잠자는 동안에 특히 정상적 연하 반사가 일어나는 것을 제한하기도 한다³⁰⁾.

4) 치과 치료 계획시의 고려사항

알레르기 비염으로 인한 구호흡은 구강내 타액을 증

발시켜 타액의 감소 및 기능 저하와 구강 건조를 유발하고, 이로 인해 구내 pH 감소와 함께 치은염, 치아 우식과 부식의 위험 상승, 그리고 구취 발생 등의 문제가 나타날 수 있다^{31,32,33)}. 구취의 경우 2012년 조 등의 연구에서는 구호흡을 하는 경우 구취의 주 원인인 휘발성 황화합물(Volatile Sulphur Compounds)의 농도가 비호흡을 하는 경우에 비해 더 높았으며, 구취 인지 기준치인 50 BBV 이상 인지될 가능성은 3.65배 더 높았다고 하였다³¹⁾. 또한 구강 건조는 구호흡 자체로도 유발되지만, 알레르기 비염 치료에 사용되는 항히스타민제나 스테로이드 등의 약물 또한 타액의 분비량을 줄일 수 있기 때문에 환자가 알레르기 비염 약물을 복용 중인 경우에는 구강 위생 및 관리에 더 주의를 기울여야 한다³²⁾.

구호흡으로 인한 구강 건조를 치과의사가 쉽게 확인해볼 수 있는 구강내 부위는 경구개와 편도, 아데노이드이다. 경구개는 구강내에서 잔류 타액층이 가장 얇고 건조한 부위이며, 구호흡시 타액 증발로 인해 쉽게 습기를 잃어 불편감을 느낄 수 있고³⁴⁾, 구호흡으로 인한 자극으로 부은 편도선과 아데노이드는 치과의사가 치경을 이용하여 쉽게 확인할 수 있다³⁵⁾.

구호흡 습관을 가지고 있는 경우 원인을 먼저 파악하고 제거해 주는 것이 필요하다. 알레르기 비염의 증상이 심하거나, 편도 아데노이드, 코막힘 등 상기도 폐쇄가 있는 경우 소아과나 이비인후과적 검진 및 치료를 받는 것이 중요하다. 그러나 코막힘을 유발하는 원인이 치료된 뒤에도 습관성 구호흡이 남아 있는 경우 치과에서 습관 억제 훈련 및 근기능장치를 고려해 볼 수 있다³⁶⁾.

습관억제 훈련으로는

- 입술 사이에 펜, 종이, 카드 등을 물고 있기
- 밤에 잘때 입술 간에 테이프 붙이기
- 단추에 실을 꿰뒀, 환자가 단추를 입술 뒤에 물고 있도록 하며 실을 앞에서 당기기
- 상순이 짧은 경우: 상순을 아래쪽으로 늘여지게하여

입술 다물고 있도록 하기

등이 있으며 근기능장치는 Oral screen, Oral obturator, lip trainer, lip seal trainer 등 다양한 장치들이 시판되고 있어 구호흡 습관 억제 및 구강주위 근육의 훈련을 도모할 수 있다.

만성 구호흡으로 인해 협착된 상악궁 및 부정교합에 대해서는 교정 치료계획에서 RME(Rapid maxillary expansion) 등을 이용한 상악궁 확장을 고려해볼 수 있다. 횡적으로 상악 결핍이 있는 경우 정상 상악궁에 비해 좁은 비강을 가지게 되고, 이는 코의 기류 저항 증가와 구호흡 습관을 동반하는 경향이 있다³⁷⁾. 2008년 Garrett 등은 상악궁을 RME로 5 mm 확장하였을 때 비강 하방 너비도 37.2%인 1.89 mm의 확장을 관찰하였고³⁸⁾, 2010년 Christie 등은 bonded rapid palatal expansion으로 상악궁을 8.19 mm 확장하였을 때 후방 부위에서 8.19 mm의 33.23%, 중간 부위에서 37.32%의 비강 확장을 관찰하였다³⁹⁾. 2017년 Moreira 등의 연구에서도 마찬가지로 상악궁을 8 mm 확장하였을 때 비강의 하방 1/3의 전방, 중간, 후방 부위에서 각각 36.2%, 33.7%, 그리고 27.5%의 확장을 관찰하였으며, Hyrax 타입 RME는 Hass 타입보다 전방, 중앙, 후방 모두에서 비강을 더 확장하였다고 하였다³⁷⁾. 그러나 비강 확장과 호흡 기능에 대한 RME의 영향에 대해서는 논쟁의 여지가 있다⁴⁰⁾. 2006년 Compadretti 등은 RME로 상악궁 확장 후 42.8%의 환자들이 구호흡에서 비호흡으로 바뀌었다고 하였지만⁴¹⁾, 2010년 Matsumoto 등은 RME 사용 후 상악 및 비강 폭은 증가되었지만, 비점막과 비강 저항에 대한 영향은 미약하였고, 비강 저항은 30개월 뒤에 초기와 비슷해졌다고 하였다⁴²⁾. 이처럼 알레르기 비염 환자에서 RME의 사용은 비강을 수치적으로는 확장시킬 수 있지만, 임상적으로는 차이를 가져오지 못할 수도 있다⁴⁰⁾. 알레르기 비염은 점막의 만성 질환이기 때문에 뼈가 확장되면 일시적으로 호흡의 개선을 가져올 수

있지만, 점막의 염증 과정이 지속되면 비대화가 재발하는 경향이 있기 때문이다⁴²⁾. 따라서 상악궁이 협착된 알레르기 비염 환자에서는 교정치료시 RME를 이용한 상악궁 확장을 고려함과 동시에 이비인후과적 치료를 동반한다면 환자의 비강 확장 및 비호흡 개선에 도움을 줄 수 있을 것이다⁴⁰⁾.

알레르기 비염을 가진 소아의 치료과치료시의 고려사항으로는, 만 3~4세 정도의 어린 아이들의 경우 치과 진료 중 불편감을 호소하더라도 그것이 코막힘으로 인한 것인지, 술식의 불편감 때문인지, 또는 하기 싫거나 무서워서 우는 것인지 술자가 분별하기 어렵고, 마찬가지로 비호흡 정도를 술자가 확인하기 어렵기 때문에 치료 시간을 가능한 단축하여 마무리 하여 주는 것이 좋다. 그 이후 연령의 아이들은 미리 보호자 또는 아이와의 대화를 통해 구호흡 여부를 확인할 수 있고, 코막힘이 심하다고 하는 경우에는 먼저 의과적 치료를 통해 증상을 완화시킨 후 치료를 진행할 수 있다. 또한 치과 진료시에 불편감을 호소하는 경우에는 러버댐 상부에 공기가 통할 구멍을 만들어 주는 등 불편감을 최소화할 수 있도록 도와 줄 수 있다.

그러나 소아에서 진정 치료를 진행하는 경우 심한 알레르기 비염으로 인한 상기도 협착은 치과 치료 도중 호흡 억제의 가능성을 증가시킬 수 있기 때문에 주의하여야 한다⁴⁾. 진정 약물 투여 전 치과외사는 보호자에게 문진 및 환자의 상기도 상태에 대한 확인을 해야하고, 알레르기 비염으로 인해 상기도 협착이 의심되는 경우 치료 전에 의과적 상담과 치료를 통해 코막힘 증상을 완화시킨 뒤 진행하여야 한다.

III. 결론

알레르기 비염은 우리나라 뿐만 아니라 세계적으로

도 유병률이 점점 높아지고 있으며, 환자의 삶의 질 저하 뿐만 아니라 사회적 직, 간접 비용을 늘리는 만성 질환이다.

알레르기 비염 환자에서는 코막힘 증상이 흔히 동반되며, 이로 인해 구호흡을 하게 되는 경우가 많다. 구호흡 습관은 장기화될 경우 성장기 아동에서 바람직하지 않은 악안면 성장 및 부정교합을 유발할 수 있기에 조기

확인 및 습관 차단이 필요하다. 치과 의사는 알레르기 비염 및 구호흡 습관을 가진 환자들의 특징적인 구내, 구외 소견을 통해 해당 질환을 초기에 확인하고, 의과적 의뢰 또는 습관 억제 훈련, 근기능장치 및 교정적 개입을 고려해볼 수 있다. 알레르기 비염 환자의 치과 치료 계획 수립시에 이러한 점들을 고려하여 발생 가능한 문제를 예측 및 대처하여 주는 것이 필요하다.

참 고 문 헌

- Bousquet J, Van Cauwenberge P, Khaltaev N, Aria Workshop G, World Health O. Allergic rhinitis and its impact on asthma. *J Allergy Clin Immunol*. 2001;108(5 Suppl):S147-334.
- Kim CW. Current update on allergic rhinitis. *The Korean Journal of Medicine*. 2012 Mar 1;82(3):298-303.
- Park SW. Allergic rhinitis in children: diagnosis and treatment. *Korean J Pediatr*. 2002;45(8):939-947.
- Hillman DR, Platt PR, Eastwood PR. The upper airway during anaesthesia. *Br J Anaesth*. 2003;91(1):31-39.
- Basheer B, Hegde KS, Bhat SS, Umar D, Baroudi K. Influence of mouth breathing on the dentofacial growth of children: a cephalometric study. *Journal of international oral health*. 2014;6(6):50-55.
- Roberts G, Xatzipsalti M, Borrego LM, Custovic A, Halken S, Hellings PW, et al. Paediatric rhinitis: position paper of the European Academy of Allergy and Clinical Immunology. *Allergy*. 2013;68(9):1102-1116.
- Lee SM, Lee SP. Classification and Epidemiology of Allergic Rhinitis. *Korean Journal of Medicine*. 2013;85(5):445-451.
- Bjorksten B, Clayton T, Ellwood P, Stewart A, Strachan D, Group IPI. Worldwide time trends for symptoms of rhinitis and conjunctivitis: Phase III of the International Study of Asthma and Allergies in Childhood. *Pediatr Allergy Immunol*. 2008;19(2):110-124.
- Hong SJ, Ahn KM, Lee SY, Kim KE. The prevalences of asthma and allergic diseases in Korean children. *Korean J Pediatr*. 2008;51(4):343-350.
- Ahn K, Kim J, Kwon HJ, Chae Y, Hahm MI, Lee KJ, et al. The prevalence of symptoms of asthma, allergic rhinoconjunctivitis, and eczema in Korean children: Nationwide cross-sectional survey using complex sampling design. *Journal of the Korean Medical Association*. 2011;54(7):769-778.
- Hwang SH, Jung SY, Lim DH, Son BK, Kim JH, Yang JM, et al. Epidemiology of allergic rhinitis in Korean children. *Allergy, Asthma & Respiratory Disease*. 2013;1(4):321-332.
- Kim JS, Kang HS, Jang HJ, Kim JH, Lim DH, Son BK. Clinical features of allergic rhinitis in Korean children. *Allergy, Asthma & Respiratory Disease*. 2015;3(2):116-123.
- Kim BK, Kim JY, Kang MK, Yang MS, Park HW, Min KU, Cho SH, Kang HR. Allergies are still on the rise? A 6-year nationwide population-based study in Korea. *Allergology International*. 2016;65(2):186-91.
- Tran NP, Vickery J, Blaiss MS. Management of rhinitis: allergic and non-allergic. *Allergy Asthma Immunol Res*. 2011;3(3):148-156.
- Choi JH. Allergic Rhinitis and Comorbidities. *Korean Journal of Medicine*. 2013;85(5):457-462.
- Turner PJ, Kemp AS. Allergic rhinitis in children. *J Paediatr Child Health*. 2012;48(4):302-310.
- Dhong HJ. Surgical treatment for allergic rhinitis. *Allergy, Asthma & Respiratory Disease*. 2013;1(1):29-34.
- Yamaguchi H, Tada S, Nakanishi Y, Kawaminami S, Shin T, Tabata R, et al. Association between mouth breathing and atopic dermatitis in Japanese children 2-6 years old: a population-based cross-sectional study. *PLoS one*. 2015;10(4):e0125916
- Souki BQ, Pimenta GB, Souki MQ, Franco LP, Becker HM, Pinto JA. Prevalence of malocclusion among mouth breathing children: do expectations meet reality?. *Int J Pediatr Otorhinolaryngol*. 2009;73(5):767-773.
- Ahn JY, Kim JE, Choi BS. Symptomatic differences between allergic and nonallergic rhinitis in children. *Allergy, Asthma & Respiratory Disease*. 2015;3(5):341-345.
- Pacheco MC, Casagrande CF, Teixeira LP, Finck NS, Araújo MT. Guidelines proposal for clinical recognition of mouth breathing children. *Dental Press J Orthod*. 2015;20(4):39-44.
- Valcheva Z, Arnautska H, Dimova M, Ivanova G, Atanasova I. The

참고 문헌

- role of mouth breathing on dentition development and formation. *J of IMAB*. 2018;24(1):1878-1882.
23. Zicari AM, Albani F, Ntrekou P, Rugiano A, Duse M, Mattei A, Marzo G. Oral breathing and dental malocclusions. *Eur J Paediatr Dent*. 2009;10(2):59-64.
 24. Marks MB. Allergic shiners: dark circles under the eyes in children. *Clinical pediatrics*. 1966;5(11):655-658.
 25. Blanc S, Bourrier T, Albertini M, Chiaverini C, Giovannini-Chami L. Dennie-Morgan fold plus dark circles: suspect atopy at first sight. *J Pediatr*. 2015;166(6):1541.
 26. Moss ML, Salentijn L. The primary role of functional matrices in facial growth. *American journal of orthodontics*. 1969;55(6):566-577.
 27. Lee MJ, Kim JG, Yang YM, Baik BJ. Effects of mouth breathing on facial skeletal morphology. *J Korean Acad Pediatr Dent*. 2012;39(4):339-347.
 28. Harari D, Redlich M, Miri S, Hamud T, Gross M. The effect of mouth breathing versus nasal breathing on dentofacial and craniofacial development in orthodontic patients. *Laryngoscope*. 2010;120(10):2089-2093.
 29. Lione R, Franchi L, Huanca Ghislanzoni LT, Primozić J, Buongiorno M, Cozza P. Palatal surface and volume in mouth-breathing subjects evaluated with three-dimensional analysis of digital dental casts—a controlled study. *Eur J Orthod*. 2015;37(1):101-104.
 30. Marks MB. Oral habits in allergic children. *Journal of Asthma Research*. 1966;4(1):39-46.
 31. Jo ED, Han GS. Influencing factors in the halitosis. *Journal of Korean Academy of Oral Health*. 2012;36(4):272-281.
 32. Chuang CY, Sun HL, Ku MS. Allergic rhinitis, rather than asthma, is a risk factor for dental caries. *Clin Otolaryngol*. 2018;43(1):131-136.
 33. Choi JE, Waddell JN, Lyons KM, Kieser JA. Intraoral pH and temperature during sleep with and without mouth breathing. *J Oral Rehabil*. 2016;43(5):356-363.
 34. Kleinberg I, Wolff MS, Codipilly DM. Role of saliva in oral dryness, oral feel and oral malodour. *International dental journal*. 2002;52(S5P1):236-240.
 35. Jefferson Y. Mouth breathing: adverse effects on facial growth, health, academics, and behavior. *Gen Dent*. 2010;58(1):18-25.
 36. Jain A, Bhaskar DJ, Gupta D, Yadav P, Dalai DR, Jhingala V, et al. Mouth Breathing: A Menace to developing dentition. *J Contemp Dent*. 2014;4(3):145-151.
 37. Moreira AM, de Menezes LM, Roithmann R, Rizzato SM, Weisheimer A, Yen SL, Enciso R, de Lima EM, Azeredo F. Immediate effects of rapid maxillary expansion on the nasal cavity using Haas-type and Hyrax-type expanders in CBCT. *Medical and clinical archives*. 2017;1(3):1-5.
 38. Garrett BJ, Caruso JM, Rungcharassaeng K, Farrage JR, Kim JS, Taylor GD. Skeletal effects to the maxilla after rapid maxillary expansion assessed with cone-beam computed tomography. *Am J Orthod Dentofacial Orthop*. 2008;134(1):8-9.
 39. Christie KF, Boucher N, Chung CH. Effects of bonded rapid palatal expansion on the transverse dimensions of the maxilla: a cone-beam computed tomography study. *Am J Orthod Dentofacial Orthop*. 2010;137(4 Suppl):S79-85.
 40. Gordon JM, Rosenblatt M, Witmans M, Carey JP, Heo G, Major PW, Flores-Mir C. Rapid palatal expansion effects on nasal airway dimensions as measured by acoustic rhinometry: a systematic review. *The Angle Orthodontist*. 2009;79(5):1000-1007.
 41. Compadretti GC, Tasca I, Bonetti GA. Nasal airway measurements in children treated by rapid maxillary expansion. *Am J Rhinol*. 2006;20(4):385-393.
 42. Matsumoto MA, Itikawa CE, Valera FC, Faria G, Anselmo-Lima WT. Long-term effects of rapid maxillary expansion on nasal area and nasal airway resistance. *Am J Rhinol Allergy*. 2010;24(2):161-5.