

# 성공적인 골재생유도술을 위한 고려사항

관악서울대학교치과병원 치주과

김윤정

## ABSTRACT

### Considerations for successful Guided Bone Regeneration

Department of Periodontology, Seoul National University Gwanak Dental Hospital

Yun-Jeong Kim

The advancement of guided bone regeneration (GBR), which restores various types of bone defects faster and more safely, broadens the implant indications and opens up many possibilities. However, planning sufficient regeneration in severe vertical and horizontal bone defects, especially in periodontally compromised patients, is not easy. For the successful guided bone regeneration procedure, the clinician must carefully analyze the form of bone destruction in three dimensions and strictly select the appropriate membrane and bone graft material accordingly. In addition, key factors for GBR success such as blood supply, graft material and membrane stability, and primary closure should always be considered. Soft-tissue management and optimized flap design, various membrane fixation techniques seem to be another important factor for long-term success.

Keywords : guided bone regeneration, alveolar bone loss, ridge augmentation

Corresponding Author

Yun-Jeong Kim,  <http://orcid.org/0000-0001-7467-4954>

Department of Periodontology, Seoul National University Gwanak Dental Hospital

1, Gwanak-ro, Gwanak-gu, Seoul, Republic of Korea

E-mail : yjbest01@snu.ac.kr

## 서론

오늘날 무치악부의 재건을 위한 임플란트 술식은 기능과 심미 면에서 모두 높은 성공율을 보이며 이상적인 해결방안으로 인정받고 있다. 그리고 임플란트는 그 적응증이 끊임없이 확장되면서 발전해왔다. 충분한 치조골이 존재해야 임플란트를 식립할 수 있다고 믿었던 과거에 반해, 현재는 골유도재생술이나 상악동 거상술 등 다양한 수술기법의 발달과 장기간의 성공적인 결과로 대부분의 증례에 임플란트가 치료 옵션으로 들어가게 된 것이다. 보다 빠르고 안전하게, 다양한 형태의 골결손부를 회복시켜 임플란트 식립이 가능하게 해주는 골유도재생술식(Guided Bone Regeneration, GBR)은 여러 골증상술 중에서도 가장 널리 이용되고 있고, 오랜 기간 검증된 방식이라 할 수 있다<sup>1)</sup>.

조직유도재생술(guided tissue regeneration)의 개념을 근간으로 제안된 골유도재생술식(GBR)은 차폐막을 적용하여 연조직을 배제하고 차단된 골 결손부위에 골 형성 세포가 모여 증식, 분화할 수 있도록 하는 수술방식이다<sup>2)</sup>. Retzepi와 Donos(2010)는 생물학적 관점에서 GBR 치료 개념의 변화와 그 효과에 대한 근거 및 치료의 예지성을 논의한 바 있다<sup>3)</sup>. 결손부의 형태, 혈관화 및 세포이동에 의해 좌우되는 재생 잠재력은 이식 부위의 효과적인 골형성을 위한 수술 기법의 선택에도 영향을 미친다<sup>4)</sup>. 골결손부의 형태에 따라 골재생의 치유 잠재성을 판단하여, 임플란트 식립과 동시에 골유도재생술을 시행할지(1-stage approach) 혹은 골형성 후 지연 식립을 할지(2-stage approach or staged approach) 계획을 세울 수 있다<sup>1)</sup>. 또 수술방식에 따라 적절한 골이식재와 차폐막을 선택하는 과정에도 신중을 기해야 한다. 골형성 세포가 아닌 상피나 결합조직 세포의 침투를 막고, 원하는 형태의 이상적인 공간 형성을 위해 적용하는 차폐막은 GBR 에서 중요한 역할을 담당한다<sup>5)</sup>. 골이식재의 경우

과거에는 실제로 골형성을 지연 혹은 방해한다는 보고가 있었으나<sup>6)</sup>, 다수의 연구에서 골이식재가 차폐막을 지지하며 신생혈관이 형성되고 재생 공간이 양적으로 축소되지 않게 하는 역할을 하는 것으로 밝혀진 바 있다<sup>7,8)</sup>.

대규모 코호트 임상보고서에서 임플란트 환자의 40% 가까이 골유도재생술을 필요로 하는 것으로 나타나고<sup>9)</sup>, 다양한 동물실험을 통해 골결손부에 차폐막을 적용하여 조직학적으로 성공적인 골형성이 이루어진 것을 관찰할 수 있었다. 실제 임상에서 골재생유도술을 동반하여 식립한 임플란트의 높은 생존율과 성공률이 수 차례 보고되었음에도 불구하고, 여전히 우리는 재생 된 뼈의 장기적인 안정성에 대한 명확한 결론에 도달하지 못했으며, 임상적 결과에 영향을 미치는 다양한 요인에 대한 합의가 부족한 실정이다. 이 글을 통해 임상에서 골재생유도술을 계획할 때 고려해야 할 사항에 관해 현재까지의 문헌을 토대로 기술하고자 한다.

### 1. 골결손부의 형태

발치 후 불가피한 일련의 리모델링 과정에 의해 종종 수직적, 수평적 치조골 흡수가 일어나는 것은 잘 알려진 사실이다. 문헌에 따르면 골흡수 과정 이후 평균적으로 협설측 3.87mm, 수직방향으로 1.67mm의 치조골 감소가 나타나고 이는 이상적인 위치에 임플란트를 식립하고 안정성을 확보하기 어렵게 만든다<sup>10)</sup>. 게다가 치주질환이나 외상의 영향을 받는 경우 골소실은 가속화되고, 이를 극복하기 위해 짧은 임플란트, 식립 각도의 변화, 골증상술, 인공치은을 포함한 보철물 제작 등의 방안을 활용하곤 한다.

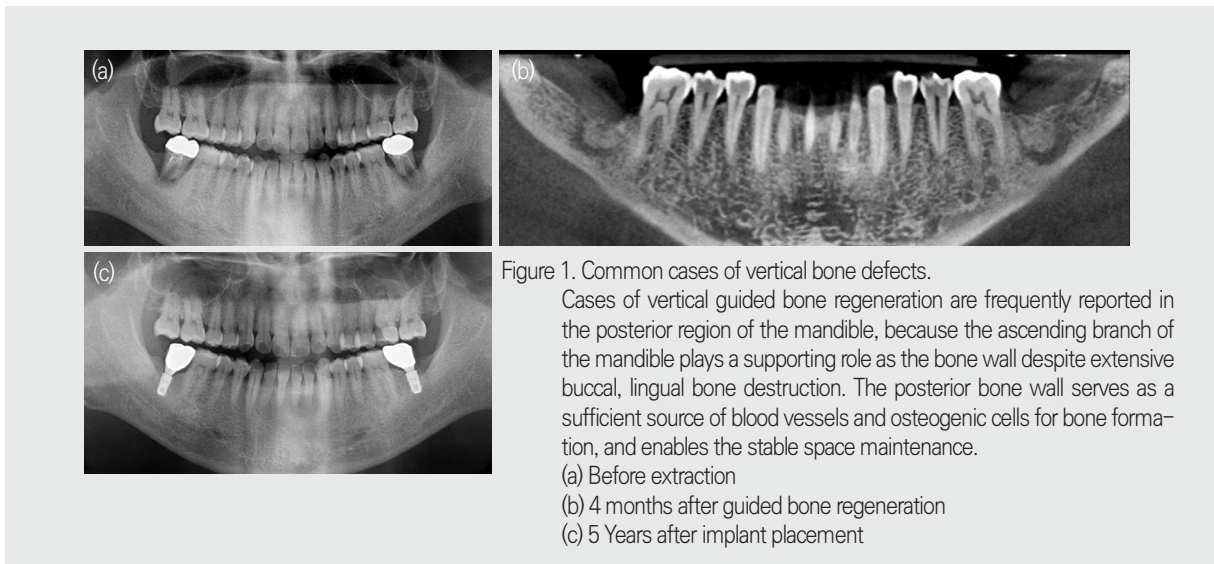
골결손부는 그 목적에 따라 다양한 분류가 제시되어 왔다. 가장 널리 알려진 것은 Seibert(1983)의 분류체계<sup>11)</sup>로서 치조제의 협설측 단면을 기준으로 수평 결손, 수직 결손 그리고 수평/수직 복합 결손으로 나누어 주로

임상적인 계측에 의존하여 도식적으로 진단하였다. 이어서 Allen 등(1985)<sup>12)</sup> 수직적, 수평적 형태에 대하여 결손부 범위를 3mm, 6mm 기준으로 정량적으로 구분하였다. Wang 등(2002)<sup>13)</sup>은 앞선 분류체계를 통합하여, 협설측 단면에서 본 치조제 결손 형태를 세분화하고 각 형태별로 권할 수 있는 연조직과 경조직의 술식까지 제시하였는데, 이 때 대부분의 경우 골유도재생술(GBR)이 포함되어 있었다. 다양한 크기와 형태의 골파괴 부위를 재건하기 위해 두루 사용할 수 있는 술식으로 골재생유도술을 제안한 것이다.

그러나 실제 임상에서 골결손부의 형태에 따른 골재생유도술 적용 여부나 수술방식을 결정할 때, 단순히 해당 부위의 한 단면 보다는 주변 환경을 종합적으로 살펴 보아야 한다. 국소 부위의 수평, 수직적 골소실량을 계측하는 것 보다 중요한 것은 인접한 치조제로부터 차폐막이 지지를 얻고 공간을 형성할 수 있는지 판단하는 것이다. 인접 치조제의 최외측 표면을 연결한 지점을 목표로 골유도재생술을 시행할 경우, 혈관 및 골아세포가 안정적으로 공급되고, 무리한 연조직의 releasing incision 없이도 장력을 최소화하여 일차봉합할 수 있으며, 무엇보다 내부의 이식재와 차폐막이 인접골로부터 충분한 지

지를 받아 고정될 수 있다. 즉 근원심측 인접골 외연을 연결한 범위 내의 골재생은 차폐막과 골이식재의 고정을 위해 여러 가지 기술을 사용하고, 연조직의 신장을 위해 무리한 절개를 하지 않아도 충분히 성공가능성이 높다. (Fig 1,2) 이는 Wang 등(2006)<sup>14)</sup>이 기술한 골재생유도술의 "PASS"원칙<sup>5)</sup> - 1 차 조직 폐쇄 (P), 혈관 신생 (A), 공간 유지 (S) 및 이식재의 안정성 (S) - 에서도 알 수 있듯, 골재생유도술을 진행하기 전 가장 기본적으로 고려해야 할 조건을 모두 충족시키는 가장 손쉬운 방안이다.

따라서 최적의 재료와 방법으로 골유도재생술을 시행하기 위한 첫 단계로, 골결손부의 분류기준을 인접치조제와의 관계에 초점을 맞추어 표준화 할 필요가 있다. 이 때 CT 단면 하나하나를 잘라서 계측하기 보다, 오늘날 급속도로 발전하고 있는 다양한 3차원적인 분석방식을 적극 활용하면 광범위한 시야를 확보하고 결손부의 형태에 따른 최적의 재생 목표를 설정할 수 있다. (Fig 3) 실제로 3차원 분석을 통해 맞춤형 차폐막을 디자인하고 이를 여러 재생유도물질과 함께 적용한 연구가 다수<sup>14,15)</sup> 이루어지고 있으며, 이와 같은 시도는 골유도재생술의 예지성을 높일 수 있을 것이다.



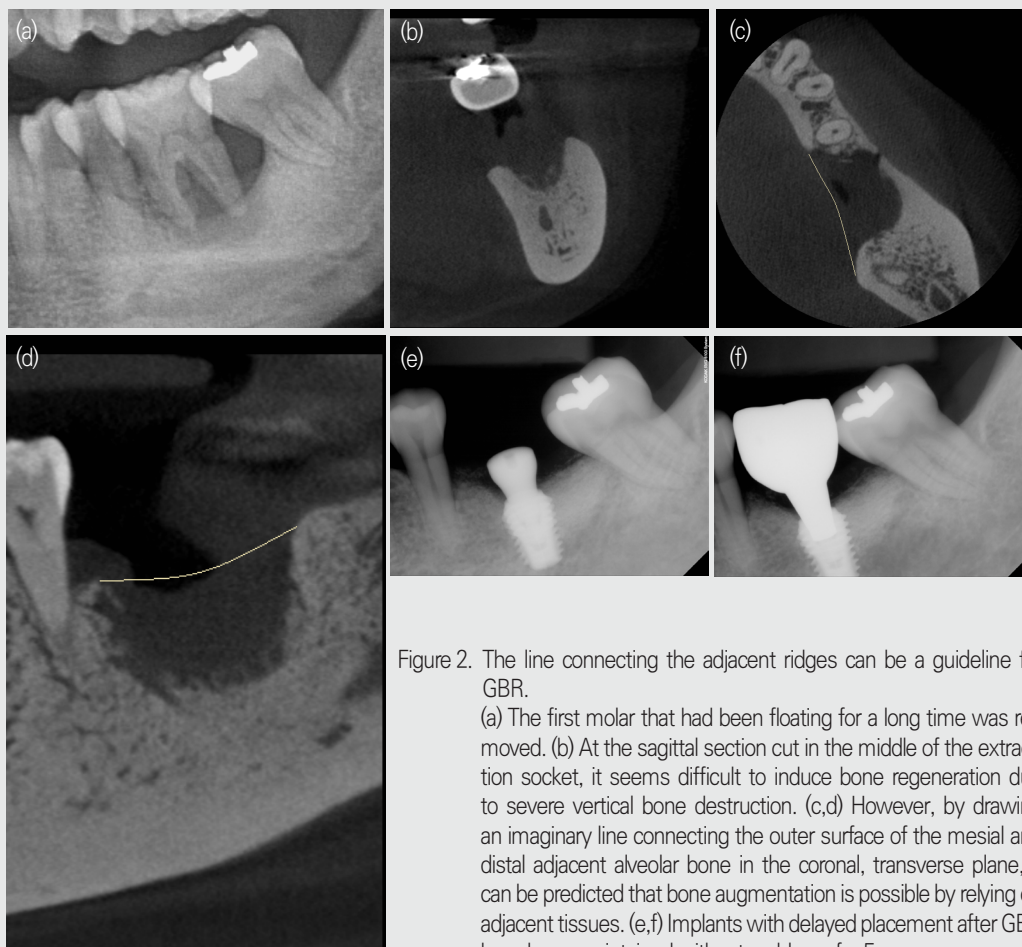


Figure 2. The line connecting the adjacent ridges can be a guideline for GBR.

(a) The first molar that had been floating for a long time was removed. (b) At the sagittal section cut in the middle of the extraction socket, it seems difficult to induce bone regeneration due to severe vertical bone destruction. (c,d) However, by drawing an imaginary line connecting the outer surface of the mesial and distal adjacent alveolar bone in the coronal, transverse plane, it can be predicted that bone augmentation is possible by relying on adjacent tissues. (e,f) Implants with delayed placement after GBR have been maintained without problems for 5 years.

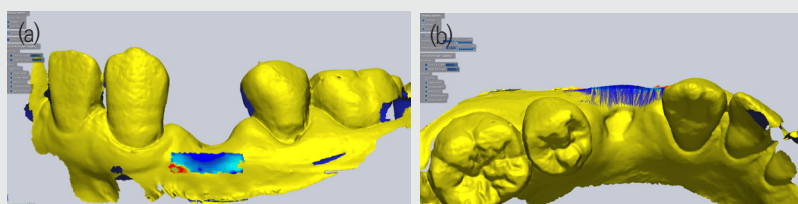


Figure 3. Three-dimensional volume change with the tooth extraction observed using CAD software. (a) The frontal view of extraction site with selected region of interest. (b) The change in the buccal bone absorbed horizontally for 3 months after extraction can be seen at a glance.

## 2. 혈류 공급

성공적인 골형성과 성숙을 위해서는 세포와 영양분을 공급하는 적절한 혈류량이 필수적이며<sup>16)</sup>, 이는 앞서 언급한 "PASS" 원칙의 두번째 항목 "혈관 신생 (A)" 으로도 강조되고 있다. 실제로 골재생유도술을 진행하는 데 있어 혈류공급을 최대로 이끌어내기 위해 피질골의 천공을 진행하곤 하는데, 이는 내측 골수강과의 연결통로를 통해 충분한 혈액과 전구세포가 빠르게 이식부위로 이동할 수 있게 한다고 알려져 있다<sup>17)</sup>. 하지만 골수강 천공이 골재생 유도에 어느 정도의 역할을 하는 지에 관해서는 인체에서의 명확한 비교가 어려워 다소 논란의 여지가 있고<sup>18)</sup>, 적절한 천공의 크기나 개수, 범위에 관해서도 정립된 기준은 없다. 다만 발치 후 오랜 시간이 지나 심하게 흡수된 치조제의 경우 치밀골판이 대부분을 구성하고 있어, 천공을 시행하지 않으면 혈액공급이 원활하지 않고 골재생이 실패할 확률이 높아지는 것으로 알려져 있다.

## 3. 골이식재

골유도 재생술을 계획할 때 또한 신중하게 선택해야 할 것이 바로 사용하는 재료일 것이다. 기존에 널리 쓰이던 골이식재 분류 기준을 살펴 보면, 빠지지 않고 등장하는 개념이 바로 골생성(osteogenesis), 골유도(osteoinduction), 그리고 골전도(osteoconduction) 이다. 골이식재 자체의 골형성 능력이 골생성이라면, 이식재가 주변 세포분화를 유도하여 골을 형성하는 능력이 골유도, 골형성이 될 수 있는 공간을 만들고 유지해주는 능력을 골전도라 할 수 있다.

일찍이 Araújo<sup>19)</sup>의 연구결과들을 보면 골이식재가 발치와 내부 골형성을 방해하는 양상이 보이기도 하고, 그 밖의 다수 문헌에서 자연 발치와의 치유에 비해 골형성이 지연됨을 보고하기도 하였다<sup>6)</sup>. 따라서 과거에는 골이

식재 자체의 골형성 능력(osteogenesis)을 보이고, 초기 치유 과정에서 빠르게 생착하는 자가골이식재를 golden standard로 분류하곤 했다. 그러나 자가골 이식을 위한 채취 과정에서의 광범위한 외상은 논외로 하더라도, 지속적인 골개조(remodeling)과정에서 부피의 급격한 감소를 보이며 공간유지능력을 상실한다는 점은 자가골 이식재의 치명적인 단점이라 할 수 있다. 따라서 세포의 골생성능에 초점을 맞추던 과거에 반해, 공간을 형성하고 주변 골조직으로부터 골재생이 이루어지도록 하는 조직공학적 개념으로 치조골 증강술식이 정립된 현재에는 자가골이 다른 이식재보다 우월하다고 말할 수 없다.

아무리 골 형성과 재생이 빠르게 일어난다고 해도, 치유과정이 안정적으로 진행될 공간이 확보되지 않으면 이상적인 치조제 증강은 불가능하다. 흡수가 느린 이종골이식재가 질적인 면에서는 골형성을 지연시키지만, 양적인 면에서 차폐막을 지지하고 공간의 축소를 방지해 준다는 점은 오늘날 큰 장점으로 인식되고 있다. 조직학적 소견 상 골이식재가 남아있으면 골조직이 채울 공간을 점유하여 골밀도를 떨어뜨리기 마련이나, 그렇다고 무조건 빠른 흡수를 보이는 이식재를 사용하면 재생될 공간이 유지될 수 없다. 이에 따라 치유 초기에는 공간을 안정적으로 확보해주고, 시간이 지나면서 자연골로 대체되기를 바라며 BCP(Biphasic Calcium Phosphate)를 주축으로 하는 합성골이 개발되었다. 그러나 실제로 동물실험 결과<sup>20,21)</sup>를 보면, 흡수가 느린 Hydroxyapatite(HA)와 흡수가 매우 빠르다고 알려진 beta-Tricalcium Phosphate(TCP)의 혼합비율에 따른 조직학적 신생골 대체율은 큰 차이가 없다는 의견이 지배적이다. 대부분의 동종골 역시 자가골 보다는 덜하지만 상당량의 흡수를 보이는 반면, 이종골의 경우 상대적으로 흡수가 덜한 것으로 나타나고 있어, 최근 흡수성 차폐막을 사용하는 대부분의 술식에서 이종골 이식재가 널리 사용되는 것으로 보인다.

대다수의 임상연구를 통해 이식골과 재생골에 식립된

임플란트의 장기 생존율이나 성공율에 있어서는 크게 차이가 없다는 결과가 보고되고 있고, 실제로 드물게 인체에서 채취된 골조직을 관찰한 결과, 자연골과 골이식재가 잔존하는 재생골은 유사한 골조직 구조를 보인 바 있다<sup>22,23</sup>. 물론 술자의 선호도에 따라 다를 수 있겠지만, 골결손부의 형태와 사용하는 차폐막 종류, 그로 인한 공간유지능력의 필요도에 따라 적절한 골이식재를 선택하여 최선의 결과를 추구해야 할 것이다.

#### 4. 차폐막

골재생유도술은 원치 않는 세포의 차단을 위해 차폐막을 반드시 사용해야 하는 술식이다. 골재생유도술식에 사용되는 차폐막은 흔히 1) 생체적합성 2) 연조직과 세균침투의 방어벽 3) 공간 형성 능력 4) 주변조직과의 부착성 5) 조직의 용이성과 같은 조건을 갖추어야 한다고 일컬어진다<sup>24</sup>. 차폐막은 크게 비흡수성 막과 흡수성 막으로 나뉘는데, 초창기에는 Gore-Tex ePTFE membrane이 GTR 혹은 GBR의 표준 재료로 여겨질 만큼, 조직 친화적이고 견고하게 공간을 형성해주는 비흡수성 차폐막이 널리 사용되었다. 이러한 비흡수성 막을 골재생유도술에 적용 시 osteopontin(OP), alkaline phosphatase (ALP) 와 같은 골 형성 유전자의 발현을 유의하게 증가시키는 것으로 밝혀졌으며, 그 밖에도 growth factor, Interlukin-1, IL-6과 같은 염증성 사이토 카인 및 조직 리모델링에 관여하는 각종 단백질-receptor activator of nuclear factor kappa B ligand (RANKL), osteoprotegerin (OPG) 그리고 matrix metalloproteinases (MMP-2, MMP-9)을 코딩하는 유전자의 발현을 향상시킨 것으로 나타났다<sup>24</sup>. 하지만 수년 전 이 대표적인 비흡수성 차폐막이 단종되면서, 흡수성 콜라겐 차폐막이 비약적으로 발전하고 주목받기 시작하였다. 흡수성 막 역시 조직학적 관찰과 유전자 발현을 통해 비흡수성 막 못지 않게 골전구세포, 면역세포들과의 상호작용

을 하고 초기 골재생을 촉진시키는 것으로 나타났다<sup>25</sup>. 대표적인 골유도재생술의 합병증으로 거론되던 차폐막의 노출 위험 및 그로 인한 감염 가능성이 적다는 점, 조직의 용이성, 제거의 불필요 등으로 흡수성 막은 점차 널리 쓰이게 되었다. 하지만 흡수성 콜라겐 차폐막의 경우, 자체 공간형성능력이 있었던 비흡수성 ePTFE 막과 달리 내부에 골이식재가 함께 사용되어야 원하는 결과를 얻을 수 있다. 따라서, 다루기 편하고 조직친화성으로 무장한 흡수성 차폐막을 주로 사용하는 오늘날에는, 역사적으로 골이식재의 역할이 커졌다고 해도 과언이 아니다. 그럼에도 불구하고 차폐막이 단순히 수동적인 장벽의 역할이 아닌, 세포와 직접적으로 상호작용을 하고 재생과정을 적극적으로 촉진할 수 있다는 보고 또한 많다<sup>24</sup>. 따라서 향후 차폐막의 기계적 특성 외에도 성장인자 등을 포함한 생물학적 기능 활성화와 항균, 항생제를 포함하는 등 다양한 발전이 가능할 것으로 예상된다.

#### 5. 연조직 형성

발치 후 위축된 치조제에서는 치은점막경계로부터 치조정까지의 거리 감소로 인해 대체로 각화치은의 폭이 줄어들게 된다<sup>26</sup>. 임플란트 주위 각화치은의 부재와 임플란트 주변 치조골의 소실은 명확한 상관관계가 나타나지 않았으나 최근의 consensus report 를 종합해 보면, 양질의 충분한 각화치은이 존재할 경우 치태 관리에 유리함을 확인할 수 있고, 각화치은이 부족한 경우 연조직 이식술을 통하여 보강하는 것이 안정성 측면에서 권고되고 있다. Lin 등(2013)<sup>27</sup>은 일찍이 메타분석을 통해 임플란트 주위의 각화치은 부족이 치태 축적과 치은 염증, 치은 퇴축 및 부착 소실과 연관이 있다고 밝힌 바 있으며, 다수의 문헌에서 각화치은 증대를 목적으로 시행한 연조직 이식 부위의 치태지수, 치은염 지수가 향상되었음을 언급하고 있다<sup>28</sup>. 특히 이미 위축된 치조제에서 광범위한 골증강술을 시행하며 골막 감장 절개

(periosteal releasing incision)로 일차 봉합을 이룬 경우, 전정 깊이의 소실과 각화치은 폭경의 감소가 두드러질 수 있다.

물론 치근단 변위 판막술 (apically positioned flap, APF)을 동반한 유리치은이식술(free gingival graft, FGG)로 사후에 각화치은을 보강할 수 있으나, 발치 혹은 골재생유도술 단계부터 최대한 발치 전 연조직을 보존하는 것이 더욱 바람직할 수 있다. 발치와에 골이식재를 적용하여 공간 형성 및 골생성을 일으켜 협측 골흡수를 보상한다는 개념으로 등장한 발치와 이식술은 무리한 감장 절개를 시행하지 않는 open healing 을 추구함으로써 이러한 연조직 외형 유지에 매우 유리한 술식으로 자리잡았다. 이와 달리 PASS원칙에 충실한 수직적 골 증강술을 시행할 때에도 설측, 구개측 부분판막절개를 통해 협측 전정깊이를 최대한 보존하면서 일차 폐쇄를 이루는 술식도 보고되고 있다<sup>29,30</sup>. (Fig 4)

## 결론

골유도재생술은 치조골의 증대를 위한 예지성있는 술식으로, 수직 및 수평적 골결손부의 회복을 통해 임플란트 식립에 필요한 치조제를 형성해 준다. 임상가는 환자의 상태 파악 후 골 결손부의 형태를 3차원적으로 면밀히 분석하고, 그에 따른 적절한 차폐막과 골이식재를 선정해야 하며, 아울러 혈류 공급, 이식재와 막의 안정성 및 연조직의 회복 등 GBR 성공의 핵심 요소를 항상 고려해야 한다. 또한 재료에 따른 최적의 판막디자인과 다양한 차폐막 고정법, 섬세한 봉합술을 끊임없이 연마하여 주어진 조건 하에서 최선의 결과를 이끌어내야 할 것이다.

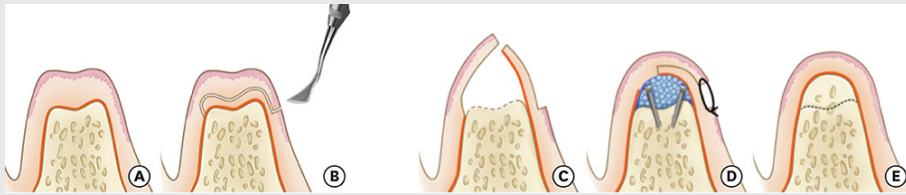


Figure 4. Schematic illustration of the K-incision. (Cho & Ku, 2018)<sup>29</sup>

- (a,b) A K-incision is performed to split the gingiva.
- (c) After the flap elevation, decortication is performed to promote osteogenesis.
- (d) Bovine bone mineral and membrane are applied with tent poles.
- (e) After a 4-month healing period, the alveolar ridge shows vertically recovered bone with sufficient keratinized gingival tissue and an unchanged mucogingival junction level.

## 참 고 문 헌

1. Benic GI, Hammerle CH. Horizontal bone augmentation by means of guided bone regeneration. *Periodontol 2000* 2014;66:13-40.
2. Hammerle CH, Schmid J, Lang NP, Olah AJ. Temporal dynamics of healing in rabbit cranial defects using guided bone regeneration. *J Oral Maxillofac Surg* 1995;53:167-174.
3. Retzepi M, Donos N. Guided Bone Regeneration: biological principle and therapeutic applications. *Clin Oral Implants Res* 2010;21:567-576.
4. Cucchi A, Chierico A, Fontana F, et al. Statements and Recommendations for Guided Bone Regeneration: Consensus Report of the Guided Bone Regeneration Symposium Held in Bologna, October 15 to 16, 2016. *Implant Dent* 2019;28:388-399.
5. Wang HL, Boyapati L. "PASS" principles for predictable bone regeneration. *Implant Dent* 2006;15:8-17.
6. Stavropoulos A, Kostopoulos L, Nyengaard JR, Karring T. Fate of bone formed by guided tissue regeneration with or without grafting of Bio-Oss or Biogran. An experimental study in the rat. *J Clin Periodontol* 2004;31:30-39.
7. Schenk RK, Buser D, Hardwick WR, Dahlin C. Healing pattern of bone regeneration in membrane-protected defects: a histologic study in the canine mandible. *Int J Oral Maxillofac Implants* 1994;9:13-29.
8. Yamada Y, Tamura T, Hariu K, Asano Y, Sato S, Ito K. Angiogenesis in newly augmented bone observed in rabbit calvarium using a titanium cap. *Clin Oral Implants Res* 2008;19:1003-1009.
9. Bornstein MM, Halbritter S, Hamisch H, Weber HP, Buser D. A retrospective analysis of patients referred for implant placement to a specialty clinic: indications, surgical procedures, and early failures. *Int J Oral Maxillofac Implants* 2008;23:1109-1116.
10. Van der Weijden F, Dell'Acqua F, Slot DE. Alveolar bone dimensional changes of post-extraction sockets in humans: a systematic review. *J Clin Periodontol* 2009;36:1048-1058.
11. Seibert JS. Reconstruction of deformed, partially edentulous ridges, using full thickness onlay grafts. Part I. Technique and wound healing. *Compend Contin Educ Dent* 1983;4:437-453.
12. Allen EP, Gainza CS, Farthing GG, Newbold DA. Improved technique for localized ridge augmentation. A report of 21 cases. *J Periodontol* 1985;56:195-199.
13. Wang HL, Al-Shammari K. HVC ridge deficiency classification: a therapeutically oriented classification. *Int J Periodontics Restorative Dent* 2002;22:335-343.
14. Won JY, Park CY, Bae JH, et al. Evaluation of 3D printed PCL/PLGA/beta-TCP versus collagen membranes for guided bone regeneration in a beagle implant model. *Biomed Mater* 2016;11:055013.
15. Petre A, Balta C, Herman H, et al. A novel experimental approach to evaluate guided bone regeneration (GBR) in the rat femur using a 3D-printed CAD/CAM zirconia space-maintaining barrier. *J Adv Res* 2021;28:221-229.
16. Winet H. The role of microvasculature in normal and perturbed bone healing as revealed by intravital microscopy. *Bone* 1996;19:39S-57S.
17. Buser D, Dula K, Belser UC, Hirt HP, Berthold H. Localized ridge augmentation using guided bone regeneration. II. Surgical procedure in the mandible. *Int J Periodontics Restorative Dent* 1995;15:10-29.
18. Greenstein G, Greenstein B, Cavallaro J, Tarnow D. The role of bone decortication in enhancing the results of guided bone regeneration: a literature review. *J Periodontol* 2009;80:175-189.
19. Araujo MG, Lindhe J. Ridge preservation with the use of Bio-Oss collagen: A 6-month study in the dog. *Clin Oral Implants Res* 2009;20:433-440.
20. Yang C, Unursaikhan O, Lee JS, Jung UW, Kim CS, Choi SH. Osteoconductivity and biodegradation of synthetic bone substitutes with different tricalcium phosphate contents in rabbits. *J Biomed Mater Res B Appl Biomater* 2014;102:80-88.
21. Cordaro L, Bosshardt DD, Palattella P, Rao W, Serino G, Chiapasco M. Maxillary sinus grafting with Bio-Oss or Straumann Bone Ceramic: histomorphometric results from a randomized controlled multicenter clinical trial. *Clin Oral Implants Res* 2008;19:796-803.
22. Mordenfeld A, Hallman M, Johansson CB, Albrektsson T. Histological and histomorphometrical analyses of biopsies harvested 11 years after maxillary sinus floor augmentation with deproteinized bovine and autogenous bone. *Clin Oral Implants Res* 2010;21:961-970.
23. Lee JS, Cha JK, Thoma DS, Jung UW. Report of a human autopsy case in maxillary sinuses augmented using a synthetic bone substitute: Micro-computed tomographic and histologic observations. *Clin Oral Implants Res* 2018;29:339-345.
24. Omar O, Elgali I, Dahlin C, Thomsen P. Barrier membranes: More than the barrier effect? *J Clin Periodontol* 2019;46 Suppl 21:103-123.
25. Elgali I, Turri A, Xia W, et al. Guided bone regeneration using resorbable membrane and different bone substitutes: Early histological and molecular events. *Acta Biomater* 2016;29:409-423.
26. Mericske-Stern R, Steinlin Schaffner T, Marti P, Geering AH. Peri-implant mucosal aspects of ITI implants supporting overdentures. A five-year longitudinal study. *Clin Oral Implants Res* 1994;5:9-18.
27. Lin GH, Chan HL, Wang HL. The significance of keratinized mucosa on implant health: a systematic review. *J Periodontol* 2013;84:1755-1767.
28. Giannobile WV, Jung RE, Schwarz F, Groups of the 2nd Osteology Foundation Consensus M. Evidence-based knowledge on the aesthetics and maintenance of peri-implant soft tissues: Osteology Foundation Consensus Report Part 1-Effects of soft tissue augmentation procedures on the maintenance of peri-implant soft tissue health. *Clin Oral Implants Res* 2018;29 Suppl 15:7-10.
29. Cho YD, Ku Y. Guided bone regeneration using K-incision technique. *J Periodontal Implant Sci* 2018;48:193-200.
30. Lee C, Kim S, Kim J, Namgung D, Kim K, Ku Y. Supplemental periodontal regeneration by vertical ridge augmentation around dental implants. A preclinical in vivo experimental study. *Clin Oral Implants Res* 2019;30:1118-1125.