

# 경구개에 재발한 화농성 육아종을 Diode Laser를 활용하여 치료한 증례

<sup>1</sup>대구가톨릭대학교 의과대학 치과학교실 구강악안면외과

<sup>2</sup>대구가톨릭대학교 의과대학 치과학교실 구강내과

김영현<sup>1</sup>, 박인숙<sup>1</sup>, 김지락<sup>2</sup>

## ORCID ID

Young-Hyun Kim,  <https://orcid.org/0000-0002-8394-0481>

In-sook Park,  <https://orcid.org/0000-0001-8360-8473>

Ji-Rak Kim,  <https://orcid.org/0000-0002-1326-3948>

## ABSTRACT

### Treatment of Recurred Pyogenic Granuloma on the Hard Palate with Diode Laser : Case Report

<sup>1</sup>Department of Dentistry and Oral and Maxillofacial Surgery, School of Medicine, Daegu Catholic University

<sup>2</sup>Department of Dentistry and Oral medicine, School of Medicine, Daegu Catholic University

Young-Hyun Kim<sup>1</sup>, In-sook Park<sup>1</sup>, Ji-Rak Kim<sup>2</sup>

Pyogenic granuloma is a prevalent, benign muco-cutaneous lesion with exuberant tissue caused by local irritation or trauma. The term 'pyogenic granuloma' can be a misnomer because the lesion neither causes pus formation nor represents a true granuloma, histologically. Pyogenic granuloma appears as a sessile or pedunculated exophytic mass covered by yellow fibrinous membrane. Its smooth or lobulated surface may easily bleed or ulcerated. Gingiva is the most common site (75% of all cases), and lips, tongue, buccal mucosa and the hard palate are also affected. Surgical excision is the first choice of treatment many other treatment modalities can be used. After surgical excision, recurrence occurs up to 16% of these lesions. It is believed that recurrence ensues as a result of incomplete excision, failure to eliminate etiologic factors or repeated trauma.

This case report describes the use of diode laser in surgical excision of the recurred pyogenic granuloma on the hard palate

Key words : Pyogenic Granuloma; Recurrence; Diode laser

Corresponding Author

Ji-Rak Kim

Department of Dentistry and Oral Medicine, School of Medicine, Daegu Catholic University, 33 Duryugongwon-ro 17-gil, Nam-gu, Daegu 42472, Korea

Tel : +82-53-650-4285 / Fax : +82-53-622-7067 / E-mail : jrkim@cu.ac.kr

## I. 서론

화농성 육아종은 국소적인 자극이나 외상이 원인이 되는 구강 내에 보이는 일반적인 염증성 증식의 한 형태이다<sup>1)</sup>. 화농성 육아종은 감염과 큰 연관성은 없으며 병소 내부에 고름이 없어 ‘화농성 육아종’이란 명칭은 부적절하다고 할 수 있다<sup>2)</sup>. 화농성 육아종의 형태는 국소적이며 유경 또는 무경의 폴립모양 종괴 또는 괴양성의 피부나 점막의 성장 형태를 보인다<sup>3)</sup>. 구강 내에서 가장 호발하는 부위는 치은 부위이며 입술과 점막 그리고 혀, 구개부에도 드물게 발생한다<sup>4)</sup>. 일반적인 첫번째 치료 원칙은 완전한 외과적 절제술이나, 많은 다른 치료방법들이 존재한다. 병소가 불안정하게 제거 되었을 경우 재발할 확률이 16%까지 보고된다<sup>5)</sup>.

본 증례에서는 재발한 화농성 육아종을 diode laser를 이용하여 절제하였고, 양호한 치료 결과를 얻었기에 이를 보고하는 바이다

## II. 증례

59세 남성이 입천장 부위 과증식으로 인한 불편감으로 내원하였다. 약 10일전부터 입천장에 볼록 튀어나온

것을 인지하였으며, 병소는 점점 커지는 것 같고 병소부위 연조직이 떨어져 나왔다며 정확한 진단 및 치료를 위해 내원하였다.

병소는 좌측부 경구개와 연구개 경계부에 위치하고 있었으며, 약 6mm x 6mm의 원형의 형태로 잘 경계가 지어지며, 결절성 모양을 가지고 있었고 색상은 분홍빛을 띠고 있었다. (Fig. 1)

Papilloma로 잠정 진단하고, 국소마취하에 Er-YAG laser(Anybeam™ TOP EN plus, B&B Systems, Korea)를 이용하여 조직 절제를 시행하였고, 출혈이 크지 않아 추가적인 지혈 처치는 시행하지 않았으며, 감염 예방과 통증 조절을 위하여 항생제와 소염진통제 처방을 시행하였다. (Fig. 2) 절제된 병소는 본원의 임상병리과에서 조직검사를 시행하였으며, 조직검사 결과 육아조직(Granulation tissue)으로 진단되었다. 1주일 후 내원시, 환자는 불편감을 호소하지 않았다.

약 2달 후, 환자는 10일전부터 다시 동일 부위에 재발했다는 주소로 재내원하였으며, diode 레이저(980 nm, continuous wave, 200 μm optical fiber, 6W)를 이용하여 절제하였고 생검을 의뢰하였다. (Fig. 3,4)

조직 절제 후 약간의 출혈이 있었으나 역시 diode laser를 이용하여 지혈 처치 하였으며 봉합은 시행하지 않았다. 조직검사결과 화농성 육아종(Pyogenic granu-

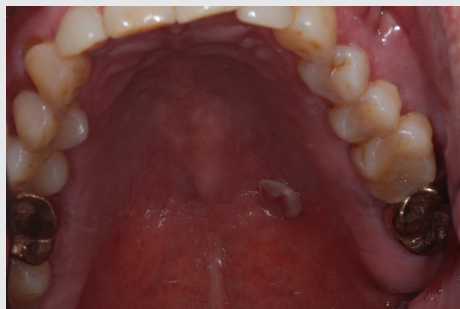


Figure 1. 좌측 구개측에 관찰된 병소

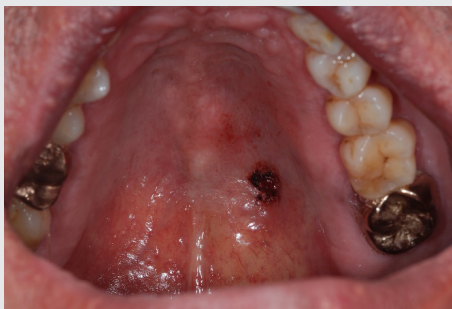

Figure 2. 절제 후 모습

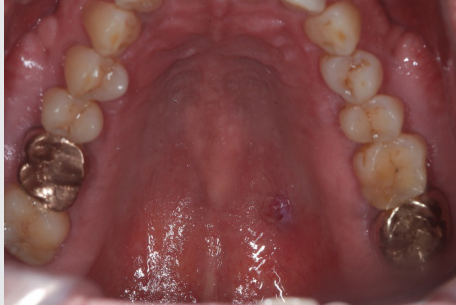

Figure 3. 재발한 병소

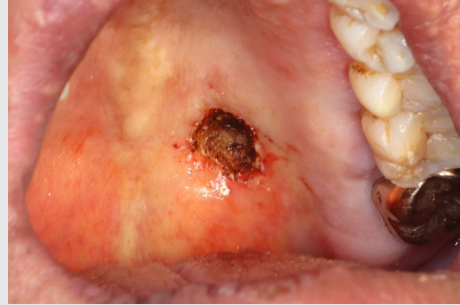

Figure 4. 재절제 후 모습

loma)으로 진단되었으며, 3개월간의 경과 관찰 중에 재발의 소견은 보이지 않았다. 재발 가능성 및 정기 검진의 필요성에 대해 설명하였다.

### III. 고찰

화농성 육아종은 잘 알려진 염증성 증식 구강내 병소이며, 모든 구강내 병소 중 약 1.85%를 차지한다. 주로 병소는 무증상, 무통증이나 자극에 의해 출혈을 일어날 수 있다. 게다가 화농성 육아종은 저작, 삼킴, 말하기 등의 기능적인 문제뿐 아니라 심미적인 문제까지 일으킬 수 있다<sup>4)</sup>. 이 증례에서는 환자는 통증을 호소하지는 않았으나, 불편감 및 불안감으로 치료를 원했다.

화농성 육아종은 임상적 양상이나 전산화 단층촬영소견 등은 진단에 특징적이지 않으며, 조직학적 소견으로 확진을 하게 된다. 감별질환으로는 진성 육아종, 혈관육종, 편평세포암종, 모세혈관종, 카포시육종, 치성종, 임파종 등이 있다<sup>6)</sup>.

화농성 육아종의 치료 방법은 외과적 적출과 자극원의 제거가 전형적인 치료법이나 최근에는 절제에 laser를 이용하는 술식이 많이 사용되고 있다. 또한 재발이 잘 되는 부위에서는 병소 내부로 ethanol, sodium tetradecyl sulfate 경화요법, corticosteroid를 주입하는 술식이 재발을 방지한다는 보고도 있다<sup>11)</sup>.

Diode 레이저는 상대적으로 연조직의 절제가 용이하며 레이저에 의한 주변부 손상이 크지 않다는 장점이 있다<sup>7,10)</sup>. 또한 diode laser의 경우 헤모글로빈에 잘 흡수되는 파장을 가지고 있기 때문에 우수한 절제와 혈액 응고 효과를 보여준다고 한다<sup>8,9)</sup>.

화농성 육아종의 치료법에서 diode laser의 사용은 여러 가지 임상적인 이점을 가진 안전한 술식임에도 술자는 병소를 야기시킨 원인 및 외상을 제거해야 하고, 병소는 병소의 경계에서 2mm의 마진을 가지고 절제해야 한다. 높은 재발율로 인해 장기간의 정기적인 검진이 추천된다<sup>1)</sup>.

## 참 고 문 헌

1. Hasanoglu Erbasar GN, Senguven B, Gultekin SE, Cetiner S. Management of a Recurrent Pyogenic Granuloma of the Hard Palate with Diode Laser: A Case Report. *J Lasers Med Sci*. 2016;7:56-61.
2. Rai, S., Kaur, M., & Bhatnagar, P. Laser: a powerful tool for treatment of pyogenic granuloma. *J Cutan Aesthet Surg*. 2011;4:144-147.
3. Saravana, GH. Oral pyogenic granuloma: a review of 137 cases. *Br J Oral Maxillofac Surg*. 2009;47:318-319.
4. Bhaskar SN, Jacoway JR. Pyogenic granuloma—clinical features, incidence, histology, and result of treatment: report of 242 cases. *J Oral Surg*. 1966;24:391-398.
5. Angelopoulos AP. Pyogenic granuloma of the oral cavity: statistical analysis of its clinical features. *J Oral Surg*. 1971;29:840-847.
6. el-Sayed Y, al-Serhani A. Lobular capillary haemangioma (pyogenic granuloma) of the nose. *J Laryngol Otol*. 1997;111:941-945
7. Goharkhay K, Moritz A, Wilder-Smith P, Schoop U, Kluger W, Jakolitsch S, Sperr W. Effects on oral soft tissue produced by a diode laser in vitro. *Lasers Surg Med*. 1999;25:401-406.
8. Wilder-Smith P, Arrastia AM, Liaw LH, Berns M. Incision properties and thermal effects of three CO<sub>2</sub> lasers in soft tissue. *Oral Surg Oral Med Oral Pathol Oral Radiol Endod*. 1995;79:685-691.
9. Simşek Kaya G, Yapici Yavuz G, Sümbüllü MA, Dayi E. A comparison of diode laser and Er:YAG lasers in the treatment of gingival melanin pigmentation. *Oral Surg Oral Med Oral Pathol Oral Radiol*. 2012;113:293-299.
10. Gokhale SR, Padhye AM, Byakod G, Jain SA, Padbidri V, Shivaswamy S. A comparative evaluation of the efficacy of diode laser as an adjunct to mechanical debridement versus conventional mechanical debridement in periodontal flap surgery: a clinical and microbiological study. *Photomed Laser Surg*. 2012;30:598-603.
11. Ichimiya M, Yoshikawa Y, Hamamoto Y, Muto M. Successful treatment of pyogenic granuloma with injection of absolute ethanol. *J Dermatol*. 2004;31:342-344.