

완전탈구된 미성숙 영구치와 유치의 치료

박태영¹, 차의진¹, 지명관²

¹조선대학교 치과대학 치과보존학교실, ²조선대학교 치과대학 소아치과학교실

ORCID ID

Tae-Young Park,  <https://orcid.org/0000-0002-0752-681X>

Eui-jin Cha,  <https://orcid.org/0000-0002-8624-7914>

Myeong-kwan Jih,  <https://orcid.org/0000-0001-9579-076X>

ABSTRACT

The management of avulsed immature permanent teeth & primary teeth

Tae-Young Park¹, Eui-jin Cha¹, Myeong-kwan Jih²

¹Department of Conservative dentistry, School of Dentistry, Chosun university, Gwangju, Korea

²Department of Pediatric dentistry, School of Dentistry, Chosun university, Gwangju, Korea

It is well known that avulsion among various dental traumas is difficult to treat and has a poor prognosis. When immature teeth with open apex are avulsed, the ideal treatment objective is spontaneous revascularization of the pulp. Replantation is not recommended in case of avulsion of primary teeth, but it is possible when all conditions are favorable.

Key words : Tooth Avulsion, Primary Tooth, Permanent Tooth

Corresponding Author

Myeong-kwan Jih, DDS, PhD, Associate Professor

Department of Pediatric dentistry, College of Dentistry, Chosun University,

303 Pilmun-daero, Dong-gu, Gwang-ju, 501-759, Korea.

Tel : +82-62-220-3868 / Fax : +82-62-225-8240 / E-mail : mdenti@chosun.ac.kr

ACKNOWLEDGEMENT *This study was supported (in part) by research funds from Education and Cultural Foundation of College of Dentistry, Chosun University, 2020..

1. 서론

치아와 지지조직에 대한 외상성 손상은 경험이 많지 않은 치과의사에게 매우 어려운 상황이라고 볼 수 있다¹⁾. 특히 근래에는 기능적이면서 심미성을 동반한 완벽한 처치를 원하는 환자들의 요구가 더해져 이를 해결하기 위한 노력이 필요하다²⁾. 외상으로 손상을 받은 치아는 손상 받은 어린이와 보호자들에게 매우 다급하고 절박한 문제이며 이런 상황들은 치과의사들을 더 긴장되게 만든다. 여기에 유치열기에 발생한 외상은 아이의 협조도를 얻기 힘든 어려움까지 더해져 그 난이도가 훨씬 높아진다고 볼 수 있다³⁾.

여러 가지 치아 외상중 완전 탈구는 치료 방법이 까다로우며 예후가 좋지 않은 것으로 잘 알려져 있다^{1,4)}. 영구치의 완전 탈구는 7~9세의 나이에 상악 중절치에 가장 흔히 발생하는 것으로 알려져 있으며 이는 영구치의 완전 탈구는 미성숙 영구치에서 자주 발생한다는 것을 의미한다⁴⁾.

미성숙 영구치의 완전탈구 치료시 치과의사는 성숙한 영구치와는 다른 개념으로 접근하는 것이 필요하며 이는 치아의 향후 생존에 있어서 중요한 문제이다. 유치의 완전 탈구시 재식립하는 것은 추천하지 않지만 모든 조건이 좋을 때는 재식립이 가능하며 이는 환자와 환자 보호자의 정신적 충격을 줄여줄 수 있는 방법이 될 수 있다.

미성숙 영구치 또는 유치가 완전 탈구 된 어린이 환자를 치료해야 하는 치과의사는 이 손상된 치아의 치료법에 대해 숙지하고 있어야한다. 이는 사고 후 가능한 빠른 시간에 초기 치료가 진행되어야만 하는 경우가 많고 정확한 병력과 환자의 증상과 징후를 관찰하여 응급상황을 대비해야 하기 때문이다^{4,5)}.

이번 리뷰에서 완전 탈구된 미성숙 영구치와 유치의 처치법에 대해서 알아보려고 한다.

2. 미성숙 영구치의 완전 탈구

일반적으로 완전 탈구된 미성숙 영구치의 치료법은 재식술이다. 재식술의 성공 여부를 결정하는 요인으로 치아가 탈구된 환경, 탈구된 치아를 보관한 물질, 적절한 고정, 치아의 구외노출 시간 등이 있다. 이중에서도 특히 치아상실 시부터 재식시킬 때까지의 경과시간은 PDL (Periodontal Ligament) 세포들의 상태를 결정하는 가장 중요한 요소이다^{6,7)}. 일반적으로 30분 이내에 재식한 경우 90% 이상의 성공률을 보인 반면 90분 이상 경과한 경우에는 7%의 성공률을 보인다고 알려져 있다⁸⁾. 따라서 구외노출 시간에 따라 치료 방법을 달리해야 하는 것이 기본 원칙이다. IADT (International Association for Dental Traumatology)에서는 크게 60분 내외로 치료방법을 구분하였고 이에 따라 기술하고자 한다⁴⁾.

1) 구외 시간이 60분 이내의 미성숙 영구치의 완전탈구

우유, HBSS (Hank's balanced salt solution) 같은 이상적인 보관 물질에 담긴 상태를 가정하였을 때 치료 방법은 다음과 같다.

- ① 탈구된 미성숙 영구치는 최대한 빨리 치조와 내에 식립하도록 한다. 방사선 사진은 재식 후에 촬영한다. 다만 재식이 쉽게 잘 되지 않는 경우에는 방사선 사진을 촬영하고 평가해야 한다.
- ② 만약 치아가 더러운 상태라면 치근면을 깨끗이 한다. 다만 치주인대의 잔존물을 보존하도록 노력한다.
- ③ 치조골의 손상없이 치아가 깨끗하게 탈구되었다면 국소마취를 하지 않아도 된다.
- ④ 재식 후 유연한 철사를 사용하여 1~2주정도 고정시킨다. 치주인대섬유는 1주일 후에 충분히 치유될 수 있으나 치조골의 손상 등과 같이 치아가

잘 고정되지 않을 환경이라면 충분한 고정 시간이 필요할 수 있다. 만약 철사를 제거하고 난 후 추가적인 자극이 지속적으로 발생할 가능성이 높거나 완전 탈구되었던 치아가 올바른 위치에 고정되는 것이 어렵다고 판단될 경우 고정기간을 늘려줄 수 있다. 고정시키는 철사로써는 0.016" 또는 0.4 mm stainless steel wire가 추천되지만 철사의 굵기는 크게 중요하지 않다. 철사는 유연하여 생리적 동요를 허용해야 하는데 이는 대치성 흡수의 가능성을 줄이기 위해서이다.

- ⑤ 치근의 흡수가 발생한다면 매우 빠른 속도로 진행되기 때문에 진단이 되는 즉시 치수치료를 진행할 수 있으며, 치수재혈관화가 가장 추천된다.

2) 구외 시간이 60분이 넘는 미성숙 영구치의 완전 탈구

우유나 HBSS같은 이상적인 보관 물질에 담긴 상태를 가정하였을 때 치료 방법은 다음과 같다. 이외의 방법은 구외 시간이 60분 이내의 미성숙 영구치의 완전 탈구와 같다.

- ① 병력을 청취하고, 방사선학적 평가를 마치기 전에 치아는 저장 물질에 그대로 보관한다.
- ② 자발적인 치수재혈관화가 일어나지 않는다면 감염이 확인되는 즉시 근관치료 또는 치수재생술을 최대한 빠르게 시작해야 한다.

3) 정기적인 관찰 과정

재식립된 치아는 임상적 및 방사선학적으로 정기적으로 관찰되어야 한다. IADT 가이드라인에 따르면 2주, 4주, 3개월, 6개월, 1년 간격으로 검사가 필요하며 이후 1년간격으로 최소 5년동안 관찰할 것을 권장하고 있다⁴⁾. 정기적 관찰 시 치주인대의 치유양상과 치근의 발육양상 및 치근흡수의 발생여부를 관찰해야 한다.

4) 완전 탈구된 미성숙 영구치의 재생 근관치료

완전 탈구된 미성숙 영구치의 경우 확실한 임상적 또는 방사선학적 증거가 없는 한 근관 치료를 피해야 한다. 하지만 감염이 발생한 경우 치근 흡수는 굉장히 빠르게 진행되며 적절한 시기를 놓칠 경우 발치 가능성이 높기 때문에 항상 조심해야 한다.

미성숙 영구치의 치수치료 시, 일반적인 근관치료 방법으로는 치수 잔사 제거 및 치근단 밀폐가 어려우며 치근의 성장을 기대할 수 없고 얇은 근관벽의 두께로 인하여 파절에 취약하다⁹⁾. 전통적인 방법으로 수산화칼슘 제제를 사용하여 석회화 장벽을 유도하는 술식인 치근단형성술이 사용되어 왔다. 하지만 치근단 형성술은 치료기간이 길고 다수의 내원을 필요로 하며 치경부 파절에 취약한 단점을 가지고 있다. 이러한 단점을 해결하고자 최근 가장 많이 사용되는 방법은 재생 근관치료이다. 재생 근관치료는 괴사된 치수조직을 재생시킴으로써 치근 성장을 유도시켜 정상적인 치근 형태를 갖춰 치근의 약화를 방지한다¹⁰⁾. 재생 근관치료는 근관 내를 적절히 멸균된 상태로 유지하는 것을 목표로 한다. 따라서 근관 내부를 잘 세척하는 것이 중요하며 다양한 항생제를 조합하여 근관 내부를 멸균시키는 것이 도움이 될 수 있다. Scaffold의 필요성에 대해서는 논란이 있지만 밀폐의 중요성은 임상가가 가장 신경 써야 하는 부분이다. MTA (Mineral Trioxide Aggregate) 제제들이 밀봉에 가장 많이 사용되는 제제이며 치근단의 폐쇄 여부를 정기적으로 검진하여 확인한다¹¹⁾.

지금까지 재생 근관치료에 관한 성공적인 증례들이 많이 보고되고 있다^{12~14)}. 하지만 완전 탈구된 미성숙 영구치에서 감염이 발생하고 이를 재생 근관치료로 치료한 경우 외상 이외의 경우에서 시행한 것보다 성공률이 좋지 않은 것으로 보고되었다(Fig. 1)^{12,15)}.

이의 원인을 알 수 있는 몇몇 보고들이 있다. Alo-

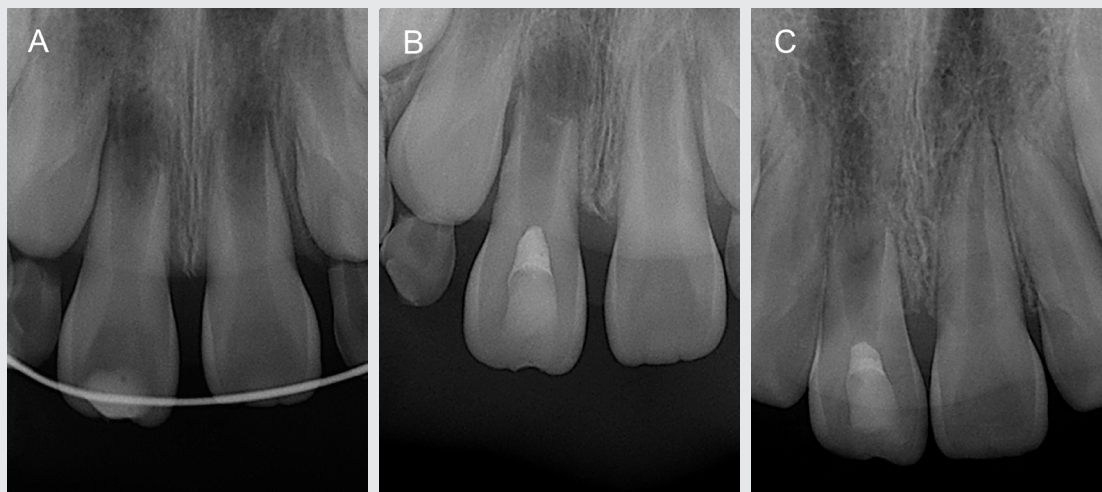


Figure 1. Although pulp regeneration was performed, root growth was not observed. A) Periapical radiograph of replanted and splinted the maxillary right central incisor. B) Radiograph after 10 months of trauma. C) Radiograph after 1 year and 5 months of trauma.

baid 등은 재식술을 시행한 재생 근관치료로 인하여 79%의 낮은 성공률을 보여주었다¹⁶⁾. Huang 등은 동물실험에서 재식된 미성숙 영구치에서 HERS (Hertwig's Epithelial Root Sheath)의 손상으로 인하여 치수재생과 지속적 치근발육에 좋지 않은 영향을 주었을 것이라 하였다¹⁷⁾. 또한 후향적 연구로 완전 탈구된 미성숙 영구치가 SCAP (Stem Cell from Apical Papilla)에 물리적 손상이 가해져 재생 근관치료의 가능성이 낮아진 것으로 판단하는 논문도 있었다¹⁵⁾.

여러 가지 논문들을 보았을 때 결국 물리적인 PDL의 손상 및 근단부 치수의 절단이 미성숙 영구치의 치수의 재혈관화에 있어서 가장 큰 문제가 되었을 것으로 생각된다^{15~17)}. 여러 문헌들의 높은 미성숙 영구치의 치수치료 성공률을 고려하면 이는 매우 실망스러운 결과라고 할 수 있다. 하지만 이러한 성공률은 재식을 하지 않은 다른 치아와의 비교이며 실제 전통적인 방

법인 치근단 형성술보다 낮은 성공률을 보이는 것은 아니다. 또한 성공률을 이야기 할 때 가장 획득되기 어렵다고 알려져 있는 치근의 길이 성장 같은 내용을 제외한다면 성공률은 매우 크게 상승하는 것이 보고되었다^{11,15)}. 비록 재식치아에서의 재생 근관치료를 지지하는 근거가 아직 충분하지는 않지만 치근단 형성술의 치명적인 단점들을 고려했을 때 완전 탈구된 미성숙 영구치에서 재생 근관치료를 먼저 시도해 보는 것이 올바른 것이다. 완전 탈구된 치아의 치수재생술이 실패한 경우 그 다음 선택지로 치근단 형성술을 시행해 보는 것을 추천한다.

3. 유치의 완전 탈구

이미 흡수가 진행되고 있는 탈락기 유치는 재식의

적응증이 되지 않는다⁵⁾. 완전 탈구된 유치가 발견되지 않았을 때는 재식의 여부보다 더 중요한 것이 치아의 위치를 조사하는 것이다. 유치열기의 어린아이들은 사고가 성인에 의해 목격되지 않았을 경우 흡인되었을 가능성을 염두해 두어야 하며 특히 호흡기 증상이 있는 경우 추가 검사를 받기 위해 어린이를 의과병원으로 의뢰해야 한다. 즉 빠진 유치를 다시 식립할 목적이 아니라도 탈락된 치아를 찾는 것은 유치열기의 어린이의 나이를 고려했을 때 영구치의 완전 탈구보다 더 중요하게 고려되어야 한다.

완전 탈구된 유치가 재식이 추천되지 않는 이유는 여러 가지가 있다⁵⁾. 재식후에 급격한 치근흡수를 보일 수 있으며, 후속 영구치배의 손상이 일어날 위험성도 존재한다⁹⁾. 주로 4~5세의 어린이들에게서 가벼운 합병증으로 근관 폐색도 자주 발생한다(Fig. 2)²⁰⁾. 무엇보다 재식시 발생할 수 있는 흡인은 아이의 신체에 가해질 수 있는 아주 큰 위험 요소이다.

외상치의 주변 조직들이 건전하며 구외시간이 짧고

치아가 깨끗하며 우유 같은 이상적인 물질에 보관되어 있는 등의 아주 좋은 조건일 때는 완전 탈구된 유치의 재식을 고려해 볼 수 있다. 완전 탈구된 유치의 재식은 환자 및 보호자에게 정신적으로 큰 안정감을 줄 수 있을 것이다. 다만 아주 세심한 경과 관찰이 필요하다.

- ① 완전 탈구된 치아의 주변조직에 자극을 최대한 주지 않게 한다.
- ② 재식 후 유연한 철사를 사용하여 1~2주정도 고정시킨다.
- ③ 완전 탈구된 유치의 계승치를 주의 깊게 관찰해야 한다.
- ④ 염증성 흡수양상이 관찰된다면 최대한 빠르게 발치한다.

4. 지지골 외상이 동반된 완전 탈구

여러 개의 치아가 완전 탈구되거나 완전 탈구된 치아

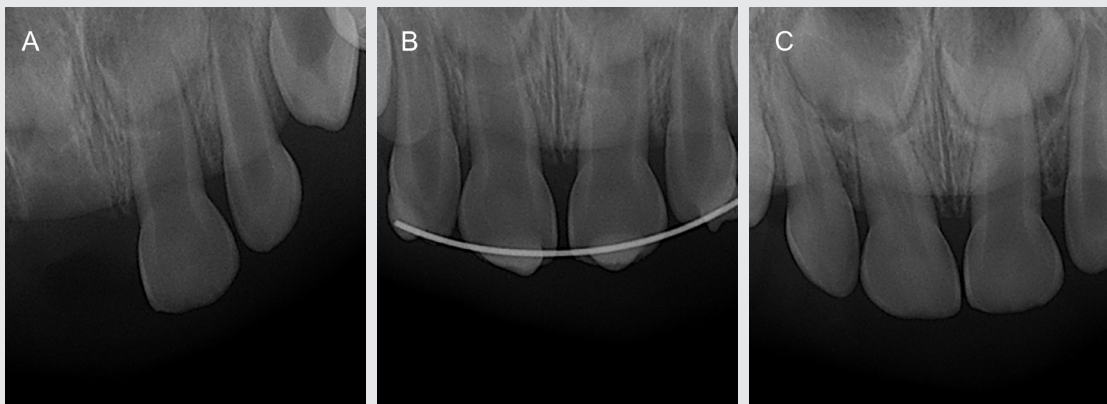


Figure 2. Complication of a replanted avulsed primary tooth. A) Periapical radiograph at the first visit showing avulsion of the maxillary right central primary incisor. B) Periapical radiograph after resin-wire splint. C) Radiograph after 1 year, canal obliteration was observed.

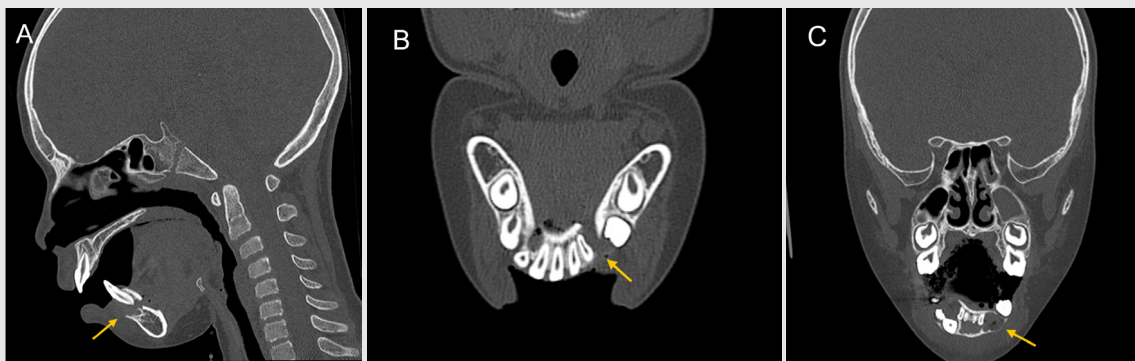


Figure 3. CT show fracture of mandible. A) Sagittal view. B) Transverse view. C) Frontal view. CT = Computed Tomography

이외에 여러 개의 치아에 걸친 외상이 보이는 경우, 지지골에서의 골절을 의심할 수 있다. 또한 외상 후에 교합이상이 나타난 경우 하악 골체의 골절을 의심해 볼 수 있다. 지지골 골절이 의심된 경우 방사선사진에서 주의 깊게 골절선을 찾아야한다. 치과병원 뿐 아니라 치과의원에서도 널리 보급되어 있는 CT (Computed Tomography)를 활용하면 더 쉽게 골절선을 관찰할 수 있다(Fig. 3)²¹⁾. 치조골 골절이 동반되어 발생한 경우 철사를 이용한 고정은 4주 정도가 추천된다¹⁾. 상악이나 하악 골체의 골절이 발생한 경우 외과 전문의에게 의뢰하는 것이 바람직하다.

5. 항생제 적용

치아의 완전 탈구 환자에서 전신적인 항생제 복용의 필요성 여부는 아직도 확실하게 정립되지 않았다. 하지만 세균에 의한 감염이 완전 탈구된 치아의 주변에서 발생할 수 있기 때문에 전신적인 항생제의 복용을 추천한다⁴⁾.

일반적으로 가장 추천되는 약제는 penicillin 계열의 약물이다. 만약 penicillin에 알러지가 있는 경우에

는 대체되는 항생제를 고려해야한다. Tetracycline은 광범위한 항생제로 PDL의 감염에도 효과가 좋은 것으로 알려져 있다¹⁸⁾. 하지만 뼈 형성의 방해와 치아의 변색 등의 어린이에게 치명적인 단점이 존재하기 때문에 추천되지 않는다.

6. 결론

완전 탈구된 치아가 완전히 치조와로부터 떨어진 상태의 외상을 말하며 치주인대와 치수로의 혈액 공급 및 신경이 완전히 차단되게 된다. 따라서 다른 외상 치아들보다 대부분 좋지 못한 예후를 보여준다. 미성숙 영구치의 완전 탈구는 주의 깊게 관찰이 필요하며 감염의 증상이 발견되는 즉시 빠르고 정확한 처치가 필요하다. 완전 탈구된 미성숙 영구치의 치수치료가 필요한 경우 치수재생술을 먼저 시도해 보는 것이 추천된다. 유치는 재식이 추천되지 않으나 아주 좋은 조건에서는 시도해 볼 수 있다. 하지만 유치의 재식 이후 발생 중인 후속 영구치 치배에 손상을 줄 수 있기 때문에 이 결정은 매우 신중해야 할 것이다.

참 고 문 헌

- Levin L, Day PF, Hicks L, O'Connell A, Fouad AF, Bourguignon C, Abbott PV. International Association of Dental Traumatology guidelines for the management of traumatic dental injuries: General introduction. *Dent Traumatol*. 2020; 36(4):309-313.
- Kang H, Chae Y, Lee K, Lee HS, Choi S, Nam O. Long-Term Outcome of Reattached Tooth Fragment in Permanent Anterior Teeth of Children and Adolescents. *KAPD*. 2021; 42-49.
- Tewari N, Bansal K, Mathur VP. Dental Trauma in Children: A Quick Overview on Management. *Indian J Pediatr*. 2019; 86(11):1043-1047.
- Fouad AF, Abbott PV, Tsilingaridis G, Cohenca N, Lauridsen E, Bourguignon C, O'Connell A, Flores MT, Day PF, Hicks L, Andreasen JO. International Association of Dental Traumatology guidelines for the management of traumatic dental injuries: 2. Avulsion of permanent teeth. *Dent Traumatol*. 2020; 36(4):331-342.
- Day PF, Flores MT, O'Connell AC, Abbott PV, Tsilingaridis G, Fouad AF, Cohenca N, Lauridsen E, Bourguignon C, Hicks L, Andreasen JO. International Association of Dental Traumatology guidelines for the management of traumatic dental injuries: 3. Injuries in the primary dentition. *Dental Traumatology*. 2020; 36:343-359.
- Andersson L, Bodin I. Avulsed human teeth replanted within 15 minutes—a long-term clinical follow-up study. *Endod Dent Traumatol*. 1990; 6:37-42.
- Blomlöf L. Milk and saliva as possible storage media for traumatically exarticulated teeth prior to replantation. *Swed Dent J Suppl*. 1981; 8:1-26.
- Andreasen JO, Hjørting-Hansen E. Replantation of teeth. I. Radiographic and clinical study of 110 human teeth replanted after accidental loss. *Acta Odontol Scand*. 1966; 24(3):263-86.
- Alobaid AS, Cortes LM, Lo J, Nguyen TT, Albert J, Abu-Melha AS, Lin LM, Gibbs JL. Radiographic and clinical outcomes of the treatment of immature permanent teeth by revascularization or apexification: a pilot retrospective cohort study. *J Endod*, 2014; 40:1063-1070.
- Law AS. Considerations for regeneration procedures. *Pediatr Dent*. 2013; 35:141-152.
- Lee BN, Moon JW, Chang HS, Hwang IN, Oh WM, Hwang YC. A review of the regenerative endodontic treatment procedure. *Restor Dent Endod*. 2015; 40(3):179-187.
- Nosrat A, Seifi A, Asgary S. Regenerative endodontic treatment (revascularization) for necrotic immature permanent molars: a review and report of two cases with a new biomaterial. *J Endod*. 2011; 37:562-567.
- Kim H, Lee NY, Lee SH. Regenerative endodontic treatment of immature permanent teeth by using platelet-rich fibrin. *J Korean Acad Pediatr Dent*. 2012; 39:174-180.
- Jeon SY, Lee NY, Lee SH. Pulp revascularization of infected immature permanent teeth using platelet-rich fibrin and double antibiotic paste : Case Report. *J Korean Acad Pediatr Dent*. 2013; 40:216-222.
- Jeong H, Lee N, Lee S. A Retrospective Study of Critical Success Factors in Regenerative Endodontic Treatment. *KAPD* 2017; 44:47-55.
- Alobaid AS, Cortes LM, Lo J, Nguyen TT, Albert J, Abu-Melha AS, Lin LM, Gibbs JL. Radiographic and clinical outcomes of the treatment of immature permanent teeth by revascularization or apexification: a pilot retrospective cohort study. *J Endod*. 2014; 40:1063-1070.
- Huang GT, Sonoyama W, Liu Y, Liu H, Wang S, Shi S. The hidden treasure in apical papilla: the potential role in pulp/dentin regeneration and bioroot engineering. *J Endod*. 2008; 34:645-651.
- Sánchez AR, Rogers III RS, Sheridan PJ. Tetracycline and other tetracycline-derivative staining of the teeth and oral cavity. *Int J Dermatol*, 2004; 43(10):709-15.
- McTigue DJ. Overview of trauma management primary young permanent teeth. *Dent Clin N Am* 2013; 53:39-57.
- Boorum MK, Andreasen JO. Sequelae of trauma to primary maxillary incisors. I. Complications in the primary dentition. *Endod Dent Traumatol*. 1998; 14(1):31-44.
- Cohenca N, Simon JH, Roges R, Morag Y, Malfaz JM. Clinical indications for digital imaging in dento-alveolar trauma. Part 1: traumatic injuries. *Dent Traumatol*. 2007; 23(2):95-104.