

2

소아청소년 환자에서 Minitube appliance와 가는 NiTi wire를 이용한 약력 교정: 증례보고


황대영, 최남기, 김선미

전남대학교 치의학전문대학원 소아치과학교실

ORCID ID

Daeyoung Hwang,  <https://orcid.org/0000-0002-4084-385X>

Namki Choi,  <https://orcid.org/0000-0003-4830-8568>

Seonmi Kim,  <https://orcid.org/0000-0001-5103-767X>

ABSTRACT

Light-force orthodontic treatment using the minitube appliance and thin NiTi wire in children and adolescent: Case reports

Daeyoung Hwang, Namki Choi, Seonmi Kim

Department of Pediatric Dentistry, School of Dentistry, Chonnam National University

The mini-tube appliance (MTA) is comfortable and advantageous in terms of aesthetics and oral hygiene compared to conventional brackets. By using 0.012 inch Thermoactive (TA) NiTi wires, the frictional resistance is low. So treatment are possible within a short period and there are fewer side effects, such as root resorption. Light-force orthodontic treatment using MTA and thin TA NiTi wire is a suitable treatment method in pediatric dentistry, considering the increasing aesthetic needs and the nature of pediatric patients. By using the MTA and thin TA NiTi wire, the cases reported here have led to positive treatment outcomes in minor orthodontic treatment for the anterior teeth crowding and retreatment following relapse after orthodontic treatment.

Key words : Mini-Tube Appliance, Thermoactive NiTi, Anterior alignment, light-force orthodontic treatment, Minor orthodontic treatment

Corresponding Author

Seonmi Kim, Professor

Department of Pediatric Dentistry, School of Dentistry, Chonnam National University,
33 Yongbong-ro, Buk-gu, Gwangju, 61186, Korea

Tel : +82-62-530-5660 / Fax : +82-62-530-5669 / E-mail : gracekim@jnu.ac.kr

I. 서론

사회경제적 여건의 향상과 소셜 미디어 등의 인터넷 매체의 발달로 과거에 비해 일반인들의 외모에 대한 관심과 기준이 높아지고 있다. 이와 함께 출산율 감소로 인한 소수의 자녀에 대한 부모들의 관심과 투자의 증가로 조기 교정치료에 대한 관심도 높아지고 있다. 그에 따라 소아청소년 치과영역에서 교정치료가 차지하는 비율 역시 증가하는 추세를 보이고 있다^{1,2)}. 특히, 전치부의 총생과 같은 눈에 띄는 심미적 문제는 단순히 신체적 문제로 그치지 않고 아이와 부모에게 사회심리적 문제를 일으킬 수 있으므로 소아청소년에서 교정치료의 중요성이 더욱 증가하고 있다.

소아청소년 환자에서 다양한 교정 치료가 시행되고 있다. 흔히 사용되는 가철성 장치는 고정성 장치에 비해 제작이 간편하고 장치 조절을 위한 시간이 짧으며 악궁 확장 등의 성장 촉진 효과도 기대할 수 있는 장점이 있다. 하지만 치료의 결과가 환자의 협조도에 의해 크게 좌우되고 치아의 심미적인 배열을 위한 치아 개개의 정밀한 이동은 불가능하다는 단점이 있다³⁾. 전치부의 심미적 배열을 위한 치료에서는 브라켓을 사용한 고정성 장치가 사용될 수 있다. 고정성 장치는 환자의 협조가 필요하지 않고 개별 치아를 이동하는데 효과적이다. 하지만 고정성 장치 치료는 치료기간 동안 브라켓 부착에 따른 비심미성과 불편감, 구강 위생 불량 등의 단점이 있다. 불편감이 적고 보다 심미적인 장치에 대한 환자들의 요구가 높아지고 있다⁴⁾. 고정성 장치의 단점을 보완하기 위해 브라켓 베이스를 제거한 단순한 형태의 튜브 장치를 심플-튜브(Simple-tube)라고 부르며⁵⁾, 대표적으로 MiniTube Appliance (MTA)가 사용되고 있다⁶⁾. MTA 장치는 0.018 inch 직경의 둥근 튜브로, 이물감이나 통증이 거의 없고 기존의 브라켓에 비해 탈락률이 낮고 심미적이며, 가는 와이어를 사용함으로써 마찰저항이 적어 빠른 치아 이동이 가능한 장점이 있다⁷⁾.

MTA는 전치부의 심미적 배열에 유용한 방법으로 많이 알려져 있지만 소아청소년 환자에서 보고된 증례는 많지 않다. 성인에 비해 치료 동기와 협조를 얻기 어렵고, 구강 위생관리 능력이 부족한 소아청소년 환자에서 MTA를 이용한 교정치료는 더 큰 장점을 가질 것으로 생각된다. 이에 본 증례들은 MTA와 Thermoactive(TA) 0.012 inch NiTi wire를 이용하여 소아청소년 환자에서 하악 전치부 경미한 총생의 해소와 교정치료 후 재발이 발생한 환자에서 성공적인 재교정을 이루었기에 이를 보고하는 바이다.

II. 증례보고

증례 1

12세 남환이 하악 전치부 총생을 주소로 내원하였다 (Fig. 1). 환자와 보호자는 하악 치열궁에서 벗어나 있는 하악 좌측 중절치의 전방 변위의 수정을 원했다(Fig. 2a,2b). 전반적인 평가를 위하여 교정 진단 검사를 시행하였다. 하악 전치부에 약간의 설측 경사로 인한 큰 수평피개와 수직피개를 가지는 Skeletal Class I으로 진단하였다. 정상범위의 상하악 전치각도와 수평 및 수직피개를 포함하는 이상적인 치료를 위해서는 상하악의 Full Bracketing이 필요함을 설명하였다. 환자와 보호자는 현재 다른 부분에는 만족하며 짧은 치료기간과 하악 전치부 총생의 해소만을 원했다. 또한 눈에 띄는 브라켓의 비심미성과 구강위생관리에 대하여 걱정하였다. 치료의 장점과 한계점에 대하여 설명하고 MTA (Hubit, Uiwang, Korea)를 이용한 치료로 진행하기로 하였다. Putty로 간접부착 트레이를 제작하고 간접 부착술을 통하여 하악 전치부 견치에서 견치까지 MTA를 부착하였다. 총생의 정도가 심하지 않았기 때문에 40°C TA 0.012 inch NiTi wire (Hubit, Uiwang, Korea)를 초기 와이어로 선택하였

다(Fig. 2c,2d). 치료 1개월 뒤 돌출되어 있던 하악 좌측 중절치를 포함하여 하악 전치부에 배열이 거의 완성되었고, 1개월 뒤 standard 0.012 inch NiTi로 와이어를 교체하였다(Fig. 2e,2f). 하악 좌측 측절치에 약간의 근심회전 관찰되어 해당 치아의 근원심에 0.1mm씩 Interproximal Reduction (IPR)을 시행한 후 MTA를 더 근심으로 재부착하였다(Fig. 2g,2h). 이후 불소도포 시행하였다. 1개월 뒤 심미적인 배열 완성되었고 추가적으로 1개월의 유지기간을 가진 후 MTA를 제거하고 견치간 설측 고정성 유지장치를 부착하였다(Fig. 2i,2j).

증례 2

18세 남환이 상악 좌측 견치의 협측 돌출과 중절치 높이가 부조화를 주스로 내원하였다(Fig. 3). 환자는 4년 전 상악 우측 제 2소구치 매복과 전체적인 공간부족으로 본과에서 교정치료를 받았다. 견치의 돌출과 교정치료 후 재발된 상악 전치부의 심미적인 배열을 위한 치료를 시작하기로 하였다(Fig. 4a,4b). 상악 전치부를 제외한 다른 부분의 배열과 교합은 양호하였으므로 MTA 장치 치료를 선택했다. 간접 부착술로 상악 전치부에 MTA를 부착하였다. 부착 전에 치료 초기 치아의 이동을 허용하기 위하여 상악 양측 중절치 근원심에 0.1mm씩 IPR을 시행하였고, 견치의 이동을 위한 고정원 보강으로 상악 소구치 부위에 0.0175 inch multistranded ss wire를 passive 하게 부착하였다(Fig. 4c,4d). 치료 4개월 뒤 어느 정도 배열을 달성하였고 상악 좌측 견치의 근심회전을 수정하기 위하여 해당 치아의 MTA를 더 근심으로 재부착하고 양측 제 1소구치 근심에 0.1mm의 IPR을 시행하였다(Fig. 4e,4f). 1개월 뒤 leveling과 interdigation의 개선을 위하여 상악 좌측 견치, 하악 좌측 견치와 제 1소구치의 협측에 button을 부착하고 1/8 inch, 3.5oz 고무줄을 삼각형 형태로 착용하도록 지시하였다(Fig. 4g,4h). 1개월 뒤

양호한 전치부 배열과 개선된 교합관계가 달성되어 MTA를 제거하고 유지를 위하여 견치간 설측 고정성 유지장치를 부착하였다(Fig. 4i,4j).

III. 고찰

1930년대와 40년대 Johnson이 주장한 튜브 형태^{8,9)}의 장치는 최근에 전치부 배열을 위해 다시 소개되고 있다^{6,10)}. 다양한 형태의 Tube 장치들이 개발되어 사용되고 있다. 본 증례보고에서는 그 중 대표적인 장치인 MTA를 사용한 치료를 보고하고자 한다. MTA는 기존의 브라켓 장치에 비해 여러 장점을 갖고 있다. 먼저 작은 튜브 장치는 기존의 브라켓에 비해 profile이 작아 불편감이 작고 심미적이며⁴⁾ 장치의 탈락률이 낮다. 또한 일반 브라켓의 wing과 hook이 음식물과 dental plaque에 저장고가 되고 타액의 흐름을 방해하여 decalcification을 빈번히 일으키는 반면 MTA는 모양이 단순하고 부피가 작아 구강위생 측면에서 유리하다¹⁾. 전치부 배열을 위한 치료에서는 구치부의 이동을 최소화하기 때문에 6개월 정도의 빠른 치료가 가능한 장점이 있다. 하지만 원형의 튜브와 가는 와이어를 사용하기 때문에 견고한 호선의 삽입과 철거가 어려워 토크의 조절 및 약간 고무줄 적용이 어려운 단점이 있다. 따라서 적용 가능한 증례의 선택에 주의를 기울여야 하며, 일반적으로 부분 교정치료, 특히 전치부의 심미적인 배열을 위한 치료에 이용하게 된다⁴⁾.

MTA 장치는 슬롯이 둥근 형태이고, 일반 브라켓을 사용하는 교정치료에 비해 매우 얇은 와이어를 사용함으로써 치아배열 단계에서 마찰 저항이 적다. 그러므로 더 약한 힘으로 치아를 이동시킬 수 있고, 그 약한 힘을 지속적으로 유지할 수 있다. 이는 유해한 힘을 줄여 환자가 느끼는 동통과 불편감을 최소화시킬 수 있으며, 치아의 이동도 빠르게 일어날 수 있다. 일반 브라켓에서는 큰 마찰저

CASE REPORT

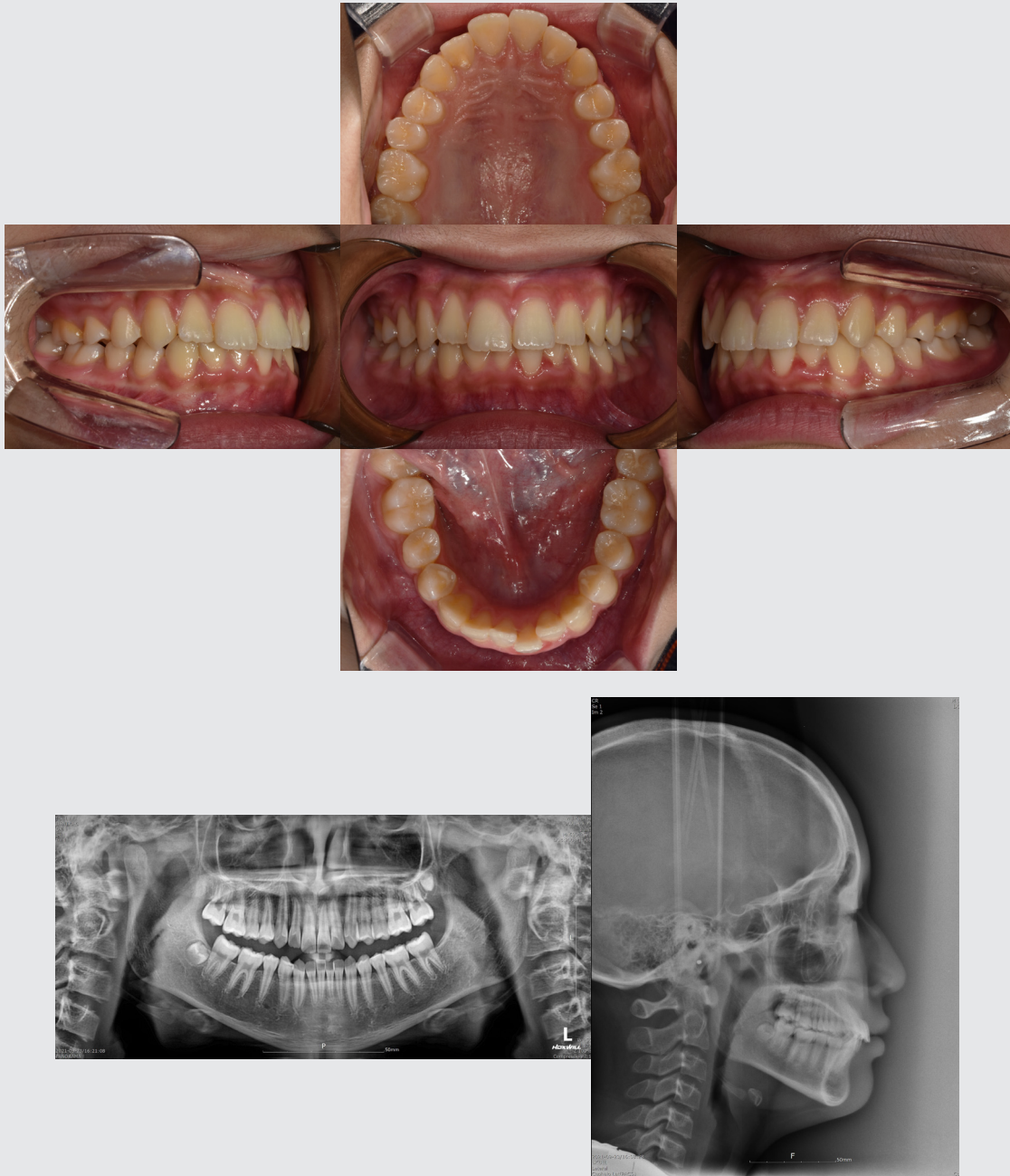


Fig. 1. Pre-treatment Intraoral photographs and radiographs of the patient in case 1.

CASE REPORT

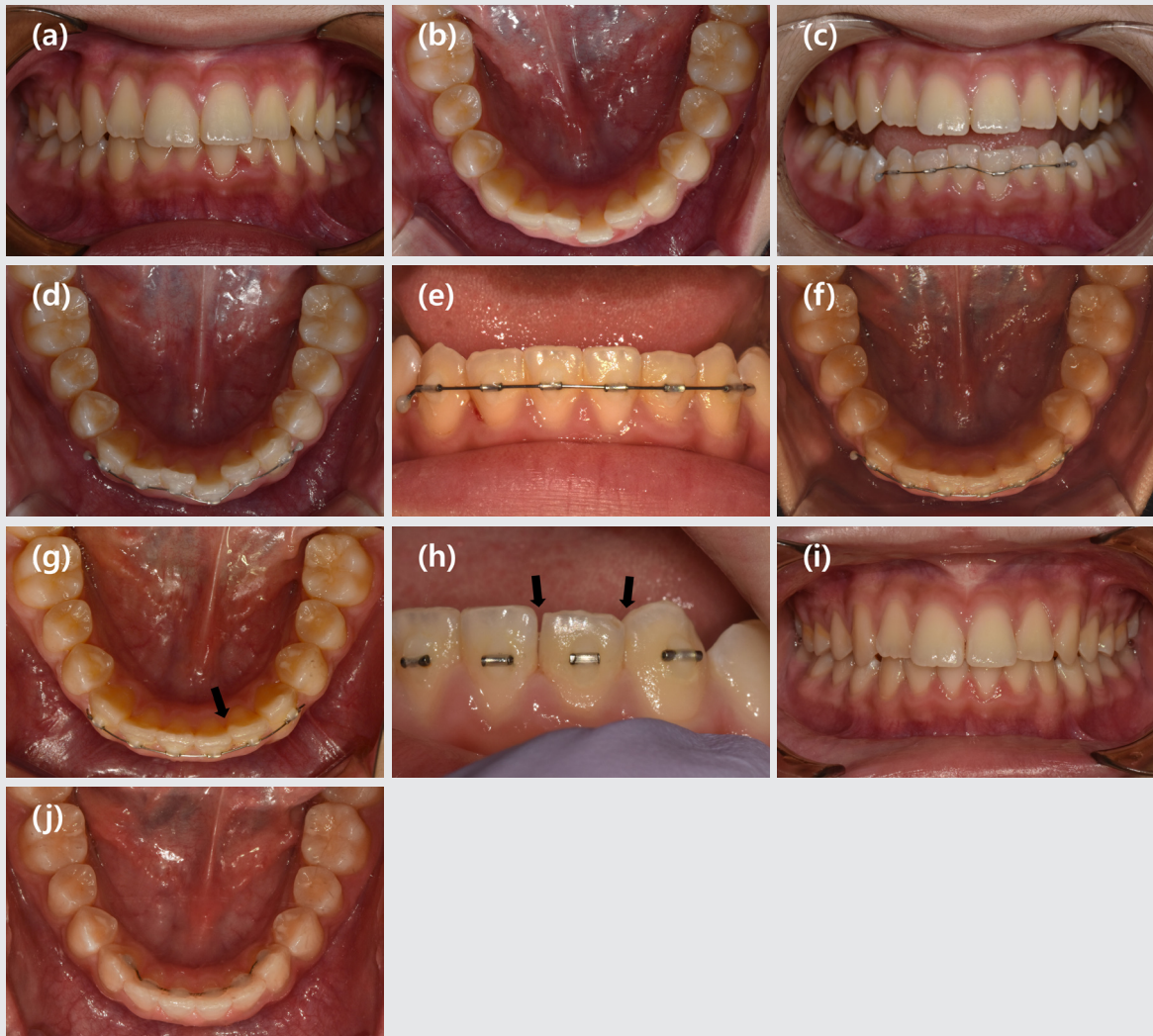


Fig. 2. Serial intraoral photographs of the patient in case 1.

(a,b) At the initial diagnosis. (c,d) Attachment of MTA and wire insertion. (e,f) Alignment almost completed 1 month after treatment. (g) Mesial rotation of mandibular left lateral incisor (arrow). (h) Interproximal stripping for tooth movement (arrow). The MTA was reattached mesially. (i,j) At the end of treatment.

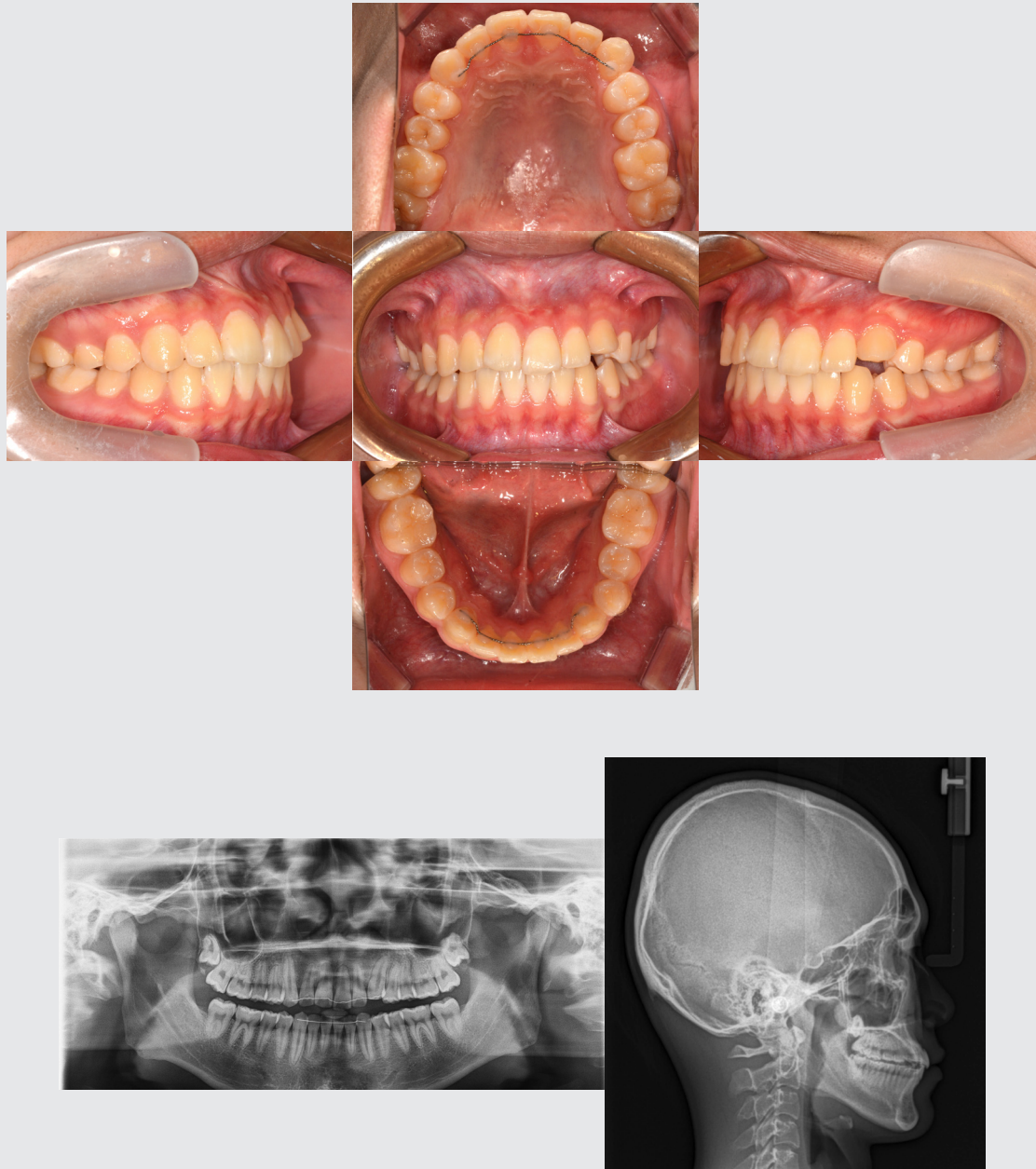


Fig. 3. Pre-treatment Intraoral photographs and radiographs of the patient in case 2.

CASE REPORT

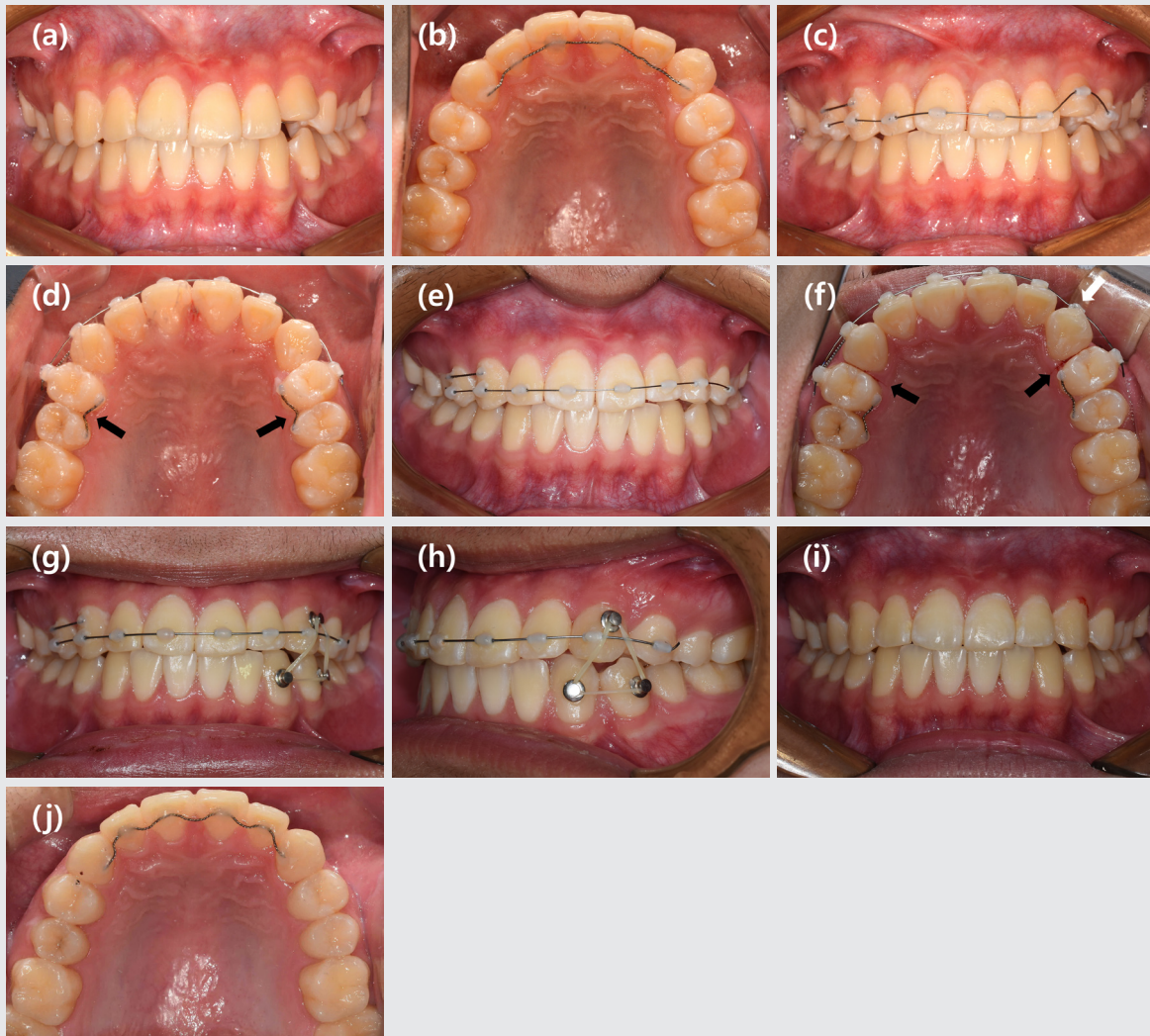


Fig. 4. Serial intraoral photographs of the patient in case 2.

(a,b) At the initial diagnosis. 4 years after orthodontic treatment. (c,d) Attachment of MTA and wire insertion. Passive wire bonding on premolars for anchorage (arrow). (e,f) Interproximal stripping (black arrow) and reattachment of MTA mesially (white arrow) for correction of maxillary left canine. (g,h) Application of buttons and triangular elastics for torque control of maxillary left canine. (i,j) At the end of treatment.

항으로 와이어가 브라켓 후방으로 빠져나가지 못하게 되어 실제 임상에서 흔히 볼 수 있는 것처럼 전치부의 flaring이 발생하게 되고, 그 결과 전치부 치아들 사이에 공간이 생기게 된다. 튜브 장치는 마찰저항이 적기 때문에 와이어가 후방으로 쉽게 빠져나가게 된다¹²⁾. 본 증례보고에서는 내경이 0.46 mm(0.018 inch), 외경이 0.71mm인 2mm 또는 3mm width의 silver tube인 MTA와 Spool 형태로 감겨있는 두 가지 타입(40°C, 45°C)의 TA 0.012 inch NiTi wire, standard 0.012 inch NiTi wire를 사용하였다. wire는 악궁형태에 특별한 고려사항이 없는 경우 별도의 조작 없이 ovoid한 형태 그대로 사용하였다. TA 0.012 inch NiTi는 40°C 또는 45°C 이상의 온도에서 오스테나이트 상변태(Austenitic transformation)를 일으킨다. TA NiTi는 정해진 온도에 따라서 가소성이 높은 구조인 martensite상에서 모상구조인 austenite상으로 상전이를 일으키고 이때 원래의 형상으로 돌아가려는 힘을 내게 된다. 이는 환자가 따뜻하거나 뜨거운 음식이나 음료를 마실 때에만 이 와이어가 적절한 힘을 전달하고, 그 이하의 온도에서는 약한 힘을 내거나 힘을 내지 않음을 의미한다. 또한 이 wire의 장점은 상온에서 부드럽기 때문에 심하게 변위된 치아에 부착된 튜브에도 쉽게 삽입이 가능하다는 것이다. 필요한 경우에는 차가운 물에 적신 거즈를 적용할 수 있다¹³⁾. 치아에 지속적으로 작용하는 큰 힘은 치아와 치주인대 같은 치주조직이 재생되고 회복할 시간을 주지 않기 때문에 파괴적일 수 있다¹⁴⁾. 하지만 이 증례에서 사용된 가는 TA NiTi wire에 의해 발생하는 약하고 간헐적인 힘은 온도에 의해 다시 활성화되기 전에 조직이 회복할 여유를 주어 치근흡수와 같은 부작용을 감소시키며 소아청소년 환자의 미성숙한 치아에 부담이 적어 유용하게 적용할 수 있다고 생각된다.

첫 번째 증례는 하악 전치부 총생의 심미적 배열을 위한 치료 증례였다. 교정 진단 결과, 상악에도 약간의 총생을 보이며 약간 큰 수평 및 수직피개를 보였기 때문에 Full

bracketing 치료를 계획하였다. 하지만 환자와 보호자가 해당치아만의 수정과 짧은 교정치료 기간을 원했고 양호한 구치부 교합관계를 보였으므로 MTA 치료의 좋은 적응증으로 판단하였다. 일반적으로 MTA 치료 초기에 인접치아간의 접촉점을 헐겁게 하고 치아의 과도한 순측 경사 이동을 방지하기 위하여 IPR이 필요하다. 생리적인 접촉면을 유지하기 위해서는 핸드피스를 이용한 삭제보다는 스트립을 이용한 방법이 추천된다⁶⁾. 가는 NiTi wire는 매우 약한 힘을 내기 때문에 치아 이동이 개시될 수 있는 최소한의 공간이 필요하다. MTA 치료에서 IPR은 총생의 해소를 위한 공간의 형성보다는 치아가 움직일 수 있는 최소한의 공간을 허용하는 것이며, 통상적으로 치아 이동을 위해서는 0.1mm 정도의 삭제가 필요하다¹⁵⁾. 본 증례에서도 치간이 긴밀했다면 치아의 이동을 허용하기 위하여 IPR을 시행하였겠지만, 총생의 양이 적었고 제한된 공간에서 하악 전치부 총생이 해소되면서 발생하는 flaring을 통해 하악 전치부의 전방경사를 얻어 수평 및 수직피개를 줄이고자 하였기 때문에 초기 IPR은 시행하지 않았다. 다행히 의도한대로 치료 종료 시에 소량 감소한 수평 및 수직 피개를 관찰할 수 있었다. 치아의 배열은 초기 와이어 적용 후, 1달 후에 거의 완성되었다. 치료 도중 예상치 못한 치아에서 근심회전이 발생하였고 해당치아의 IPR과 함께 MTA를 더 근심으로 조정하여 재부착함으로써 해소할 수 있었다. IPR 후에는 치아의 과민증 방지를 위하여 불소도포를 시행하였다. 불소도포는 IPR 후의 과민증 예방을 위해서 적용될 수도 있지만 특히 소아청소년 환자에서는 교정치료 동안 전반적인 구강위생이 악화될 가능성이 있으므로 치아우식증 예방을 위해 주기적으로 불소도포를 시행하는 것이 추천된다. 치료 종료시에 상악 중절치 사이에 약간의 치간이개가 관찰되었다. 이는 하악 전치부가 배열되면서 발생한 전방경사가 상악 전치부를 전방으로 밀어내어 발생한 것으로 생각된다. MTA 치료는 부분 교정 치료로 구강 내 모든 부위를 조절할 수 없는 한계점

을 갖기 때문에 원하는 부위의 개선이 주위 조직에 원하지 않는 영향을 줄 수 있다. 따라서 치료를 진행하는 동안 세심한 관찰과 더불어 필요한 경우 추가적인 처치가 필요할 수 있다. 특히 하악 전치부 치료시에 총생의 양이 많거나 치료시 발생하는 하악 치열의 전방경사가 상악에 간섭을 나타낼 것으로 예상되는 경우에는 전방경사를 방지하기 위하여 더 많은 양의 IPR을 시행하거나 전방치아에 장치를 더욱 절단측으로 부착하는 방법, 교합조정 등을 고려할 수 있다.

두 번째 증례는 교정치료 후 전치부에 발생한 재발의 재치료 증례였다. 이미 이전의 교정치료를 통하여 안정적인 교합이 형성된 상태이기 때문에 이와 같은 전치부의 부분적인 재발은 MTA 치료의 알맞은 적응증이라고 생각된다. 양쪽 견치를 고정원으로 하여 사이의 전치를 배열했던 앞의 증례와 다르게 본 증례에서는 견치 자체의 이동이 필요했기 때문에 고정원에 대한 고려가 필요했다. MTA 치료에서는 주로 견치와 소구치에 passive wire를 부착하여 고정원을 얻을 수 있다¹⁶⁾. 0.0175 inch multistranded stainless steel wire를 사용하여 치아의 생리적 움직임은 허용하도록 하였다¹³⁾. 견치의 더 나은 교합관계를 위하여 견치의 토크 조절이 필요했다. MTA 장치의 한계점으로 인해 각형 와이어를 사용한 토크의 조절이 불가능하였다. 이런 한계점은 각형의 튜브와 함께 각형 와이어를 이용하여 개선할 수 있으며, 두 개의 호선을 동시에 적용함으로써 극복할 수도 있다⁴⁾. 본 증례에서는 협측 button과 고무줄을 이용하여 토크의 수정을 시행하였다. 치료 종료시에 여전히 상악 우측 중절치 치축의 개선이 부족한 점이 아쉬웠다(Fig. 5). MTA 치료는 장치의 제거와 부착이 간단하기 때문에 치료를 진행하는 동안 적극적으로 재부착했다면 해당치아의 치축이 충분히 개선되어 더 나은 치료 결과를 얻을 수 있었을 것이다.

위 2가지 증례 모두에서 MTA는 치아 순면에 부착하였다. 순면에 MTA를 부착할 시에 설면에 부착하는 경우에

비하여 와이어의 길이가 더 길고, 튜브 사이의 거리가 더 길어지므로 더 효과적이며 시야 및 접근성이 좋기 때문에 조작 시에 술자가 더 편리한 장점이 있다. 하지만 치아 사이에 공간이 있는 경우나 치아의 회전 교정이 필요한 경우에는 순면에 비해 저항중심에 가깝게 위치시킬 수 있는 치아 설면에 튜브를 부착하는 것이 더 효과적이다. 수직적으로는 일반 브라켓에 비하여 더 절단면으로 부착하는 것이 유리하다. MTA는 prescription이 없고, 치아배열만 고려하면 되며 총생을 보이는 전치부에서 인접치아 사이의 불규칙성은 치경부 보다 절단면으로 갈수록 커지기 때문이다¹²⁾. MTA의 부착 방법에는 본 증례에서와 같이 모형을 만들어 간접 부착 트레이를 제작하는 방법(Fig. 6)과 직접 부착하는 방법이 있다. 총생이 심하여 장치 부착 후, wire의 삽입이 어려울 것으로 예상되는 경우에는 간접 부착 트레이 제작 시에 wire를 튜브와 함께 부착하는 방법을 고려할 수도 있다¹⁵⁾.

앞서 언급한 MTA 장치의 특성들은 특히 소아청소년 환자에 적합한 장점을 갖는다. 간헐적으로 작용하는 약한 힘은 소아청소년 환자의 미성숙한 치아들에 교정력을 가하는 것에 대한 부담과 통증을 줄여주고, 일반 브라켓에 비해 구강위생 측면에서 유리하므로 교정치료를 하는 소아청소년 환자들에서 흔히 발생하는 치아우식의 발생 가능성을 낮출 수 있다. 하지만 이는 모든 상황에서 적용할 수는 없으며 MTA 장치가 갖는 한계점을 고려하여 교정 진단 검사를 통해 환자의 문제목록을 정확히 평가하고 적응증에 알맞은 환자를 선택하는 것이 매우 중요하다. 적절한 케이스가 선택된다면 MTA 장치는 소아청소년 교정치료에서 좋은 치료 옵션 중 하나가 될 수 있을 것이며, 심미적인 개선 통하여 소아청소년 환자의 심리적 향상 또한 도모할 수 있을 것으로 생각된다.

CASE REPORT

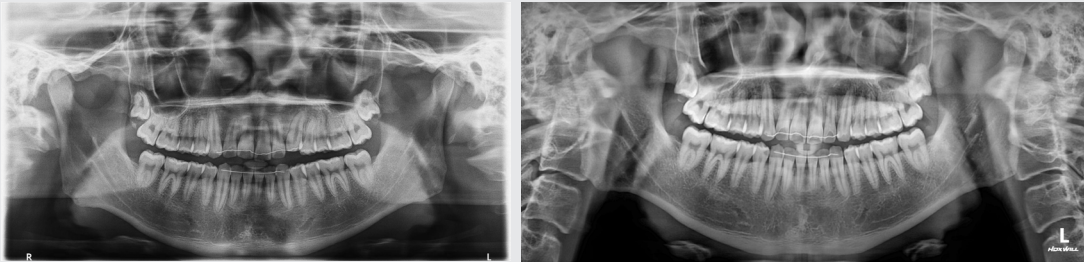


Fig. 5. Pre-treatment and Post-treatment panorama radiographs of the patient in case 2.

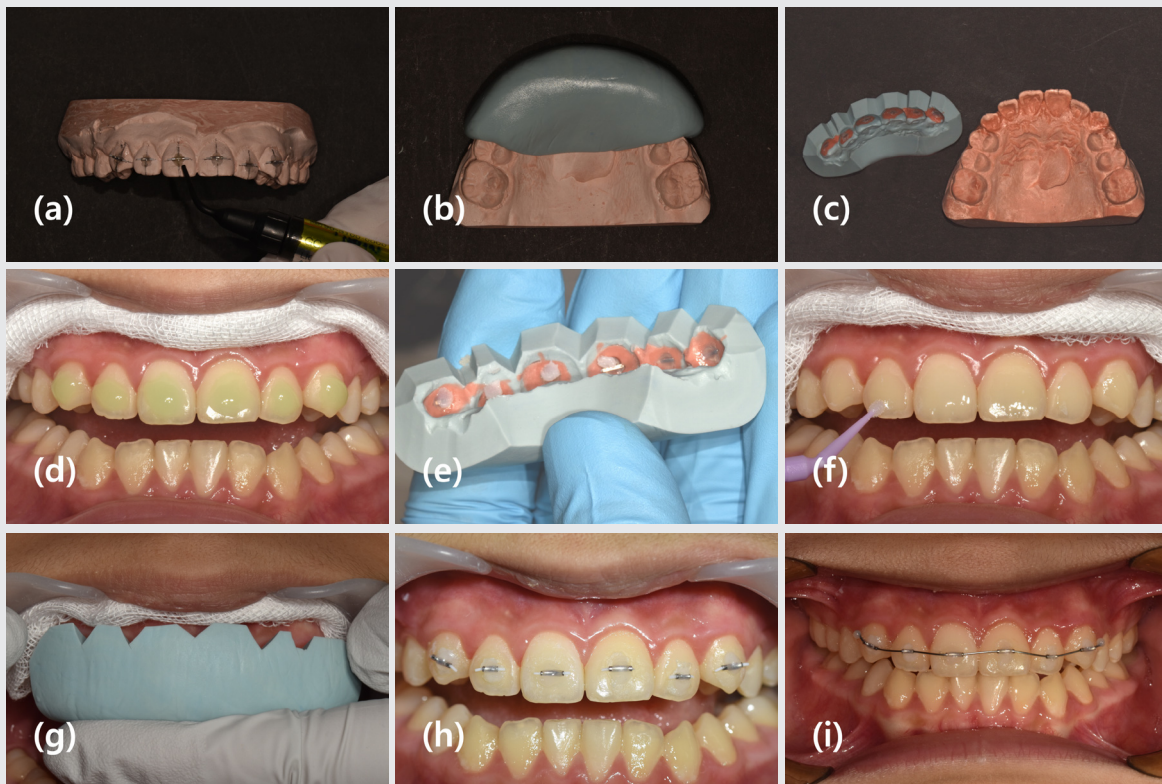


Fig. 6. Indirect bonding method (in the other case).
(a-c) Fabrication of indirect bonding tray using putty. (d-h) Indirect bonding procedure. (i) Insertion of archwire.

IV. 요약

소아청소년 환자에서 MTA 장치를 이용하여 경미한 전치부 총생의 부분 교정치료와 교정 치료 후 재발의 재치료에서 만족할만한 치료결과를 얻었다. MTA 장치는 일

반 브라켓 장치에 비해 불편감이 적고 위생적이며, 약한 힘을 발휘하기 때문에 미성숙한 치아를 가진 소아청소년 환자에게 유용할 것으로 생각된다. 적절한 케이스를 선택한다면 소아청소년 교정치료에서 좋은 치료 옵션 중 하나가 될 수 있을 것이다.

참 고 문 헌

1. Choi EJ, Jung TR, Kim CC, Kim YJ. The changes in practice pattern and patient distribution for the last 5 years (2000-2005) in the department of pediatric dentistry at seoul national university dental hospital. J Korean Acad Pediatr Dent. 2006;33:673-677.
2. Son YJ, Hyun HK, Kim YJ, Kim JW, Lee SH, Kim JC et al. The changes in practice patterns for the last 8 years (2001-2008) in the department of pediatric dentistry, seoul national university dental hospital. J Korean Acad Pediatr Dent. 2010;37:97-101.
3. Baik HS, Hwang CJ, Kim KH, Yu HS, Kim TK. Contemporary removable Orthodontics. 2nd ed. Seoul: Daehannarae publishing; 2003.p.15,
4. Kim EJ, Kwon YI, Lim SH. Bracketless full arch fixed orthodontic treatment with esthetic simple-tubes in an adult. Clin J Korean Assoc Orthod. 2020;10:264-273.
5. Jeong SR, Kim HI, Lim SH. Treatment of class I crowding using simple tubes bonded with customized resin coverings: A case report. Korean J Orthod. 2019;49:116-123.
6. Hwang HS, Jeon HR, Kim SP, Kim WS, Lee GH. A new orthodontic appliance for rapid anterior alignment in adults; mini-tube appliance (MTA). J Korean Dent Assoc. 2011;49:398-409.
7. Kim SY, Lee SH, Lee NY, Jih MK. Forced eruption with customized resin tube appliance. Oral Biol Res. 2018;42:45-52.
8. Johnson JE. The twin-wire appliance. Am J Orthod. 1938;24:303-327.
9. Johnson JE. The construction and manipulation on the twin-wire mechanism. Am J Orthod Oral Surg. 1941;27:202-215.
10. Park SH, Lee YK, Chun YS. Correction of palatally displaced maxillary lateral incisors using a tube system. J Clin Orthod. 2008;42:461-465.
11. Turkkahraman H, Sayin MO, Bozkurt FY, Yetkin Z, Kaya S, Onal S. Archwire ligation techniques, microbial colonization, and periodontal status in orthodontically treated patients. Angle Orthod. 2005;75:231-236.
12. Nam JS, Park SK. Easy entire orthodontic treatment with I-tube. Seoul: Myungmun publishing; 2016.p.13-16,37-38.
13. Hwang HS, Jeon HR, Lee KM, Boyd R. Use of a minitube appliance in periodontally compromised adult patients with severely displaced incisors. J Clin orthod. 2016;50:533-542.
14. Proffit WR, Fields HW, Sarver DM. Contemporary orthodontics. Seoul: Daehannarae publishing; p.292-294.
15. Park YC. Contemporary lingual orthodontics. Seoul: Daehannarae publishing; 2015.p.300-305.
16. Hwang HS. Orthodontic management of horizontal and vertical space problems in prosthodontics. J Korean Acad Prosthodont. 2000;38:412-420.