

편측 구순구개열 비변형 교정을 위한 비성형술

손장우¹, 안강민²

¹울산대학교 의과대학 치과학교실 구강악안면외과, ²서울아산병원 구강악안면외과

ORCID ID

Jangwoo Son,  <http://orcid.org/0009-0004-0413-9648>

Kang-Min Ahn,  <http://orcid.org/0000-0003-1215-5643>

ABSTRACT

Rhinoplasty for unilateral cleft lip deformity

Jangwoo Son¹, Kang-Min Ahn²

¹Department of oral and maxillofacial surgery College of medicine, University of Ulsan,
²Asan medical center

Cleft nasal deformity is most common sequel after cleft lip and palate surgery. The severity of the nasal deformity is usually decided by initial cleft state, previous operation skill and postoperative care. Secondary cleft rhinoplasty for unilateral cleft patient requires both esthetic and functional results. Understanding the anatomic defect and growth potential after cleft operation help to perform favorable secondary rhinoplasty. Surgical methods for deformed cleft nose are diverse and each methods have pros and cons. Closed or open rhinoplasty with or without cartilage graft and piriform augmentation are the mainstay for cleft rhinoplasty. The purpose of this study was to describe current concepts in secondary rhinoplasty for unilateral cleft lip nasal deformity. Secondary rhinoplasty for cleft patients requires an understanding of the anatomic situation, and the use of cosmetic and functional rhinoplasty techniques for its successful management.

Key words : cleft lip and palate, nasal deformity, secondary rhinoplasty, cartilage graft, ear cartilage

Corresponding Author

Kang-Min Ahn, DDS, MSD, PhD Professor

88 Olympic-ro 43-gil, Songpa-gu Department of oral and maxillofacial surgery College of medicine, University of Ulsan,

Asan medical center, 05505, Korea

Tel : 82-2-3010-5901 / Fax : 82-2-3010-6967 / E-mail : ahnkangmin@hanmail.net

I. 서론

편측성 구순구개열(unilateral cleft lip and palate) 환자의 비변형은 1차 수술을 아무리 완벽하게 하더라도 흔하게 관찰되며 이는 선천적인 해부학적 기형과 성장 장애로 발생한다. 통상 생후 3개월 처음 구순열 수술을 시행 받을 때 비성형술(rhinoplasty)을 동시에 하는 것을 1차 비성형술(primary rhinoplasty)이라고 하며¹⁾ 2차 비성형술(secondary rhinoplasty)은 1차 수술을 마치고 어느정도 시간이 흐른 뒤에 발생한 비변형을 교정 하는 수술하는 것을 말한다²⁾. 2차 비성형술의 특별한 시기가 있는 것은 아니며 코의 성장에 영향을 주지 않게 시기를 조절하여 다양한 방법을 이용할 수 있다. 시기는 환아가 초등학교에 입학하기 전이나 성인이 되기 전에 하기도 하지만 2차 비변형 교정 수술은 구순구개열환자의 거의 모든 수술적 및 교정적 치료를 마친 뒤에 최종적인 수술인 경우가 많으며 악교정 수술이나 치과교정치료와 같이 안면의 큰 변화가 있는 치료가 계획되어 있는 경우는 비성형술은 최대한 미루어서 수술하는 것이 좋다.

구순구개열환자의 비성형술은 기형이 없는 환자(non-cleft patient)의 비성형술과는 완전히 차별화되는데 구순구개열환자의 코는 반흔조직이 있으며 비중격(septal cartilage)의 만곡이 해부학적인 결손에 의하여 발생하며 연조직의 부족이 관찰되며, 비공의 크기가 다르며 비익 연골(alar cartilage)의 만곡과 변형이 흔하게 관찰된다. 특히 중격 연골의 변위는 주로 비이환측(non-cleft side)으로 발생하며 이환(cleft side)의 비익연골은 편평함이 주로 관찰되며 비공(size of nostrils)의 크기는 이환측이 큰 것이 통상적이다.

편측성 구순열 환자의 비성형술의 목적은 정상측의 비공크기와 대칭되게 하며, 연골의 재배치를 통하여 단단한 구조를 만들어서 상방의 연조직의 대칭이 유지되게 하여 대칭적인 코를 만들며, 기능적으로 막힘이

없이 정상적인 코의 기능을 하는 것이다³⁾.

현재까지 구순구개열환자의 2차 비변형을 해결하는 유일한 수술 방법은 없으며 이는 2차 비변형이 아주 다양한 형태로 나타나기 때문이다. 비변형의 심한 정도에 따라서 비공의 주위 연조직 반흔교정으로만 되는 경우가 있는 반면 연골의 단순재배치 후 봉합이나 연골 혹은 자가골 이식이 필요한 경우가 있기 때문에 수술 방법은 집도의의 경험과 판단으로 결정되는 경우가 많다. 일관성 있는 수술을 위해서는 환자가 가지고 있는 문제점을 분리해서 분류하는 것이 좋으며 골격성 저성장(skeletal hypoplasia), 비익연골의 편평함(flattening) 및 비첨(nasal tip)의 변형(deformity)으로 나누어서 평가하는 것이 수술법을 적용하는데 편리하다. 본 연구에서는 편측성 구순열 환자에게 발생하는 비변형을 해부학적인 위치에 의해 분류하고 이에 따른 수술법을 기술하고자 하였다.

II. 본론

1. 해부학적 이해

편측성 구순구개열환자의 경우 이환측의 골조직이 저성장되고 중앙 중격연골과 전방비극(anterior nasal spine)이 정상측으로 변이되어 있는 경우가 많다. 이로 인해 비첨이 이환측으로 변위되고 정상부위의 하측연골(lower lateral cartilage)이 편평하게 되고 이환측의 하측연골은 정상보다 측면으로 가게 되어 비공이 더 넓어지는 결과를 가져온다(Fig. 1). 이러한 변형은 환자들마다 다 다르며 일부 환자는 1차 수술하고 난 뒤에 비공의 크기가 정상측 보다 작은 경우도 있으며 이는 일차 수술 시 과도하게 조직을 제거한 경우에 발생한다.

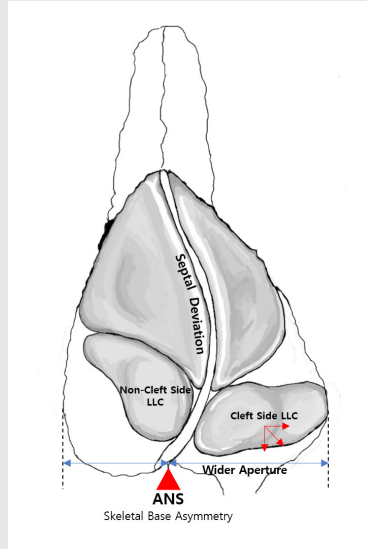


Fig. 1. Nasal deformity of unilateral cleft lip patients. Three characteristics of in unilateral cleft lip and palate such as septal deviation to the noncleft side, flattening of the alar cartilage and wider nostril are depicted. (ANS: anterior nasal spine)

2. 수술법

편측 구순구개열환자의 비성형술 목적은 기형이 없는 환자와 일부 차이가 있을 수 있으나 Guyuron은 표준적인 미용 비성형술이 구순구개열환자의 2차 비변형 수술에 이용될 수 있다고 하였으며 2차 비변형의 수술 목적은 골격적인 비대칭의 교정, 코의 변위 교정, 코첨단의 재형성 및 전방위치 교정 그리고 코의 비익연골의 대칭성 확보가 가장 중요하다고 하였다⁴⁾.

(1) 상악골의 열성장으로 인한 비대칭 교정

상악골의 골격적 열성장과 구순구개열과 동반된 치조골 및 악골 결손은 수술을 하고 나면 더욱 심해지며 수술 후 시간이 경과할수록 심해진다. 만약 골격성 3급의 부정교합을 보이며 비변형을 동반하는 경우 악교

정 수술과 골이식을 먼저하고 난 뒤에 비성형술이 권장된다(Fig. 2). 골격의 열성장이 심하지 않으면 자가지방이나 필러를 이용한 연조직의 보강을 할 수 있다. 필러 중 칼슘 하이드록시아파타이트를 함유하고 있는 재료를 골결손부에 주사하게 되면 좀더 오랜 기간 부피를 유지할 수 있다⁴⁾.

(2) 비중격 연골 만곡(deviation)의 교정

비중격 연골의 변위 교정은 코의 대칭을 유지하는데 가장 기본이자 필수 요건이다. 비중격의 중앙 위치가 되지 않은 상태에서 비성형술은 임시방편에 그치며 시간이 지나면 다시 비대칭이 발생하게 된다. 비중격은 앞뒤, 좌우 및 상하의 대칭이 다 되어야 하며 상하 비중격 위치의 교정은 하방의 상악골 극(maxillary spine)에 부착되어 있는 부위를 분리하고 제 위치시켜야 한다. Suri

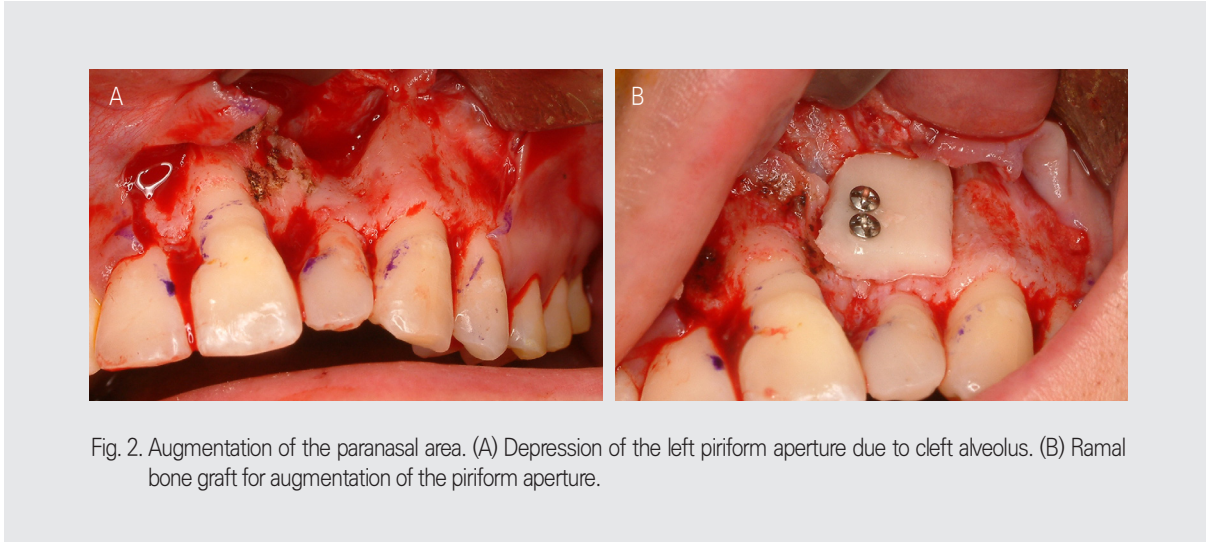


Fig. 2. Augmentation of the paranasal area. (A) Depression of the left piriform aperture due to cleft alveolus. (B) Ramal bone graft for augmentation of the piriform aperture.

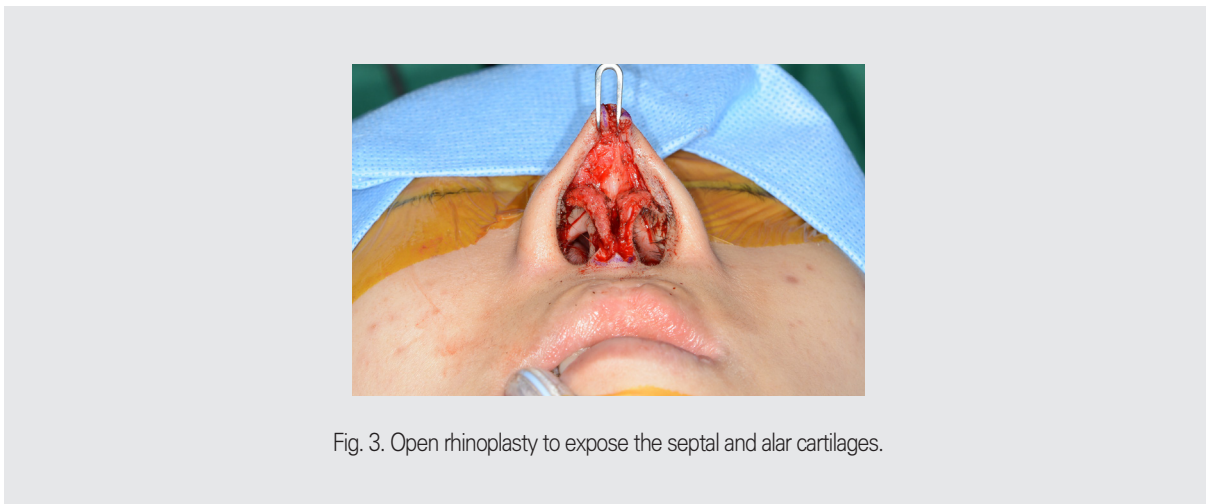


Fig. 3. Open rhinoplasty to expose the septal and alar cartilages.

등⁵⁾에 의하면 비중격이 부착되어 있는 부분의 변위는 편측성 구개구순열환자인 경우 73%에서 관찰된다고 보고하였다. 그러므로 비중격의 변위와 상악골의 전방 비극이 동시에 변위 되어 있는 경우 분리 후에 제 위치시켜야 하며 이때는 비중격 연골을 이환측에 고정하여야 한다. 이를 위해서는 비익연골과 중격 연골의 광범위한 박리(dissection)이 필요하다.

(3) Inverted U 절개를 통한 비대칭 교정

비중격 연골을 제 위치시키고 난 뒤 비첨의 튀어나온 부분(nasal tip projection)의 교정이 필요한 경우가 많다. 통상 이환측의 콧구멍을 관찰하면 아래로 처진 경우가 많으며 이는 상방의 비익연골이 편평하게 되면서 관찰된다. 수술시에는 처진 연조직의 상방위치와 비익연골의 봉합이 필요하다. 이때 Tajima 등이 발표한 inverted U 절개를 통한 비첨 부위의 연조직 교

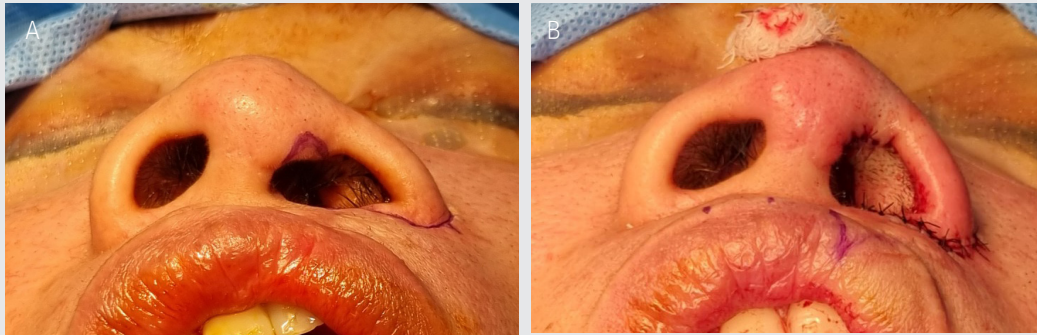

Fig. 4. Application of Tajima's rhinoplasty. (A) Inverted U-incision for correction of depressed nasal tip. (B) Tagging suture and correction of the nasal tip.

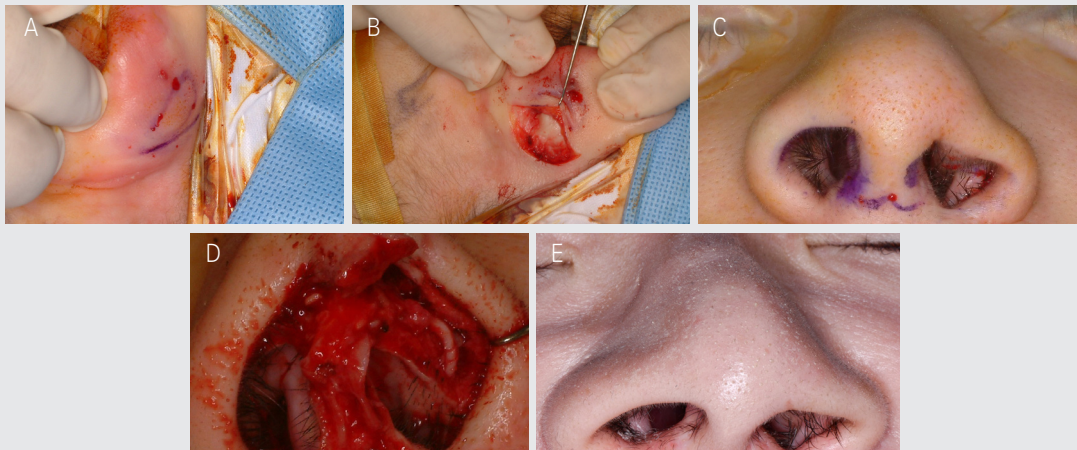


Fig. 5. Open rhinoplasty with ear cartilage graft. A. Incision line drawing for posterior approach. B. Exposed ear cartilage. C. Incision line for open rhinoplasty. D. Cartilage graft on the left side lateral alar cartilage. E. Six year after operation showing symmetric nostrils.

정은 비교적 간단하다(Fig. 4)⁶⁻⁸⁾. Nakajima 등은 편측성 구순구개열이라고 해도 양측성으로 inverted U 절개를 해야지 더 정확한 대칭성을 맞출 수 있다고 발표하였다⁹⁾. 이환된 부위의 연조직을 반대측 비익연골과 봉합하게 되면 대칭성을 유지하는데 도움이 된다. 이

를 위해서는 직선의 주사 바늘을 이용해서 비이환측 코 상방에서 이환측의 절개된 U 피판의 피부를 통과하게 하고 주사바늘을 피부 하방으로 연골만 봉합하고 난 뒤에 다시 한번 U 피판의 비부를 통과하는 수평 매트리스(horizontal mattress) 봉합을 하는 것이 좋다.

(4) 자가 귀 연골(ear cartilage) 이식을 통한 비대칭 교정

비첨단의 봉합을 하여도 대칭이 이루어 지지 않거나 연골의 부피가 적은 경우 연골이식이 필요하다. 연골은 자가 귀연골이나 동종 연골을 사용할 수 있으며 조직 적합도에 있어서 우수한 자가 귀연골이 가장 흔하게 사용된다^{10~12}. 귀연골의 채취는 후방접근을 통하여 가능하며 미리 전방부위에서 채취할 부위를 표시하고 후방에서 연골의 상방으로 피부피판을 거상 한 후에 채취한다. 귀 연골을 채취할 때는 전방의 피부에 천공이 발생하지 않도록 주의하여야 하며 수술 후에 발생하는 혈종의 예방을 위해서 거즈를 이용하여 tie-over 봉합을 하여 3~4일 정도 유지하는 것이 좋다. 비중격

연골의 재 배치 후에 충분한 중격 연골의 지지가 되지 않는 경우 중앙에 L자 모양의 연골을 이식할 수도 있다.

III. 결론

편측성 구순열의 2차 비성형술은 해부학적인 변형 상태를 먼저 파악하고 변형의 원인이 골조직의 결손인지, 중격 연골인지 비익연골 인지 파악하여야 하며 반흔조직의 절제와 연골의 재배치 및 자가 귀연골의 이식을 통한 단단한 연골보강을 통하여 심미적이고 대칭적인 코형태를 복원하는 것이 중요하다.

참 고 문 헌

- Balaji SM. One-stage correction of severe nasal deformity associated with a unilateral cleft lip. *Scand J Plast Reconstr Surg Hand Surg* 2003;37:332-338. <https://doi.org/10.1080/02844310310005379>.
- Bonanthaya K, Jalil J. Management of the Nasal Deformity in the Unilateral Cleft of the Lip and Nose. *J Maxillofac Oral Surg* 2020;19:332-341. <https://doi.org/10.1007/s12663-020-01412-0>.
- Rohrich RJ, Benkler M, Avashia YJ, Savetsky IL. Secondary Rhinoplasty for Unilateral Cleft Nasal Deformity. *Plast Reconstr Surg* 2021;148:133-143. <https://doi.org/10.1097/PRS.000000000000124>.
- Guyuron B. MOC-PS(SM)CME article: late cleft lip nasal deformity. *Plast Reconstr Surg* 2008;121:1-11. <https://doi.org/10.1097/01.prs.0000305955.67554.40>.
- Suri S, Utreja A, Khandelwal N, Mago SK. Craniofacial computerized tomography analysis of the midface of patients with repaired complete unilateral cleft lip and palate. *Am J Orthod Dentofacial Orthop* 2008;134:418-429. <https://doi.org/10.1016/j.ajodo.2006.09.065>.
- Tajima S. The importance of the musculus nasalis and the use of the cleft margin flap in the repair of complete unilateral cleft lip. *J Maxillofac Surg* 1983;11:64-70. [https://doi.org/10.1016/s0301-0503\(83\)80018-6](https://doi.org/10.1016/s0301-0503(83)80018-6).
- Tajima S. Follow-up results of the unilateral primary cleft lip operation with special reference to primary nasal correction by the author's method. *Facial Plast Surg* 1990;7:97-104. <https://doi.org/10.1055/s-2008-1064669>.
- Tajima S, Maruyama M. Reverse-U incision for secondary repair of cleft lip nose. *Plast Reconstr Surg* 1977;60:256-261. <https://doi.org/10.1097/00006534-197708000-00013>.
- Nakajima Y, Yuzuriha S, Nagai F, Fujita K, Noguchi M. Oro-nasal Transfixion Suture to Prevent Uplifted Nasal Floor Deformity in Cleft Lip and Palate Patients: A 5-Year Follow-Up. *Cleft Palate Craniofac J* 2019;56:390-394. <https://doi.org/10.1177/1055665618774027>.
- Cho BC, Lee JW, Lee JS, Lee JH, Ryu JY, Tian L, et al. Correction of secondary unilateral cleft lip nasal deformity in adults using lower lateral cartilage repositioning, columellar strut, and onlay cartilage graft on the nasal tip with open rhinoplasty combined with reverse-U incision. *J Plast Reconstr Aesthet Surg* 2021;74:1077-1086. <https://doi.org/10.1016/j.bjps.2020.10.060>.
- Kalmar CL, Carlson AR, Patel VA, Zapatero ZD, Kosyk MS, Bartlett SP, et al. Cleft Rhinoplasty: Does Timing and Utilization of Cartilage Grafts Affect Perioperative Outcomes? *J Craniofac Surg* 2022;33:1762-1768. <https://doi.org/10.1097/SCS.00000000000008728>.
- Pagan AD, Sterling DA, Andrews BT. Cartilage Grafting Outcomes in Intermediate and Definitive Cleft Rhinoplasty. *Cleft Palate Craniofac J* 2021;58:974-983. <https://doi.org/10.1177/1055665620980228>.